



UNIVERSIDADE FEDERAL DA PARAÍBA

CENTRO DE CIÊNCIAS AGRÁRIAS

CURSO DE BACHARELADO EM MEDICINA VETERINÁRIA

**Defeitos Congênitos Diagnosticados em Ruminantes no Laboratório de Patologia
Veterinária da Universidade Federal da Paraíba**

Maria da Conceição Gonçalves Macêdo

Areia – PB

2015

UNIVERSIDADE FEDERAL DA PARAÍBA
CENTRO DE CIÊNCIAS AGRÁRIAS
CURSO DE BACHARELADO EM MEDICINA VETERINÁRIA

**Defeitos Congênitos Diagnosticados em Ruminantes no Laboratório de Patologia
Veterinária da Universidade Federal da Paraíba**

Maria da Conceição Gonçalves Macêdo

**Trabalho de conclusão de curso realizado
apresentado como requisito parcial para a
obtenção do título de Bacharel em Medicina
Veterinária pela Universidade Federal da
Paraíba, sob orientação do professor Ricardo
Barbosa de Lucena.**

Areia – PB

2015

Ficha Catalográfica Elaborada na Seção de Processos Técnicos da Biblioteca Setorial do CCA, UFPB, Campus II, Areia – PB.

M141d Macêdo, Maria da Conceição Gonçalves.

Defeitos congênitos diagnosticados em ruminantes no laboratório de patologia veterinária da Universidade Federal da Paraíba / Maria da Conceição Gonçalves Macêdo. - Areia: UFPB/CCA, 2015. 33 f. : il.

Trabalho de conclusão de curso (Graduação em Medicina Veterinária) - Centro de Ciências Agrárias. Universidade Federal da Paraíba, Areia, 2015.

Bibliografia.

Orientador: Ricardo Barbosa de Lucena.

1. Ruminantes – malformações fetais 2. *Caesalpinaceae* 3. plantas tóxicas I. Lucena, Ricardo Barbosa de (Orientador) II. Título.

UFPB/CCA
636.2/.3.09

CDU:

UNIVERSIDADE FEDERAL DA PARAÍBA
CURSO DE GRADUAÇÃO EM MEDICINA VETERINÁRIA

FOLHA DE APROVAÇÃO

Maria da Conceição Gonçalves Macêdo

**Defeitos Congênitos Diagnosticados em Ruminantes no Laboratório de
Patologia Veterinária da Universidade Federal da Paraíba**

Trabalho de Conclusão de Curso apresentado como requisito parcial para obtenção do título de Bacharel em **Medicina Veterinária**, pela Universidade Federal da Paraíba.


Aprovada em: 05/12/2015

Nota: 9,8

Banca Examinadora



Prof. Dr. Ricardo Barbosa de Lucena
UFPB



Harlan Hallamys de Lima Nascimento
Médico Veterinário



Msc. Temístocles Soares de Oliveira Neto
UFPB

DEDICATÓRIA

Ao meu bom Deus pelo dom da vida, que sem seu consentimento não seria capaz de nada, aos meus queridos pais, João Faustino e Joselene Gonçalves, meu tio Antônio Gonçalves pessoa que me passou todo seu amor para com os animais, aos meus avós Maria do Carmo e Antônio Gonçalves que faleceu durante a minha caminhada acadêmica e a Natan, que sempre esteve ao meu lado me apoiando em todas as dificuldades que encontrei.

Dedico.

AGRADECIMENTOS

A Deus por essa oportunidade e pelos amigos e professores que colocou em meu caminho que cuja sabedoria nos leva a discernir o caminho certo do errado, do bem e do mal.

Agradeço aos meus pais João e Joselene, que me deram a vida e ensinaram a vivê-la com dignidade, iluminando os caminhos obscuros com afeto e dedicação para que eu trilhasse sem medo e cheia de esperança. Pela constante dedicação durante toda minha vida acadêmica, agradeço a vocês pais, por toda confiança e afeto que puseram em mim.

Agradeço de forma especial ao meu amor Natan Guerra pelo apoio incansável em todos os momentos sempre acreditando em mim, me incentivando, apoiando minhas escolhas, me ajudando, pessoa que com muito amor, carinho e paciência, aguentou todos os meus estresses e abusos. Obrigada meu amor!

Agradeço as minhas irmãs do coração Alciely, Anne e Nágila com quem compartilho minha vida desde o ensino fundamental. Ao Tribunal (Naíra, Fernanda, Monalisa, Dallyana, Yasmim, Lanuza e Jayne) pela força e apoio no decorrer desses cinco anos de graduação. A Mayara e Neto grandes amigos que ganhei no decorrer dessa caminhada. A Guto, Davi, Felipe, Neto (Pipoca), Augusto, Lanne e Joyce enviados divino que de formas diferentes me incentivaram, ajudaram, aconselharam e me alegraram no decorrer da minha graduação. Aos Vet's lindos (Neri, Camila, Ingrid, João, Rodrigo, Thiago e André), pela força, brincadeiras e momentos de distrações. Obrigada!

Agradeço a Naíra, pessoa que aguenta minhas bagunças e estresses todos os dias, sempre com uma palavra de Deus me confortando nos momentos difíceis, que aos pouquinhos se tornou uma amiga, irmã e confidente. Obrigada por sua amizade!

Agradeço a todos aqueles que se fizeram presentes na minha vida durante todo o período do curso que passei na UFPB, instituição vem contribuindo no meu crescimento e amadurecimento como pessoa e profissional agradeço de forma especial a todos os professores e funcionários do Centro de Ciências Agrárias por todo o carinho e apoio.

Agradeço ao Laboratório de Patologia Veterinária na pessoa do meu orientador Professor Dr. Ricardo Barbosa de Lucena por ter me adotado como orientanda, pela atenção, apoio, ajuda, paciência, me guiando pelos caminhos da ciência, empenhando-se para que possa atingir o meu máximo.

Enfim, a todas as pessoas que de alguma maneira contribuíram para a realização deste trabalho, meus sinceros agradecimentos.

LISTA DE FIGURAS

Figura 1. Diprosopia em um ovino proveniente de São João do Cariri- PB.	17
Figura 2. Artrogripose e escoliose em um caprino proveniente de Gurjão-PB.....	18
Figura 3. Artrogripose e escoliose em um caprino proveniente de Pau dos Ferros – RN.....	18
Figura 4. Palatosquise em uma bezerra neonata, proveniente de Areia- PB.....	19
Figura 5. Bezerra de seis meses com meningocele, proveniente de Serra Branca- PB.....	19

LISTA DE TABELA

Tabela 1. Lista de ruminantes remetidos a necropsia no Laboratório de Patologia Veterinário, da Universidade Federal da Paraíba, Centro de Ciências Agrárias, que apresentaram malformação fetal.	16
--	----

RESUMO

MACÊDO, Maria da Conceição Gonçalves, Universidade Federal da Paraíba, dezembro de 2015. **Defeitos Congênitos Diagnosticados em Ruminantes no Laboratório de Patologia Veterinária da Universidade Federal da Paraíba.** Orientador: Prof. Dr. Ricardo Barbosa de Lucena.

As anomalias fetais ocorrem na fase de desenvolvimento embrionário, por diferentes etiologias e na maioria das vezes apresentam-se incompatíveis com a vida. Dentre as diversas causas de malformação fetal destacam-se as causadas por plantas tóxicas, que são organismos complexos podendo apresentarem uma toxicidade desconhecida. O presente estudo foi desenvolvido no Laboratório de Histopatologia Veterinária da Universidade Federal da Paraíba, onde foi acompanhado casos de malformação fetal em ruminantes no período de 2014 e 2015, com a realização de avaliação macroscópica e histopatológica desses animais. Foram remetidos para necropsia um ovino, cinco caprinos e dois bovinos, oriundos de municípios dos estados da Paraíba e Rio Grande do Norte, durante o período de estiagem correspondente aos meses de novembro de 2014 a abril de 2015, com histórico de ingestão de *Caesalpinia pyramidalis* (catingueira), não sendo encontradas nas propriedades plantas causadoras de malformações. Exames de necropsia e histopatológicos descartaram presença de agentes infecciosos e também não foi observado crescimento em cultura microbiológica para bactérias ou fungos. Sugerindo assim que a *Caesalpinia pyramidalis* foi a causadora dessas malformações em diferentes regiões necessitando de maiores estudos para descoberta de seus princípios tóxicos e espécies acometidas.

Palavras-chave: *Caesalpinia pyramidalis*, malformações fetais, plantas tóxicas.

ABSTRACT

MACÊDO, Maria da Conceição Gonçalves, Federal University of Paraíba, December of 2015. **Congenital defects diagnosed in ruminants at the Veterinary Pathology Laboratory of the Federal University of Paraíba.** Advisor: Prof. Dr. Ricardo Barbosa de Lucena.

The fetal abnormalities occur in embryonic development stage, caused by different etiologies and in most of the cases have showed to be incompatible with life. Among the fetal malformation causes there are those caused by toxic plants, which are complex organisms that may present an unknown toxicity. This study was developed in the Histopathology Laboratory of Veterinary Medicine, at the Federal University of Paraíba, where it was accompanied cases of fetal malformation in ruminants in the period of 2014 and 2015, with the realization of macroscopic and histopathologic evaluation of these animals. It was sent for autopsy a lamb, five goats and two calves, coming from municipalities in the states of Paraíba and Rio Grande do Norte, during the drought period, corresponding to the months from November of 2014 to April of 2015, with *Caesalpinia pyramidalis* (catingueira) ingestion historic, and not being found in the properties plants causing malformations. Necropsy and histopathological tests rule out the presence of infectious agents and was also not observed growth in microbiological culture for bacteria or fungi. Thus suggesting that the *Caesalpinia pyramidalis* was the cause of these malformations in different regions, requiring more studies to discover its toxic principles and affected species.

Keywords: *Caesalpinia pyramidalis*, fetal malformations, toxic plants.

SUMÁRIO

1.INTRODUÇÃO.....	10
1.1. Anomalias congênitas	10
1.1.1. Diprosopia	10
1.1.2. Artrogripose	11
1.1.3. Meningocele	11
1.1.4. Palatosquise (fenda palatina).....	11
1.1.5. Queilosquise (fenda labial).....	11
1.2. Associação entre a ingestão de plantas e a ocorrência de malformações	12
1.2.1. <i>Mimosa tenuiflora</i> (jurema-preta)	12
1.2.2. <i>Aspidosperma pyrifolium</i> (pereiro).....	13
1.2.3. <i>Ateleia glazioveana</i> (timbó) e <i>Tetrapteryx</i> spp. (erva de rato)	13
1.2.4. <i>Enterolobium</i> (orelha de macaco) spp. e <i>Stryphnodendron</i> spp. (barbatimão) ..	14
1.2.5. Outras plantas	14
2.MATERIAL E MÉTODOS.....	15
3.RESULTADOS	16
4.DISSCUSSÃO	19
5.CONCLUSÃO.....	21
6.REFERENCIAS	22

1. INTRODUÇÃO

As malformações congênitas incluem, anomalias funcionais e estruturais que ocorrem na fase de desenvolvimento embrionário oriundo de fatores decorrentes antes do nascimento podendo acometer órgãos e sistemas de forma total ou parcial (ROTTA et al., 2008). A maioria dos casos apresenta incompatibilidade com a vida, sendo um problema de grande importância para os criadores (PACHECO et al., 2009). O problema tem distribuição mundial acarretando grandes perdas produtivas (CAMPOS et al., 2009; MARCOLONGO-PEREIRA et al., 2010; PAVARINI et al., 2008; RIVERA, 2001).

As anormalidades fetais apresentam diversas etiologias como genéticas, ambientais ou multifatoriais. Dentre os fatores ambientais destacam-se traumas, ingestão de plantas tóxicas, utilização de medicamentos e fatores físicos do útero (MEDEIROS et al., 2005). Podem estar relacionadas também com agentes infecciosos, onde segundo Riet-Correa & Méndes, 2001; Schmidt & Oliveira, 2004 o vírus Akabane cuja presença ainda não detectada no Brasil, aumenta a prevalência de malformações, e também relacionada a hereditariedade (CAMPOS et al., 2009; DANTAS et al., 2010; MACEDO et al., 2011; SCHLAFER & MILLER, 2007), apresentando-se na forma de surtos ou esporadicamente (CAMPOS et al., 2009; PAVARINI et al., 2008; SCHILD, 2007). Os defeitos congênitos, esporádicos e hereditários comprometem especialmente o sistema nervoso central (SNC), musculatura esquelética, sistema tegumentar e globo ocular. O comprometimento dos sistemas hematopoiético e digestório são relatados com frequência em bovinos, búfalos, caprinos e ovinos em algumas regiões do Brasil (DANTAS et al., 2010). A ocorrência de malformações, no entanto, é variável de acordo com a população animal, sendo estimada em bovinos entre 0,3 - 3% (MACEDO et al., 2011; MARCOLONGO-PEREIRA et al., 2010; SCHILD, 2007).

1.1. Anomalias congênitas

1.1.1. Diprosopia

Dentre as várias anomalias congênitas a diprosopia é a denominação a qual se refere as duplicações cranianas (HIRAGA; DENNIS, 1993; ROBERTS, 1986), no qual as estruturas do crânio e da face encontram-se fundidas (FISHER et al., 1986; MAZZULO et al., 2003; MOERMAN et al., 1983; OZCAN et al., 2005), na espécie bovina essa anomalia tem sido encontrada comumente na extremidade cranial (ARTHUR, 1979), por outro nos ovinos tem sido frequentemente encontrada também a duplicação de extremidades caudais do corpo (DENNIS, 1975). As causas podem estarem relacionadas a defeitos nos genes de células

germinativas e influencias ambientais e hereditariedade (ARTHUR, 1979), destacando os fatores ambientais como, nutricionais, teratógenos traumatismo, uso de benzimidazóis e ingestão de plantas tóxicas (PUGH, 2004).

1.1.2. Artrogripose

A artrogripose é outra anomalia encontrada esporadicamente em cordeiros (EDWARDS et al., 1989), em que o animal apresenta contratura, atrofia muscular e seus membros flexionados ou estendidos (SCHILD, 2007), sendo caracterizada pela rigidez articular, em que o animal apresenta articulações flexionadas, podendo ser bilateral e simétrica (McGAVIN, 2009). Os animais com artrogripose, ao nascer, já apresentam flexão das articulações graças aos distúrbios dos músculos esqueléticos (JONES, 2000; RIET-CORREA et al., 1998), pode estar associada com outras malformações como xifose, escoliose e fenda palatina (SCHILD, 2007). Dentre as etiologias ambientais pode citar a ingestão de alcaloides encontrado em algumas plantas (JONES, 2000; RIET-CORREA, 2007; RADIOSTITS 2010; MARCOLONGO-PEREIRA et al., 2010), deficiência de vitamina A ou manganês e a administração de drogas como carbendazole e parbendazole (SCHILD, 2007).

1.1.3. Meningocele

A meningocele é a denominação de uma anomalia comum do sistema nervoso central de bovinos (WASHBURN; STREETER, 2004), na qual o crânio apresenta-se com uma bifurcação e um saco herniário contendo liquido cefalorraquidiano (JUBB et al., 1993), suas causas comuns são genéticas, ambientais ou multifatoriais (SANTOS & ALESSI, 2010).

1.1.4. Palatosquise (fenda palatina)

É uma anomalia representada por uma fissura longitudinal da linha mediana no osso e na mucosa palatal resultante da não fusão ou fusão incompleta do palato mole e duro dando ocasionando assim a comunicação oronasal (SANTOS & SHIMIZU, 2010), podendo apresentar-se de maneira isolada como associada a outras anomalias orofaciais (HOSKINS et al., 1997 e RIBEIRO & MOREIRA, 2005). Em cães as causas podem estarem relacionadas com hereditariedade, deficiências nutricionais, excesso de vitamina A e D, uso de medicamentos teratogênicos, corticoides, agentes químicos ou plantas tóxicas (HETTE & RAHL, 2004).

1.1.5. Queilosquise (fenda labial)

Lábio leporino, fenda primaria, lábio fendido ou fissura labial é uma anomalia congênita que compromete os lábios, a pré-maxila e o osso incisivo (RIBEIRO & MOREIRA, 2005; SAN ROMÁN, 1999), anomalia que pode estar associada com palatosquise (fenda palatina) (GIOSO,

2003; HOSKINS, 2001; ROZA, 2004; WIGGS & LOBPRISE, 1997). Em animais a queilose é considerada rara (FOSSUM, 2002), existindo evidências que a origem dessas malformações deve-se a fatores genéticos e ambientais dentre os vários a ingestão de plantas tóxicas (RIBEIRO & MOREIRA, 2005; DUTRA, 2008).

1.2. Associação entre a ingestão de plantas e a ocorrência de malformações

As plantas são organismos considerados complexos as quais apresentam um alto metabolismo, podendo assim levar a produção de substâncias químicas, sendo essas classificadas como tóxicas (OLIVEIRA et al., 2003), apresentando fins terapêuticos são muitas vezes desconhecidas popularmente por sua toxicidade, sendo apresentadas tanto para os seres humanos como para animais (MARTINS et al., 2012; RODRIGUES et al., 2010).

A intoxicação ocorre devido ao não reconhecimento da planta e desconhecimento de sua toxicidade apresentada (SHENKEL et al., 2004a), e ocorre geralmente devido a uso excessivo como também utilização de forma inadequada, sendo comum a intoxicação pelo consumo de uma ou mais partes da planta (MARTINS et al., 1998).

No Brasil cerca de 975.000 até 1.365.000 cabeças de gado morrem por ano pela ingestão de plantas tóxicas (RIET-CORREA et al., 2009b). As plantas tóxicas consideradas abortivas para ruminantes presentes no Brasil são: *Mimosa tenuiflora* (MEDEIROS et al., 2007), *Aspidosperma pyrifolium*, *Ateleia glazioviana*, *Tetrapteryx multiglandulosa*, *Enterolobium* spp. e *Stryphnodendron* spp. (RIET-CORREA et al., 2007).

1.2.1. *Mimosa tenuiflora* (jurema-preta)

Mimosa tenuiflora, mais provavelmente *Mimosa phthalmocentra* causa malformações e mortalidade embrionária em caprinos, ovinos e bovinos nas regiões semiáridas do Nordeste brasileiro (RIET-CORREA et al., 2007). As espécies, no entanto, podem não apresentarem relações, pois, em regiões em que os casos de malformação por *M. ophthalmocentra* tem se apresentado de forma corriqueira, os casos de *M. tenuiflora* apresenta-se raros (PESSOA et al., 2011).

A *M. tenuiflora* apresenta malformações frequentemente em ovinos e caprinos quando comparado com os casos em bovinos, podendo apresentar-se de forma esporádica, como também com uma maior incidência afetando até 100% dos recém nascidos no rebanho (DANTAS et al., 2010; MEDEIROS et al, 2005; NÓBREGA et al., 2005; RIET-CORRÊA et al, 2004, 2006).

O período gestacional crítico para intoxicação é desconhecido tendo suspeita de maior susceptibilidade nos primeiros 60 dias de gestação (PIMENTEL et al., 2007). Os animais podem apresentar variadas malformações ósseas como malformação dos ossos da cabeça, fenda palatina, malformações na coluna, podendo estarem encurtados ou torcidos, problemas de globo ocular como cegueira, opacidade de córnea, microftalmia, apresentando ainda outros tipos de malformações. Os animais que apresentam apenas flexão de membros anteriores ainda são capazes de sobreviver (DANTAS et al., 2010; MEDEIROS et al, 2005; NÓBREGA et al, 2005; RIET-CORREA et al, 2004, 2006). O princípio tóxico da *M. tenuiflora* ainda é desconhecido, sendo que derivados de triptamina foram isolados de partes da planta (GARDNER et al., 2011).

1.2.2. *Aspidosperma pyrifolium* (pereiro)

Aspidosperma pyrifolium é uma planta da família Pocynaceae a qual provoca morte embrionária, aborto e parto prematuro em ruminantes principalmente em caprinos na região do semiárido do Nordeste brasileiro. A intoxicação ocorre principalmente no início do período chuvoso, pois, a planta rebrota rapidamente após as primeiras chuvas e no período de seca onde a *A. pyrifolium* permanece com sua folhagem verde sendo muitas vezes ingerida por animais gestantes (MEDEIROS et al., 2004). Os animais intoxicados por *A. pyrifolium* apresentam abortos em qualquer fase do período gestacional, partos prematuros e morte embrionária quando consumido nos primeiros 34 dias de gestação (MEDEIROS et al., 2004).

O princípio tóxico da planta é desconhecido, sendo que foi isolado alcaloides monoterpênicos aspidofractina, 15-demetoxipirifolina e N-formylaspidofractine de partes da planta (ARAÚJO et al., 2007).

1.2.3. *Ateleia glazioveana* (timbó) e *Tetrapteryx* spp. (erva de rato)

Ateleia glazioveana e *Tetrapteryx* spp. (*Tetrapteryx acutifolia* e *Tetrapteryx multiglandulosa*) causam abortos e mortalidade neonatal em bovinos (GAVA & BARROS, 2001; TOKARNIA et al, 1989; STOLF et al, 1994). *Ateleia glazioveana* é facilmente encontrada no Oeste de Santa Catarina e Noroeste do Rio Grande do Sul, chega a uma altura de até 15 m, não apresentando folhagens na época do inverno, suas folhas são palatáveis, sendo consumidas nos períodos de seca (GAVA et al., 2001; GAVA & BARROS, 2001). Os sinais clínicos variam de acordo com a quantidade e o tempo da ingestão da planta (GAVA et al., 2001; GAVA & BARROS, 2001; RAFFI et al., 2004; RIET-CORREA et al., 2009a), podendo acometer o sistema nervoso central e cardíaco (CARVALHO et al., 2006; GAVA et al., 2001; GAVA & BARROS, 2001), promovendo abortos em bovinos, ovinos e cavalos, pode acometer

os bovinos em qualquer fase da gestação (GAVA et al, 2001; GAVA & BARROS, 2001; STOLF et al, 1994).

1.2.4. *Enterolobium* (orelha de macaco) spp. e *Stryphnodendron* spp. (barbatimão)

Há no Brasil um grupo de leguminosas as quais pertencem a família Fabaceae e subfamília Mimosoideae, inclui-se nesse grupo *Enterolobium timbouva* GRECCO et al., 2002; MENDOÇA et al., 2009; TOKARNIA et al, 1960,1999), *Enterobium gummiferum* (DEUTSCH et al., 1965), *Stryphnodendron coriaceum* (DOBEREINER & CANELA, 1956; TOKARNIA et al., 1991), *Stryphnodendron obovatum* (TOKARNIA et al., 1998) e *Stryphnodendron fissuratum* (FERREIRA et al., 2009).

Essas plantas possuem vagens que quando ingeridas provocam alterações digestivas, fotossensibilização e aborto em bovinos. *E. contortisiliquum* apresenta-se associada a diarreias e abortos em caprinos (BENÍCIO et al., 2007) e fotossensibilização associada a abortos em ovinos (BEZERRA, 2011). Tem-se no entanto a confirmação de aborto apenas por *S. obovatum* em bovinos (TOKARNIA et al., 1998), *S. fissuratum* em caprinos (ALBUQUERQUE et al., 2011) e *Enterolobium contortisiliquum* em cobaias (BONEL-RAPOSO et al., 2008). A toxina presente na planta afeta a mãe e o feto podendo ocorrer morte fetal e a sobrevivência da mãe (BONEL-RAPOSO et al., 2008; ALBUQUERQUE et al., 2011). Abortos ocasionados pela ingestão de *S. fissuratum*, ocasiona retenção de placenta e infecção bacteriana do endométrio, fatores que agravam ainda mais a intoxicação (ALBUQUERQUE et al., 2011). Foram isolados Saponinas triterpenóides de *S. fissuratum* (HARAGUCHI et al., 2006; YOKOSUKA et al., 2008) e *E. gummiferum*, sendo as saponinas de *E. gummiferum* (CARVALHO, 1981) consideradas patogênicas para cobaias (BONEL-RAPOSO et al., 2008).

1.2.5. Outras plantas

Outras plantas que também afetam a reprodução são as que contêm Swainsonina e as encontras no Brasil incluem *Sida carpinifolia* que afeta cabras, cavalos, cervos, ovelhas e bovinos na região Sul do Brasil (COLODEL et al, 2002; DRIEMEIER et al, 2000.; SEITZ et al, 2005); *Ipomoea cárnea* subespécie *fistulosa* afeta caprinos na região do Nordeste brasileiro (ARMIEN et al., 2007; RIET-CORREA et al., 2009b), na Ilha de Marajó (OLIVEIRA et al., 2009) e bovinos no centro-oeste brasileiro (ANTONIASSI et al, 2007); *Ipomoea riedelii* e *I. sericophylla* afetam caprinos na região semiárida do Nordeste Brasileiro (BARBOSA et al., 2006); e *Turbina cordata* afeta caprinos, bovinos e cavalos na região do semiárido brasileiro (DANTAS et al., 2007). A ingestão de *S. carpinifolia* provoca problemas reprodutivos como aborto, infertilidade, natimorto e nascimento de filhotes fracos (COLODEL et al, 2002;

DRIEMEIER et al, 2000; SEITZ et al, 2005), assim como também a ingestão de *I. carnea* subsp. *fistulosa* (HUEZA et al., 2007; SCHWARZ et al, 2003) e muito provavelmente *I. riedelii*, *I. sericophylla* e *T. cordata* (RIET-CORREA et al., 2009b). Cabras intoxicadas cronicamente por *I. carnea* subespécie *fistulosa* mesmo não ingerindo mais a planta podem apresentar-se inférteis e suas crias fracas as quais morrem após nascimento, podendo ter relação com deficiências nutricionais devido ao fato desses animais apresentarem tremores (OLIVEIRA et al., 2011).

1.2.6. *Caesalpinia pyramidalis*

A família Fabaceae possui cerca de 171 gêneros com cerca de 2.250 espécies tropicais e subtropicais (SCHRIRE et al., 2005), onde a *Caesalpinia pyramidalis* vegeta em lugares pedregosos sendo uma planta característica da Caatinga (PIO CÔRREA, 1984), suas folhas brotam nas primeiras chuvas caracterizando-se como uma boa forragem (BRAGA, 1976), a qual é utilizada na alimentação animal, possui porte arbóreo e suas folhas são utilizadas na medicina como diurético, dispéptico, digestivo e antipirético (GOVERNO, 1979).

O presente estudo foi identificar as principais causas de malformações fetais em ruminantes diagnosticados pelo Laboratório de Histopatologia (LH) da Universidade Federal da Paraíba nos anos de 2014 e 2015.

2. MATERIAL E MÉTODOS

O trabalho foi desenvolvido no Laboratório de Histopatologia Veterinária da Universidade Federal da Paraíba (LH-UFPB), Campus II CCA, Areia-PB. Onde foram acompanhados casos de malformação fetal em ruminantes no período de 2014 e 2015.

Os animais atendidos e necropsia dos no HV-UFPB são procedentes de municípios localizados nos estados da Paraíba e Rio Grande do Norte. As necropsias foram realizadas adotando os padrões internacionais de biossegurança, fazendo uso de equipamentos de proteção individual (EPI), acompanhadas pelo Professor responsável pelas disciplinas de Patologia Animal e Plantas Tóxicas.

Foi realizada avaliação anatomopatológica e aspectos morfológicos, coletados materiais (fragmentos de pele, músculo, órgãos da cavidade torácica e abdominal e sistema nervoso central) os quais foram encaminhados para o laboratório de Histopatologia do Hospital Veterinário da Universidade Federal da Paraíba para análise histopatológica, onde os tecidos foram fixados, processados, incluídos e cortados rotineiramente.

O diagnóstico definitivo foi obtido a partir do histórico e alterações macroscópicas e microscópicas do animal.

3. RESULTADOS

Durante o período de janeiro de 2014 a junho de 2015 foram remetidos para necropsia oito ruminantes acometidos por malformações, divididos em: um ovino; cinco caprinos e dois bovinos (TABELA 1).

Tabela 1. Lista de ruminantes remetidos a necropsia no Laboratório de Patologia Veterinária, da Universidade Federal da Paraíba, Centro de Ciências Agrárias, que apresentaram malformação fetal.

Espécie	Sexo	Raça	Idade	Origem	Malformação
Caprino	Fêmea	Boer	Feto de quatro meses	Pau dos Ferros – RN	Artrogripose, escoliose e palatosquise
Caprino	Fêmea	Boer	Natimorto	Pau dos Ferros – RN	Artrogripose e escoliose
Caprino	Macho	Boer	Natimorto	Pau dos Ferros – RN	Artrogripose e escoliose
Caprino	Fêmea	SRD	Natimorto	Gurjão – PB	Artrogripose e escoliose
Caprino	Macho	SRD	Natimorto	Gurjão – PB	Artrogripose e escoliose
Ovino	Macho	SRD	Dois meses	São João do Cariri – PB	Diprosopia
Bovino	Fêmea	Girolando	27 dias	Areia – PB	Artrogripose e palatosquise
Bovino	Fêmea	Girolando	Seis meses	Serra Branca - PB	Meningocele

Durante os meses de estiagem (seca) do ano de 2014 e início de 2015 (novembro-abril) no semiárido nordestino, o Laboratório de Patologia Veterinária do Hospital Veterinário da Universidade Federal da Paraíba (LPV/HV/CCA/UFPB) foi diagnosticado um surto de abortos e malformações em ruminantes, principalmente nos municípios de Pau dos Ferros – RN, Gurjão, Serra Branca, São João do Cariri e Areia – PB. Foram afetados principalmente caprinos e observado um ovino e dois bovinos. Os surtos ocorreram nos meses caracterizados por total escassez de pastagens e alguns dias após chuvas da pré-estação, caracterizadas por baixo volume pluviométrico. Essas chuvas não foram suficientes para que ocorresse o crescimento de pastagem, mas foi suficiente para que a *Caesalpinia pyramidalis* – catingueira (uma árvore de

porte médio) emitisse rebrotos que foram consumidos principalmente pelos caprinos. Nas propriedades acometidas pelos surtos, as cabras que estavam em início de prenhez (até 45 dias de gestação) apresentaram morte embrionária e retorno ao cio após 30 dias. As cabras que estavam em estágio mais avançado de gestação abortaram fetos malformados, apresentaram partos distócicos, ruptura uterina, ou nascimento de cabritos vivos, com múltiplas malformações, principalmente nos membros torácicos (artrogripose) e na face, ou cabritos fracos que morreram algumas horas ou poucos dias após o nascimento. No ovino foi diagnosticado basicamente malformações nos membros e cabeça. Na grande maioria das propriedades envolvidas não foi encontrada a planta conhecida como jurema-preta (*Mimosa tenuiflora*), relatada como causa de malformação em caprinos no Nordeste (PIMENTEL et al., 2007), ou pereiro (*Aspidosperma pyrifolium*), causadora de abortos em cabras (MEDEIROS et al., 2004; SILVA et al., 2006). Exames de necropsia e histopatológicos não revelaram a presença de agentes infecciosos. Não foi observado crescimento em cultura microbiológica para bactérias ou fungos em amostras colhidas dos fetos ou placentas.

Um Ovino proveniente da cidade de São João do Carriri, foi diagnosticado com diprosopia (faces unidas) (Figura 1), sobreviveu até os 3 meses de idade se alimentando por mamadeira desenvolvendo uma posterior broncopneumonia por aspiração. Durante a necropsia foi observado presença de duas línguas porem apenas uma glote e uma traqueia. Foram observados quatro hemisférios cerebrais com apenas um tronco encefálico. No pulmão foi observado broncopneumonia com distribuição cranial e ventral.

Figura 1. Diprosopia em um ovino proveniente de São João do Cariri- PB.



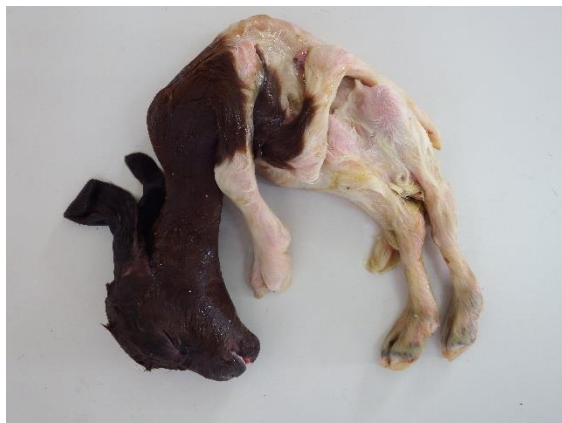Nos caprinos oriundos da cidade de Gurjão, foram observados artrogripose, flexura permanente dos membros pélvicos e torácicos, escoliose das vertebrae torácicas e lombares (Figura 2).

Figura 2. Artrogripose e escoliose em um caprino proveniente de Gurjão-PB.



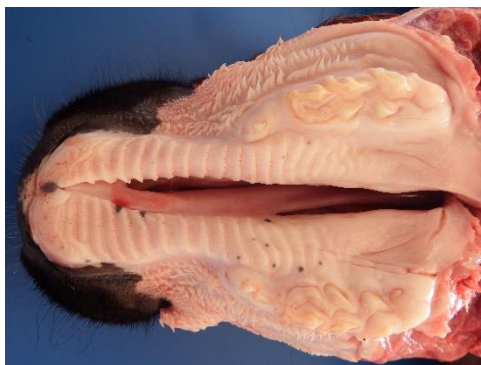Nos caprinos proveniente da cidade de Pau dos Ferros, foi registrado aborto e ocorrência de natimortos malformados em 33 fêmeas. Foram remetidos três caprinos para necropsia (dois natimortos e um feto), apresentando malformações caracterizadas por artrogripose e escoliose, no feto foi observado também palatosquise (Figura 3).

Figura 3. Artrogripose e escoliose em um caprino proveniente de Pau dos Ferros – RN.



Uma bezerra neonata proveniente de Areia foi remetida para necropsia. As alterações foram caracterizadas por hiperextensão dos membros pélvicos, flexura dos torácicos (artrogripose) e presença de palatosquise (figura 4).

Figura 4. Palatosquise em uma bezerra neonata, proveniente de Areia- PB.



Uma bezerra de seis meses oriunda do município de Serra Branca apresentou meningocele caracterizada por saculação na região occipital da cabeça (Figura 5). As membranas que formavam a saculação na região occipital tinham ligação com a cavidade craniana através de uma abertura na região occipital. Essas membranas representavam uma continuidade da dura-máter, comprovando tratar-se realmente de meningocele. Ao exame histológico, as membranas eram constituídas por tecido conjuntivo com disposição longitudinal, entremeado por numerosos vasos sanguíneos, semelhante à meninge que recobria o encéfalo. As alterações encefálicas encontradas foram ausência do verme cerebelar, dilatação do 4º ventrículo, ausência do corpo caloso e dilatação dos ventrículos laterais que se comunicavam com o terceiro ventrículo, formando uma única cavidade.

Figura 5. Bezerra de seis meses com meningocele, proveniente de Serra Branca- PB.



4. DISCUSSÃO

As anomalias congênitas tanto estruturais como funcionais ocorrem na fase de desenvolvimento embrionário/fetal (CAMPOS et al., 2009; DANTAS et al., 2010; MACÊDO et al., 2011), sendo apresentado no estudo animais que nasceram com malformações de tecidos

e órgãos provavelmente associadas à ingestão de plantas tóxicas. Estudos demonstram que 15% das mortes de animais nas primeiras 48 horas de vida são de origens congênitas (FELIPE, 2003), sendo também ocasionadas por etiologias variadas, onde uma dessas é a ingestão de plantas tóxicas (PUGH, 2004). O presente estudo aponta a ingestão de planta tóxica como a causa principal da morte de animais apresentando anomalias variadas.

Dentre as anomalias apresentadas no presente estudo relata-se a diprosopia em um ovino após o nascimento. Esta anomalia apresenta-se com baixa incidência, porém ocasiona a morte do animal após o nascimento (ZAITOUN et al., 1999). Na espécie ovina essa anomalia se apresenta menos rara em relação a outras espécies, sendo encontrada também a duplicação das extremidades caudais do corpo (DENNIS 1975), no entanto o animal relatado apresentava duas faces unidas e sobreviveu por alguns meses. A morte resultou de aspiração de conteúdo alimentar com broncopneumonia.

Meningocele, segundo Washburn; Streeter, 2000, é considerada como uma anomalia congênita comum que acomete o sistema nervoso central, no presente estudo foi relatado um bovino fêmea a qual apresentava-se com uma massa flutuante na região occipital da cabeça e as membranas que formavam a saculação apresentava ligação com a cavidade craniana, através de uma abertura na região occipital. A bezerra do presente estudo sobreviveu por seis meses devido ao tratamento intensivo do criador, porém ao ganhar peso a bezerra passou a não mais levantar, isso resultou em quadro de timpanismo que comprometeu a qualidade de vida do animal.

Artrogripose foi a alteração mais encontrada, a mesma é considerada como a malformação mais comum em outros estudos (PAVARANIET al., 2008), e a frequente causa de partos distócicos (BELLI et al., 2007). Os animais geralmente apresentava-se com os membros flexionados permanentemente e com escoliose em suas vertebrae lombares e torácicas. Belli et al., 2007 e Druziani et al, 2010, afirmam que a artrogripose é uma malformação que consiste em contratura persistente nas articulações sendo normalmente apresentada de forma simétrica e bilateral. Parvaraniet al., 2008, afirma ser difícil a determinação etiológica da mesma. A transmissão ocorre de forma hereditária e por via de agentes teratogênicos estando entre as principais causas (BELLI et al., 2007).

Na grande maioria das propriedades envolvidas não foi encontrada a planta conhecida como jurema-preta (*Mimosa tenuiflora*), relatada como causa de malformação em caprinos no Nordeste (PIMENTEL et al., 2007), ou pereiro (*Aspidosperma pyrifolium*), causadora de abortos em cabras (MEDEIROS et al., 2004; SILVA et al., 2006). Porém, foi encontrada a catingueira em grande quantidade, sugerindo que essa planta pode estar envolvida em casos de

malformações no Nordeste do Brasil. A *Caesalpinia pyramidalis*, no entanto é uma planta característica da Caatinga (PIO CÔRREA, 1984), a qual tem-se a rebrota com as primeiras chuvas tornando-se uma boa fonte de alimentação para os animais (BRAGA, 1976).

Exames de necropsia e histopatológicos não revelaram presença de agentes infecciosos. Não foi observado crescimento em cultura microbiológica para bactérias ou fungos em amostras colhidas dos fetos ou placentas.

5. CONCLUSÃO

Nesse trabalho sugere-se que a *Caesalpinia pyramidalis* conhecida popularmente por catingueira foi a causadora das malformações fetais em ruminantes oriundos de diferentes regiões, necessitando de maiores estudos para descoberta de seus princípios tóxicos e outras espécies animais que possam ser acometidas.

6. REFERENCIAS

- ALBUQUERQUE, R. F., EVÊNCIO-NETO, J., FREITAS, S. H., DÓRIA, R. G. S., CALDEIRA, F. H. B., COLODEL, E. M., RIET-CORREA, F., MENDONÇA, F. S. Abortion in goats after experimental administration of *Stryphnodendron fissuratum* (Mimosoideae). **Toxicon**, v. 58, n. 6, p. 602-605, 2011.
- ANTONIASSI, N. A. B.; FERREIRA, E. V.; SANTOS, C. E. P.; CAMPOS, J. L. E.; NAKAZATO, L.; COLODEL E. M. Spontaneous *Ipomoea carnea* subsp. *fistulosa* (Convolvulaceae) poisoning of cattle in the Brazilian Pantanal. **Pesquisa Veterinária Brasileira**, v. 27, n. 10, p. 415-418, 2007.
- ARAÚJO, JR. C.; ANTHEAUME R. C. P.; TRINDADE, R. C. P.; SCHMITT M, BOURGUIGNON J. J.; SANT'ANA A. E. G. Isolation and characterisation of the monoterpenoid indole alkaloids of *Aspidosperma pyrifolium*. **Phytochemistry Reviews**, v. 6, n. 1, p. 183-188, 2007.
- ARMÍÉN AG, TOKARNIA CH, PEIXOTO PV, BARBOSA JD, FRESE K. 2011 Clinical and morphologic changes in ewes and fetuses poisoned by *Ipomoea carnea* subspecies *fistulosa*. **Journal of Veterinary Diagnostic Investigation**, v. 23, n. 2, p. 221-232, 2011.
- ARTHUR, G. H.; DOS SANTOS, O. R. F. **Reprodução e obstetrícia em veterinária**. Guanabara Koogan, 1979.
- BARBOSA R. C.; RIET-CORREA F.; MEDEIROS R. M. T.; LIMA E. F.; BARROS, S. S.; GIMENO, J. E.; MOLYNEUX, R. J.; GARDNER, D. R. Intoxication by *Ipomoea sericophylla* and *Ipomoea riedelii* in goats in the state of Paraíba, Northeastern Brazil. **Toxicon**, v. 47, n. 4, p. 371-379, 2006.
- BELLI, C. B.; MOLINA, L. R. P.; NETTO, D. M. RELATO DE CASO DE ARTROGRIPOSE EM CAPRINO. **Ars Veterinaria**, São Paulo, v. 23, n. 2, p. 67-70, 2007.
- BENÍCIO, T. M. A.; NARDELLI, M. J.; NOGUEIRA, F. R. B.; ARAÚJO, J. A. S.; RIET-CORREA, F. Intoxication by the pods of *Enterolobium contortisiliquum* in goats. **Poisonous Plants: Global research and solutions**, p. 67-71, 2007.

BEZERRA, C. W. C. Plantas tóxicas para ruminantes e eqüídeos da microrregião Cariri Cearense. Master'sthesis. Federal University of Campina Grande, Patos, Brazil. 2011.

BONEL-RAPOSO, J.; RIET-CORREA, F.; GUIM, T. N.; SCHUCH, I. D.; GRECCO, F. B.; FERNANDES, C. G. Acute poisoning and abortions in guinea pigs by the pods of *Enterolobium contortisiliquum* (Leg. Mimosoideae). **Pesquisa Veterinária Brasileira**, v. 28, n. 12, p. 593-596, 2008.

BRAGA, Pedro Ivo Soares. Aspectos biológicos das Orchidaceae de uma campina da Amazônia Central. **Manaus: Instituto Nacional de Pesquisas da Amazonia/Unversidade do Amazonas 159p.-illus.. Por (En) Reproductive biology. Thesis: Instituto Nacional de Pesquisas da Amazonia/Universidade do Amazonas: MSc Geog**, v. 4, 1976.

BRAGA, R. **Plantas do Nordeste: especialmente do Ceará**. Natal: Fundação Guimarães Duque, 1976. 509p. (Coleção Mossoroense, 42).

CAMPOS, K. F.; SOUSA, M. G. S.; SILVA, N. S.; OLIVEIRA, C. H. S.; DUARTE, M. D.; BARBOSA, J. D. & OLIVEIRA, C. M. C. Doenças congênitas em bovinos diagnosticadas pela Central de Diagnóstico Veterinário (CEDIVET) da Universidade Federal do Pará, no período de 1999 a 2009. **Ciência Animal Brasileira**, v. 1, p. 13-18, 2009.

CARVALHO L. R. Estudos químicos e biológicos de uma saponina do *Enterolobium gummiferum*. Master'Sthesis. University of São Paulo, São Paulo, Brazil. 1981.

CARVALHO, N. M.; ALONSO, L. A.; CUNHA, T. G.; RAVEDUTTI, J.; BARROS, C. S. L.; LEMOS, R. A. A. Intoxicação por *Tetrapteryx multiglandulosa* em bovinos em Mato Grosso do Sul. Brasil. **Pesq. Vet. Bras.** 26: 139–146. 2006.

COLODEL, E. M.; DRIEMEIER, D.; LORETTI, A. P.; GIMENO, E. J.; TRAVESSO, S. D.; SEITZ, A. L.; ZLOTOWSKI, P. Aspectos clínicos e patológicos da intoxicação por *Sida carpinifolia* (Malvaceae) em caprinos no Rio Grande do Sul. **Pesquisa Veterinária Brasileira. Rio de Janeiro, RJ. Vol. 22, n. 2 (abr./jun. 2002), p. 51-57**, 2002.

CORRÊA, Manuel Pio. Dicionário de plantas úteis do Brasil e das exóticas cultivadas. In: **Dicionário de plantas úteis do Brasil e das exóticas cultivadas**. Imprensa Nacional Brasília, 1984.

DANTAS A. F. M., RIET-CORREA F., GARDNER D. R., MEDEIROS R. M. T., BARROS S. S., ANJOS B. L., LUCENA R. B. Swainsonine-induced lysosomal storage disease in goats caused by the ingestion of *Turbina cordata* in Northeastern Brazil. **Toxicon**, v. 49, n. 1, p. 111-116, 2007.

DANTAS, A. F. M.; RIET-CORREA, F.; MEDEIROS, R. M. T.; GALIZA, G. J. N.; PIMENTEL, L. A.; ANJOS, B. L. & MOTA R. A. Malformações congênitas em ruminantes no semiárido do Nordeste Brasileiro. **Pesq. Vet. Bras**, v. 30, n. 10, p. 807-815, 2010.

DENNIS, S. M. Embryonic duplications in sheep. **Australian veterinary journal**, v. 51, n. 2, p. 83-87, 1975.

DEUTSCH, J.; DÖBEREINER, J. V.; TOKARNIA, C. H.; Fotossensibilidadehepatogênica em bovinos na intoxicação pela fava de *Enterolobiumgummiferum*. Proceedings. **Congresso Internacional de Pastagens**, 9, São Paulo; 1279–1282. 1965.

DOBEREINER, J.; CANELLA, C. F. C. Intoxicação de bovinos pela fava do “barbatimão” (*Stryphnodendromcoriaceum*Bth.) **Bolm. Soc. Bras. Med. Vet.** 24: 49–69. 1956.

DRIEMEIER, D.; COLODEL, E. M.; GIMENO, E. J.; BARROS S. S. LYsosomal storage disease caused by *Sida carpinifolia* poisoning in goats. **Veterinary Pathology Online**, v. 37, n. 2, p. 153-159, 2000.

DRUZIANI, J. T.; FAVARETTO, L.; NOVASKI, E.; PERES, J. A.; GUIMARÃES, G. C.; BIRK, A. J. & FILADELPHO, A. L. Artrogripose, braquignatismo e palatosquise em bovino da raça Nelore-Relato de caso. **Revista Científica Eletrônica de Medicina Veterinária**, v. 15, p. 1-6, 2010.

DUTRA, A. T. **Defeitos palatinos congênitos**. 2008. 22f. Tese de Conclusão de Curso (Clínica Médica e Cirúrgica de Pequenos Animais) – Universidade Castelo Branco, São José do Rio Preto – SP.

EDWARDS J.F., LIVINGSTON C.W., CHUNG S.I. & COLLISSON E.C. Ovine arthrogryposis and central nervous system malformations associated with in utero Cache Valley virus infection: spontaneous disease. **Veterinary Pathology Online**, v. 26, n. 1, p. 33-39, 1989.

- FELIPE, A. E. Introducción a la teratología: el estudio de las malformaciones congénitas en medicina veterinaria. **Revista Electrónica de Veterinaria, España**, v. 4, n. 4, 2003.
- FERREIRA, E. V.; BOABAID, F. M.; ARRUDA, L. P.; LEMOS, R. A. A.; SOUZA, M. A.; NAKAZATO, L.; COLODEL, E. M. Intoxicação por *Stryphnodendron fissuratum* (Mimosoideae) em bovinos. **Pesq. Vet. Bras**, v. 29, n. 11, p. 951-957, 2009.
- FISHER, K.R.S.; PARTLOW, G.D.; WALKER, A.F. Clinical and anatomical observations of a two-headed lamb. **The Anatomical Record**, v. 214, n. 4, p. 432-440, 1986.
- FOSSUM, T. W. **Cirurgia de Pequenos Animais**. 1. ed. São Paulo: Mosby, p. 1606, 2002.
- GARDNER, D. R.; RIET-CORREA, F.; PANTER, K. E. Alkaloid profiles of *Mimosa tenuiflora* and associated methods of analysis. In: **8th International Symposium on Poisonous Plants (ISOPP8), João Pessoa, Paraíba, Brazil, May 2009**. CABI, 2011. p. 600-605.
- GAVA, A.; BARROS, C. S. L. Field observations of *Ateleia glazioviana* poisoning in cattle in Southern Brazil. **Veterinary and human toxicology**, v. 43, n. 1, p. 37-41, 2001.
- GAVA, A.; BARROS, C. S. L.; PILATI, C.; BARROS, S. S.; MORI, A. M. Intoxicação por *Ateleia glazioviana* (Leg. Papilionoideae) em bovinos. **Pesq. Vet. Bras**. v. 21: p.49–59. 2001.
- GIOSO, M. A. **Odontologia para o clínico de pequenos animais**. Ieditora, 2003.
- GOVERNO, DO ESTADO DA BAHIA. Inventário de Plantas Medicinais do Estado da Bahia. 1979.
- GRECCO, F. B.; DANTAS, F. A. M.; RIET-CORREA, F.; LEITE, C. G. D.; RAPOSO, J. Cattle intoxication from *Enterolobium contortisiliquum* pods. **Veterinary and human toxicology**, v. 44, n. 3, p. 160-162, 2002.
- HARAGUCHI, M.; YOKOSUKA, A.; KAWAKAMI, S.; CHAVES, N. S. T.; BRUM, K. B.; RASPANTINI, P. C.; GÓRNIK, S. L.; MIMAKI, Y. Nuevas saponinas aisladas de las vainas del *Stryphnodendron fissuratum*. **Labciencia**, v. 3, p. 6-8, 2006.
- HETTE, K. & RAHAL, S. C. Defeitos congênitos do palato em cães. **Clínica Veterinária, São Paulo, Ano IX**, n. 50, p. 30-40, 2004.

HIRAGA, T.; DENNIS, S.M. Congenital duplication. **The Veterinary clinics of North America. Food animal practice**, v. 9, n. 1, p. 145-161, 1993.

HOSKINS, J. D. Veterinary pediatrics: dogs and cats from birth to six months. 3. ed. Philadelphia: Saunders, 2001, 594p.

HOSKINS, J.; DIMSKI, D. & HOSKINS, D. O sistema digestivo. **HOSKINS, DJ Pediatria veterinária ¾ cães e gatos do nascimento aos seis meses**, v. 2, p. 120-171, 1997.

HUEZA, I. M.; GUERRA, J. L.; HARAGUCHI, M.; GARDNER, D. R.; ASANO, N.; IKEDA, K.; GORNIK, S. Assessment of the perinatal effects of maternal ingestion of Ipomoea carnea in rats. **Experimental and Toxicologic Pathology**, v. 58, n. 6, p. 439-446, 2007.

JONES, T. C., HUNT, R. D., KING N. W. Patologia veterinária. 6ª ed. Manole, São Paulo, Barueri, 2000. 1415p.

JUBB, K.V.F.; HUXTABLE, C.R. The nervous system. In: JUBB, K.V.F.; KENNEDY, P.C.; PALMER, N. Pathology of domestic animals. 4 ed. San Diego : Academic, 1993. 780p. 3v. V.1, cap.3, p.267-439.

MACÊDO, J. T. S. A.; LUCENA, R. B.; GIARETTA, P. R.; KOMMERS, G. D.; FIGHERA, R. A.; IRIGOYEN, L. F. & BARROS C. S. L. Defeitos congênitos em bovinos da Região Central do Rio Grande do Sul. **Pesquisa Veterinária Brasileira**, v. 31, n. 4, p. 297-306, 2011.

MARCOLONGO-PEREIRA, C.; SCHILD, A.L.; SOARES, M. P.; VARGAS JR. S. F. & RIET-CORREA, F. Defeitos congênitos diagnosticados em ruminantes na Região Sul do Rio Grande do Sul. **Pesq. Vet. Bras**, v. 30, n. 10, p. 816-826, 2010.

MARTINS, E. R.; CASTRO, D. M.; CASTELLANI, D. C.; DIAS, J. E. Plantas medicinais. Viçosa: UFV, 1998, 220p.

MARTINS, R. T.; ALMEIDA, D. B.; MONTEIRO, F. M. R.; KOWACS, P. A.; RAMINA, R. Receptores opioides até o contexto atual. **Revista Dor**, v. 13, n. 1, p. 75-84, 2012.

MAZZULO, G.; GERMANÁ, A.; DE VICO, G.; GERMANÁ, G. Diprosopiasis in a lamb. A case report. **Anatomia, histologia, embryologia**, v. 32, n. 1, p. 60-62, 2003.

MCGAVIN M.D. & ZACHARY J.F. *Bases da patologia em veterinária*. 4ª ed. Elsevier, Rio de Janeiro, 2009. 1504p.

MEDEIROS, J. M.; TABOSA, I. M.; SIMÕES, S. V. D.; NÓBREGA JUNIOR, J. E.; VASCONCELOS, J. S.; RIET-CORREA, F. Mortalidade perinatal em cabritos no semi-árido da Paraíba. **Pesqui. vet. bras**, v. 25, n. 4, p. 201-206, 2005.

MEDEIROS, R. M. T.; NETO, S. A. G.; RIET-CORREA, F.; SCHILD, A. L.; SOUSA, N. L. Mortalidade embrionária e abortos em caprinos causados por *Aspidosperma pyrifolium*. **Pesq. Vet. Bras**, v. 24, n. sSupl, 2004.

MEDEIROS, R.M.T.; FIGUEIREDO, A.P.M.; BENÍCIO, T.M.A.; DANTAS, F.P.M.; RIET-CORREA, F. Teratogenicity of *Mimosa tenuiflora* seeds to pregnant rats. **Toxicon**, v. 51, n. 2, p. 316-319, 2008.

MENDONÇA, F. S.; EVÊNCIO NETO, J.; BARATELLA EVÊNCIO, L.; DÓRIA, R. G. S.; FREITAS, S. H.; PELEGRINI, L. F.; CRUZ, R. A. S.; FERREIRA, E. V.; COLODEL, E. M. Natural and experimental poisoning of cattle by *Enterolobium contortisiliquum* pods (Fabaceae Mimosoideae) in Central-Western Brazil. **Acta Veterinaria Brno**, v. 78, n. 4, p. 621-625, 2009.

MOERMAN, P.; FRYNS, J.P.; GODDEERIS, P.; LAUWERYNS, J.M.; VAN ASSCHE, A. Aberrant twinning (diprosopus) associated with anencephaly. **Clinical genetics**, v. 24, n. 4, p. 252-256, 1983.

NÓBREGA, J.; RIET-CORREA, F.; MEDEIROS, J.; NÓBREGA, R.; SIMÕES, S. V.; TABOSA, I. M.; VASCONCELOS, J. S.; RIET-CORREA, F. Mortalidade perinatal de cordeiros no semi-árido da Paraíba. **Pesqui. vet. bras**, v. 25, n. 3, p. 171-178, 2005.

OLIVEIRA, C. A.; BARBOSA, J. D.; DUARTE, M. D.; CERQUEIRA, V. D.; RIET-CORREA, F., RIET-CORREA, G. Intoxicação por *Ipomoea carnea* subsp. *Fistulosa* (Convolvulaceae) em caprinos na Ilha do Marajó, Pará. **Pesquisa Veterinária Brasileira, Rio de Janeiro**, v. 29, n. 7, p. 583-588, 2009.

OLIVEIRA, C. A.; RIET-CORREA, F.; DUTRA, M. D.; CERQUEIRA, D. V.; ARAÚJO, C. V.; RIET-CORREA, G. Sinais clínicos, lesões e alterações produtivas e reprodutivas em

caprinos intoxicados por *Ipomoea carnea* subsp. *istulosa* (Convolvulaceae) que deixaram de ingerir a planta. **Pesq. Vet. Bras**, v. 31, n. 11, p. 953-960, 2011.

OLIVEIRA, R. B.; GODOY, S. A. P.; COSTA, F. B. **Plantas tóxicas: conhecimento e prevenção de acidentes**. Holos, Editora, 2003. 64 p.

OZCAN, K.; OZTURKLER, Y.; SOZMEN, M.; TAKCI, I. Diprosopus in a cross bred calf. **Indian veterinary journal**, v. 82, n. 6, p. 650-651, 2005.

PACHECO, A. M.; HAMZÉ, A. L. Dicefalia Bovina: Revisão de literatura. **Revista Científica Eletrônica de Medicina Veterinária. Garça-SP, ano VII**, n. 12, 2009.

PAVARINI, S. P.; SONNE, L.; ANTONIASSI, N. A. B.; SANTOS, A. S.; PESCADOR C. A.; COBERLLINI, L. G. & DRIEMEIER, D. Anomalias congênitas em fetos bovinos abortados no sul do Brasil. **Pesquisa Veterinária Brasileira**. v. 28, n. 3, p. 149-154. 2008.

PESSOA, C. R. M.; PESSOA, A. F. M.; DANTAS, A. F. M.; MEDEIROS, R. M. T.; RIET-CORREA, F. Recently diagnosed poisonous plants in the Cariri region, state of Paraíba, Brazil. In: **8th International Symposium on Poisonous Plants (ISOPP8), João Pessoa, Paraíba, Brazil, May 2009**. CABI, 2011. p. 91-95.

PIMENTEL, L. A.; RIET-CORREA, F.; GARDNER, D. R.; PANTER, K.; DANTAS, A. F. M.; MEDEIROS, R. M. T.; MOTA, R. A.; ARAÚJO, J. A. S. *Mimosa tenuiflora* as a cause of malformations in ruminants in the northeastern Brazilian semiarid rangelands. **Veterinary Pathology Online**, v. 44, n. 6, p. 928-931, 2007.

PIO CÔRREA, M. **Dicionário das plantas úteis do Brasil e das exóticas cultivadas**. Rio de Janeiro: Ministério da Agricultura, 1984. v2, 777p.

PUGH, D.G. *Clínica de ovinos e caprinos*. Ed. Roca. São Paulo. 2004. 513p.

RADOSTITS O.M., GAY C.C., BLOOD D.C. & HINCHCLIFF K.W. *Clínica Veterinária*. 9ª ed. Guanabara Koogan, Rio de Janeiro, 2010. 1735p.

RAFFI, M. B.; BARROS, R. R.; BRAGANÇA, J. F. M.; RECH, R. R.; OLIVEIRA, F. N.; BARROS, C. S. L. The pathogenesis of reproductive failure induced in sheep by the ingestion of *Ateleia glazioviana*. **Veterinary and human toxicology**, v. 46, n. 5, p. 233-238, 2004.

RIBEIRO, E. M. & MOREIRA, A. S. C. G. Atualização sobre o tratamento multidisciplinar das fissuras labiais e palatinas. **Revista Brasileira em Promoção da Saúde**, v. 18, n. 1, p. 31-40, 2005.

RIBEIRO, E. M.; MOREIRA, A. S. C. G. Atualização sobre o tratamento multidisciplinar das fissuras labiais e palatinas. **Revista Brasileira em Promoção da Saúde**, v. 18, n.1, p. 31-40, 2005.

RIET-CORREA F. Doenças víricas. In: Riet-Correa F., Schild A.L., Méndez M.C. & Lemos R.A.A. (Eds), **Doenças de ruminantes e eqüinos**. 3ª ed. Livraria Varela, São Paulo, 2007. 722p.

RIET-CORREA G, RIET-CORREA F, SCHILD AL, BARROS SS, SOARES MP. Abortion and neonatal mortality in sheep poisoned with *Tetrapteryx multiglandulosa*. *Vet. Pathol.* 46: 960–965, 2009a.

RIET-CORREA, F. **Plantas tóxicas da Paraíba**. UFCG-Centro de Saúde e Tecnologia Rural; SEBRAE-PB, 2006.

RIET-CORREA, F.; MEDEIROS, R. M. T.; PFISTER, J.; SCHILD, A. L.; DANTAS, A. F. M. Poisonings by Plants, Mycotoxins and Related Substances in Brazilian Livestock. Editora Pallotti: Santa Maria, RS, 246p. 2009b.

RIET-CORREA, F.; MEDEIROS, R. M. T.; TOKARNIA, C. H.; DÖBEREINER, J. Toxic plants for livestock in Brazil: economic impact, toxic species, control measures and public health implications. **Poisonous plants: global research and solutions**, p. 2-14, 2007.

RIET-CORREA, F.; MEDEIROS, R. M.; NETO, A. S.; TABOSA, I. M.; NOBRE, V. M. T. Malformações ósseas em caprinos na região semi-árida do nordeste do Brasil. **Pesq. Vet. Bras**, v. 24, p. 49-50, 2004.

RIET-CORREA, F.; SHILD, A. L.; LEMOS, R. A. A.; BORGES, J. R. J. Doenças de ruminantes e eqüídeos. 3º ed. Vol.(2). Pallotti, Santa Maria, RS, 694p, 2007.

RIET-CORREA, F; MÉNDEZ, M.C. Mortalidade perinatal em ovinos. In: RIET-CORREA et. al. **Doenças de ruminantes e eqüinos**. 2.ed. São Paulo: Varela, 2001. v.2, p.417-425.

- RIVERA, H. G. Causas frecuentes de aborto bovino. **Revista de Investigaciones Veterinarias del Perú**, v. 12, n. 2, p. 117-122, 2001.
- ROBERTS, S.J. *Veterinary Obstetrics and Genital Disease (Theriogenology)*. 3 ed. Edwards Brothers: Woodstock, p.51-91, 1986.
- RODRIGUES, E.; DUARTE-ALMEIDA, J. M.; PIRES, J. M. Perfil farmacológico e fitoquímico de plantas indicadas pelos caboclos do Parque Nacional do Jaú (AM) como potenciais analgésicas. Parte I. *Revista Brasileira de Farmacognosia*, [s.l.], v. 20, n. 6, p. 981-991, dez. 2010.
- ROTTA, I. T.; TORRES, M. B. A. M.; MOTTA, R. G. Bovine diprosopus. **Arquivo Brasileiro de Medicina Veterinária e Zootecnia**, v. 60, n. 2, p. 489-491, 2008.
- ROZA, M. R. Odontologia em pequenos animais. Em: __ Cirurgia dentária e da cavidade oral. 1. ed. Rio de Janeiro: L. F. Livros, 2004. cap. 10, p. 167-190.
- SAN ROMÁN, F. Atlas de Odontologia de Pequenos Animais. Em: __ Exodoncia y Cirugía Maxilofacial II. 1. ed. São Paulo: Manole, 1999. cap. 13, p. 217-241.
- SANTOS R. L & ALESSI A. C. Patologia Veterinária. In: Graça D. L. Patologia do sistema nervoso. 1. ed. Editora Roca, 2010. p. 525-610.
- SANTOS, P. C. G. & SHIMIZU, F. A. Aspectos anatomo histopatológico do tumor venéreo transmissível. *Revista Científica Eletrônica de Medicina Veterinária*, 3, 1-4, 2010.
- SCHENKEL, E. P.; GOSMANN, G., PETROVICK, P. R. Produtos de origem natural e o desenvolvimento de medicamentos. In: SIMÕES, C. M. O.; SCHENKEL, E. P.; GOSMANN, G, MELLO, J. C. P.; MENTZ, L. A. AND PETROVICK, P. R. (org) *Farmacognosia: da planta ao medicamento*. 5th ed. Universidade/ UFRGS ande d. Da UFSC, Porto Alegre/Florianópolis, pp 371-400. 2004a
- SCHILD A.L. Defeitos congênios. Riet-Correa F., Schild A.L., Méndez M.C. & Lemos R.A.A. (Eds), **Doenças de ruminantes e eqüinos**. 3^a ed. Livraria Varela, São Paulo, 2007. 722p.
- SCHIMIDT, V.; OLIVEIRA, R.T. Artrogripose em caprino: Relato de caso. *Arq Bras Med Vet Zootec*, Belo Horizonte, v.56, n.4, p.438-440, 2004.

SCHLAFER, D. H. & MILLER R.B. Female genital system. In: Maxie M.G. (Ed). *Jubb K.V.F, Kennedy P.C. & Palmer N. Pathology of Domestic Animals*. v.3. 5th edn.Philadelphia: Elsevier Saunders, pp.431-563. 2007.

SCHRIRE, B. D.; LEWIS, G. P.; LAVIN, M. Biogeography of the Leguminosae. **Legumes of the world**, p. 21-54, 2005.

SCHWARZ A.; GÓRNIAK S. L.; BERNARDI M. M.; DAGLI M. L. Z.; SPINOSA H. S. Effects of Ipomoea carnea aqueous fraction intake by dams during pregnancy on the physical and neurobehavioral development of rat offspring. *Neurotoxicol. Teratol.* 25(5): 615–626, 2003.

SEITZ, A. L.; COLODEL, E. M.; BARROS, S. S.; DRIEMEIER, D. Experimental poisoning by Sidacarpinifolia (Malvaceae) in sheep. *Pesq. Vet. Bras.* 25(1): 15–20, 2005.

SILVA, Durval M. da et al. Plantas tóxicas para ruminantes e eqüídeos no Seridó Ocidental e Oriental do Rio Grande do Norte. **Pesqui. vet. bras**, v. 26, n. 4, p. 223-236, 2006.

STOLF, L.; GAVA, A.; VARASCHIN, M. S.; NEVES, D. S.; MONDADORI, A.; SCOLARI, L. S. Aborto em bovinos causado pela ingestão de Ateleia glazioviana (Leg. Papilionoideae). **Pesq. Vet. Bras**, v. 14, n. 1, p. 15-18, 1994.

TOKARNIA CH, BRITO MF, DRIEMEIER D, COSTA JBD, CAMARGO AJB. Aborto em vacas na intoxicação experimental por pelas favas de Stryphnodendron obovatum (Leg. Mimosoideae) em bovinos. *Pesq. Vet. Bras.* 18: 35–38, 1998.

TOKARNIA, C. H.; CANELLA, C. F. C.; DÖBEREINER, J. Intoxicação experimental pela fava da ‘timbaúba’ Enterolobium contortisiliquum (Vell) Morongem bovinos. **Arq. Inst. Biol. An.** v. 3, p. 73–81, 1960.

TOKARNIA, C. H.; DÖBEREINER, J.; DUTRA, I. S.; BRITO, I. S.; CHAGAS, B. R.; FRANÇA, T. N.; Brust, L. A. G. 1999. Experimentos em bovinos com as favas de Enterolobium contortisiliquum e E. timbouva para verificar propriedades fotossensibilizantes e/ou abortivas. **Pesqui. vet. bras**, v. 19, n. 1, p. 39-45, 1999.

TOKARNIA, C. H.; PEIXOTO, P. V.; DÖBEREINER, J.; CONSORTE, L. B.; GAVA, A. Tetrapteryx spp.(Malpighiaceae), a causa de mortandades em bovinos caracterizadas por alterações cardíacas. **Pesqui. vet. bras**, v. 9, n. 1/2, p. 23-44, 1989.

TOKARNIA, C. H.; PEIXOTO, P. V.; GAVA, A.; DOBEREINER, J. Intoxicação experimental por Stryphnodendron coriaceum (Leg. Mimosoideae) em bovinos. **Pesqui. vet. bras**, v. 11, n. 1/2, p. 25-9, 1991.

WASHBURN, K; STREETER, R. Congenital defects of the ruminant nervous system. **Veterinary Clinics of North America: Food Animal Practice**, v. 20, n. 2, p. 413-434, 2004.

WIGGS, R. B.; LOBPRISE, H. B. Veterinary Dentistry, Principles and Practice. In: __ Oral Surgery. 1. ed. Philadelphia: Lippincott- Raven, 1997. cap.9, p. 232- 258.

YOKOSUKA, A.; KAWAKAMI, S.; HARAGUCHI, M.; MIMAKI, Y. Stryphnosides A–F, six new triterpene glycosides from the pericarps of Stryphnodendron fissuratum. **Tetrahedron**, v. 64, n. 7, p. 1474-1481, 2008.

ZAITOUN, A. A. M.; CHANGE, J.; BOOKER, M. Diprosopus (partially duplicated head) associated with anencephaly: a case report. **Pathology-Research and Practice**, v. 195, n. 1, p. 45-50, 1999.