



**UNIVERSIDADE FEDERAL DA PARAÍBA
CENTRO DE CIÊNCIAS AGRÁRIAS
CURSO DE MEDICINA VETERINÁRIA**

**Estudo epidemiológico e terapêutico da ceratoconjuntivite seca em cães atendidos
no Hospital Veterinário da UFPB**

Maria Eduarda Gonçalves Dantas

Areia, 2018

UNIVERSIDADE FEDERAL DA PARAÍBA
CENTRO DE CIÊNCIAS AGRÁRIAS
DEPARTAMENTO DE CIÊNCIAS VETERINÁRIAS
CAMPUS II - AREIA-PB

**Estudo epidemiológico e terapêutico da ceratoconjuntivite seca em cães atendidos
no Hospital Veterinário da UFPB**

Maria Eduarda Gonçalves Dantas

Trabalho de conclusão de curso realizado como requisito parcial para a obtenção do título de Bacharel em Medicina Veterinária pela Universidade Federal da Paraíba sob a orientação da Prof^a. Dr^a. Ivia Carmem Talieri

Areia, 2018

UNIVERSIDADE FEDERAL DA PARAÍBA
CURSO DE GRADUAÇÃO EM MEDICINA VETERINÁRIA

FOLHA DE APROVAÇÃO

MARIA EDUARDA GONÇALVES DANTAS

ESTUDO EPIDEMIOLÓGICO E TERAPÊUTICO DA
CERATOCONJUNTIVITE SECA EM CÃES ATENDIDOS NO HOSPITAL
VETERINÁRIO DA UFPB

Trabalho de Conclusão de Curso apresentado como requisito parcial para obtenção do título de Bacharel em **Medicina Veterinária**, pela Universidade Federal da Paraíba.

Aprovada em:

Nota:

Banca Examinadora

Prof. Dr^a. Ivia Carmem Talieri, Médica Veterinária - UFPB
Orientadora

Francisco Charles dos Santos - UFPB
Examinador

Monalisa Valesca Farias Guerra - UFPB
Examinadora

A minha mãe, Maria Gerlane (*in memoriam*), por todo
carinho e força, DEDICO.

AGRADECIMENTOS

Agradeço primeiramente a Deus e a Mãe Rainha que sempre estiveram junto comigo nesta caminhada, me sustentando e me dando forças para prosseguir.

À minha família, que mesmo estando um pouco distante nunca me abandonou e sempre torceu por mim, agradecer a minha Avó Marluce do Nascimento sem ela eu não poderia chegar até onde cheguei.

À minha incrível, guerreira e batalhadora Mãe Maria Gerlane do Nascimento (*in memoriam*) por ser meu exemplo de força e de luta e por sempre me dar forças e conselhos para prosseguir, sei que lá do céu ela está radiante com minha conquista, OBRIGADA MÃE! Esta conquista é sua.

Ao meu querido namorado, Túlio Cavalcanti por nunca me deixar desistir e sempre me dar a mão todas as vezes que necessitei, por todo o carinho, dedicação e paciência.

Aos meus colegas de curso Raianne, Isis, Felipe e Raquel por estar sempre presente e se se fazer minha família aqui em Areia.

À minha orientadora Profa. Ivia, por ter acreditado no meu potencial e ter me dado grandes oportunidades em minha vida acadêmica, por ser não só uma professora e sim uma amiga.

Aos meus colegas da extensão, por me ajudarem e por me ensinarem a trabalhar em grupo e compartilhar conhecimentos.

Aos colegas e servidores do Hospital Veterinário, por sempre me ajudar em tudo que foi necessário nesses anos.

A vocês minha imensa gratidão!

LISTA DE FIGURAS

- Figura 1.** Teste lacrimal de Schirmer (à esquerda) e mensuração da produção quantitativa do filme lacrimal em cão, utilizando tiras padronizadas de Schirmer no fórnix conjuntival inferior durante um minuto..... 11
- Figura 2.** Representação da frequência relativa de cães machos e fêmeas com ceratoconjuntivite seca, atendidos no Hospital Veterinário da UFPB, durante o período de março de 2013 a outubro de 2018..... 12
- Figura 3.** Frequência relativa das diferentes raças caninas atendidas no Hospital Veterinário da UFPB, diagnosticadas com ceratoconjuntivite seca, entre os meses de março de 2013 a outubro de 2018.....12
- Figura 4.** Frequência relativa da CCS de acordo com a faixa etária dos animais atendidos no Hospital Veterinário da UFPB, diagnosticadas com ceratoconjuntivite seca, entre os meses de março de 2013 a outubro de 2018.....13
- Figura 5.** Frequência relativa dos tratamentos clínicos prescritos a cães diagnosticados com ceratoconjuntivite seca no Hospital Veterinário da UFPB, entre os meses de março de 2013 a outubro de 2018.....14

LISTA DE ABREVIATURAS

CCS = Ceratoconjuntivite seca

NTX = Naltrexona

TLS = Teste lacrimal de Schirmer

UFPB = Universidade Federal da Paraíba

O trabalho de conclusão de curso está sendo apresentado em forma de artigo segundo as normas da Revista Agropecuária Técnica (AGROTEC), em anexo.

RESUMO

DANTAS, Maria Eduarda Gonçalves, Universidade Federal da Paraíba, novembro de 2018.
Estudo epidemiológico e terapêutico da ceratoconjuntivite seca em cães atendidos no Hospital Veterinário da UFPB. Orientadora: Ivia Carmem Talieri.

A ceratoconjuntivite seca (CCS) é uma doença ocular comum em cães, caracterizada pela disfunção qualiquantitativa do filme lacrimal pré-corneal, com diversas causas, sendo a imunomediada a mais frequente. Raças como Cocker Spaniel, Yorkshire, Poodle e Shih tzu estão entre as mais predispostas. Blefarospasmo, secreção mucóide ou mucopurulenta, neovascularização, edema e melanose corneais e ulceração crônica caracterizam a doença. O diagnóstico é feito pela associação dos sinais clínicos e teste lacrimal de Schirmer. O tratamento da CCS consiste em terapia tópica com imunomoduladores, como a ciclosporina A e o tacrolimus. Este estudo investigou o perfil epidemiológico e a resposta terapêutica de 56 cães diagnosticados com CCS no Hospital Veterinário da UFPB, durante o período de 2013 e 2018. Os parâmetros avaliados foram sexo, raça, idade, tratamento instituído e sua eficácia. Quanto ao sexo, 26/56 (46,42%) eram machos e 29/56 (51,78%) fêmeas. Observou-se que 13/56 (23,21%) dos cães eram sem raça definida (SRD), seguidos por Poodle, Shih tzu, Pinscher, Cocker Spaniel, Yorkshire Terrier, Pug, Pit bull, Beagle, Akita, Rottweiler e Bulldog americano. Com relação à idade, 13/56 cães (23,21%) apresentavam entre zero e três anos, 33/56 (58,92%) entre quatro e 10 anos, e 5/56 animais (8,92%) tinham mais de 10 anos. Cinco cães (5/56 - 8,92%) não tiveram a idade identificada. Dos 56 cães, 28 foram tratados topicamente com tacrolimus a 0,03%, 23 com ciclosporina A a 1% e cinco cães não receberam tratamento porque estavam com ceratite ulcerativa. Observou-se que a resposta terapêutica ao tacrolimus foi maior, comparativamente à ciclosporina A.

Palavras-chave: schirmer; ceratite; corneal; oftalmopatias; olho seco.

ABSTRACT

DANTAS, Maria Eduarda Gonçalves, Federal University of Paraíba, November 2018.
Epidemiological and therapeutic study of dry keratoconjunctivitis in dogs treated at the Veterinary Hospital of UFPB. Advisor: Ivia Carmem Talieri.

Dry keratoconjunctivitis (CCS) is a common ocular disease in dogs, characterized by the qualitative and quantitative dysfunction of the precorneal tear film, with several causes, with immunomediation being the most frequent. Breeds like Cocker Spaniel, Yorkshire, Poodle and Shih Tzu are among the most predisposed. Blepharospasm, mucoid or mucopurulent secretion, neovascularization, corneal edema and melanosis and chronic ulceration characterize the disease. The diagnosis is made by the association of clinical signs and Schirmer's tear test. The treatment of CCS consists of topical therapy with immunomodulators, such as cyclosporin A and tacrolimus. This study investigated the epidemiological profile and therapeutic response of 56 dogs diagnosed with CCS at the Veterinary Hospital of the UFPB during the period of 2013 and 2018. The parameters evaluated were sex, race, age, treatment instituted and their efficacy. As for sex, 26/56 (46.42%) were males and 29/56 (51.78%) females. It was observed that 13/56 (23.21%) of the dogs were undefined (SRD), followed by Poodle, Shih tzu, Pinscher, Cocker Spaniel, Yorkshire Terrier, Pug, Pit bull, Beagle, Akita, Rottweiler and Bulldog American. Regarding age, 13/56 dogs (23.21%) had between 0 and 3 years, 33/56 (58.92%) between 4 and 10 years, and 5/56 animals (8.92%) had more of 10 years. Five dogs (5/56 - 8.92%) were not identified. Of the 56 dogs, 28 were treated topically with 0.03% tacrolimus, 23 with 1% cyclosporin A and five dogs were not treated because they had ulcerative keratitis. It was observed that the therapeutic response to tacrolimus was greater, compared to cyclosporin A.

Keywords: schirmer; keratitis; corneal. ophthalmopathy. age.

SUMÁRIO

1. Introdução	11
2. Materiais e Métodos.....	13
3. Resultados	14
4. Discussão	17
5. Conclusão.....	20
Referências.....	21
ANEXO A – DIRETRIZES PARA ESCRITORES AGROTEC	24

1. Introdução

A ceratoconjuntivite seca (CCS) é uma doença multifatorial comumente encontrada na oftalmologia canina, que acarreta em disfunção quali-quantitativa dos componentes do filme lacrimal pré-corneal (Galera et al., 2009; Castanho et al., 2013; Esson, 2015). Segundo Villatoro et al. (2015), a prevalência da CCS dentre as oftalmopatias em cães, varia de 4% a 20%.

A CCS assemelha-se à síndrome de Sjögren na medicina humana, uma doença autoimune manifestada por xeroftalmia e xerostomia, com prevalência maior em mulheres (Hartley et al., 2012).

Segundo Hartley et al. (2006), o filme lacrimal pré-corneal é trilaminar, composto por uma camada de muco interno, uma aquosa central e uma camada lipídica externa. A camada mucoide, responsável por promover a aderência do filme lacrimal à superfície da córnea, é secretada pelas células caliciformes da conjuntiva.

A camada aquosa, maior porção do filme lacrimal, é produzida pelas glândulas lacrimais da terceira pálpebra e glândula lacrimal principal, com produção de aproximadamente 30% e 70%, respectivamente (Cabral 2005; Hartley et al., 2006). As glândulas tarsais, que são glândulas sebáceas modificadas, estão presentes ao longo das margens palpebrais e são responsáveis pela produção da camada lipídica, cuja função é estabilizar o filme lacrimal e evitar a evaporação (Sullivan et al. 1998).

As funções das lágrimas são lubrificação e nutrição corneais, remoção de detritos da superfície ocular e ação antibacteriana (Herrera 2008; Gellat 2003), portanto, sua redução provoca inflamação, opacidade e neovascularização corneais e, por fim, danos que podem resultar em cegueira irreversível (Hartley, et al. 2006).

A CCS canina pode ser congênita, neurogênica, iatrogênica, hereditária, idiopática, causada por doenças sistêmicas ou intoxicação, porém, a causa mais comum é a imunomediada (Gilger et al., 2012; Rhodes, 2014).

Segundo Barachetti et al. (2014) estudos histopatológicos do tecido lacrimal de cães afetados com CCS idiopática revelaram vários graus de infiltrado celular linfocítico-plasmocitário e atrofia acinar, sugerindo assim, uma base imunológica. No entanto, a patogênese exata da CCS permanece desconhecida (De Almeida et al., 2009).

Os sinais clínicos da CCS incluem hiperemia conjuntival, opacidade corneal, secreção mucopurulenta e blefaroespasmos. A doença pode acometer um ou ambos os olhos, com

gravidade correlacionada ao grau do déficit da produção da porção aquosa do filme lacrimal (Esson, 2015).

A ceratoconjuntivite seca quantitativa é diagnosticada pelo teste lacrimal de Schirmer (TLS), que foi desenvolvido por Otto Schirmer para mensurar a produção lacrimal em humanos em 1903, e extrapolado para a medicina veterinária por Gelatt, em 1975 (Williams e Griffi, 2017). Os valores de TLS são interpretados da seguinte forma: valores ≥ 15 mm/minuto mostram produção normal de lágrima, entre 10 e 15 mm/minuto pressupõe CCS, entre 10 e 15 mm/minuto associado aos sinais clínicos e valores < 10 mm/minuto confirmam a CCS (Galera et al., 2009; Rhodes, 2014; Ramos et al., 2015; Williams, 2017).

Segundo Montgomery et al. (2012), as opções de tratamento para CCS incluem reposição da lágrima e lacroestimulantes, como os imunomoduladores (ciclosporina A (CsA) e tacrolimus), que visam diminuir a resposta imune na glândula lacrimal e restaurar a produção (Hendrix et al., 2011). Apesar do prognóstico da CCS ser considerado favorável, alguns casos podem ser refratários à terapia tópica ou apresentarem resposta discreta. Nesses casos são indicadas a transposição do ducto da glândula salivar parótida ou a oclusão dos pontos lacrimais (Slatter, 2005).

O presente trabalho tem como objetivo compilar os casos de CCS em cães atendidos pelo Projeto de Extensão em Oftalmologia Veterinária no Hospital Veterinário da UFPB, situado em Areia - PB, entre 2013 e 2018, com a finalidade de estudar o padrão epidemiológico e a resposta terapêutica desta importante doença oftálmica na região.

2. Material e Métodos

Foram avaliados 56 prontuários de cães atendidos pelo Projeto de Extensão em Oftalmologia Veterinária do Hospital Veterinário da Universidade Federal da Paraíba, Areia-PB, no período de março de 2013 a outubro de 2018. Nestas fichas foram observados dados nos quais se relatam: anamnese, exame físico e oftálmico, suspeitas clínicas, exames complementares, diagnóstico e tratamento. Ao exame oftálmico, todos os cães foram submetidos ao TLS (Ophthalmos Ltda – São Paulo – Brasil) para o diagnóstico de CCS e após a instituição do tratamento (Figuras 1).

Para obtenção de dados estatísticos foi analisado, com auxílio do programa Excel 2016, as frequências absoluta e relativa da CCS com relação ao sexo, raça, grupo de idade, como também os valores do TLS apresentados e a resposta ao tratamento clínico.

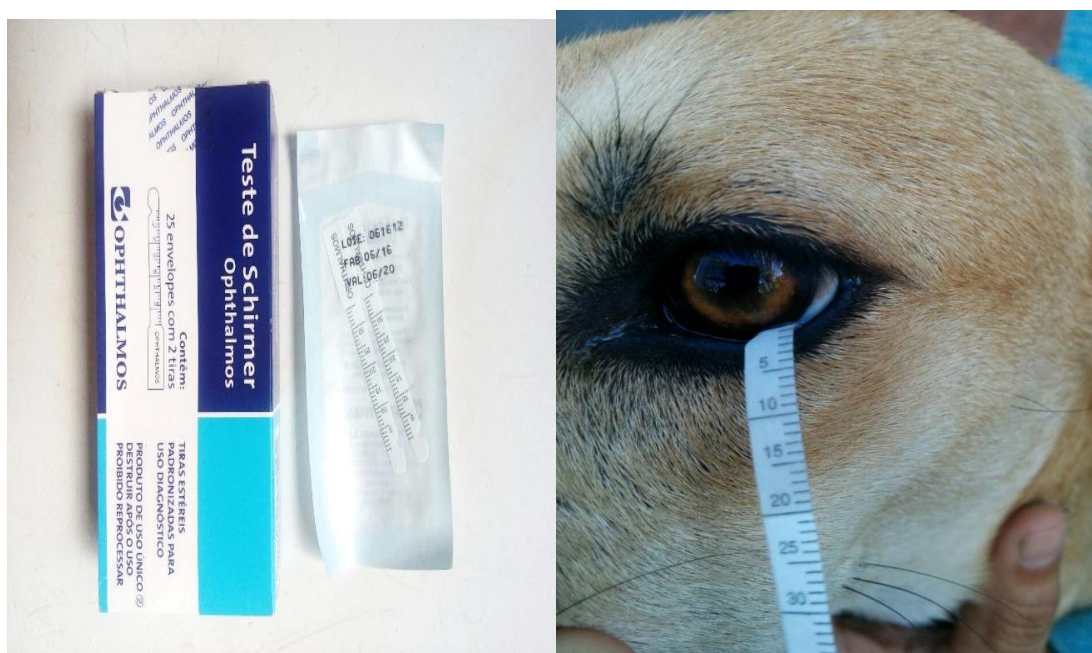

Figura 1. Teste lacrimal de Schirmer (à esquerda) e mensuração da produção quantitativa do filme lacrimal em cão, utilizando tiras padronizadas de Schirmer no fórnix conjuntival inferior durante um minuto.

3. Resultados

Dos 56 cães acometidos pela CCS, 29/56 (51,78%) eram fêmeas e 26/56 (46,42%) eram machos (Figura 2).

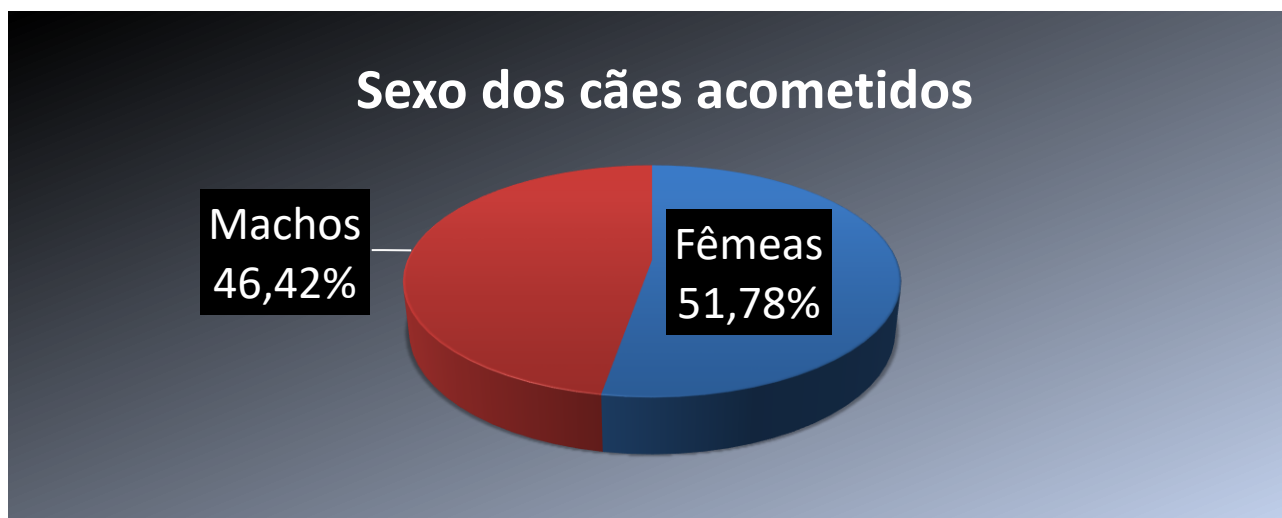


Figura 2. Representação da frequência relativa de cães machos e fêmeas com ceratoconjuntivite seca, atendidos no Hospital Veterinário da UFPB, durante o período de março de 2013 a outubro de 2018.

Com relação às raças, observou-se que 13/56 (23,21%) dos cães eram sem raça definida (SRD), 9/56 (16,07%) eram Poodles, 8/56 (14,28%) Shih tzus, 6/56 (10,71%) Pinschers, 5/56 (8,92%) Cocker Spaniels, 4/56 (7,14%) eram da raça Yorkshire terrier, 3/56 (5,35%) Pug, 2/56 (3,57%) Pit bull, 2/56 (3,57%) Beagle, 1/56 (1,78%) Akita, 1/56 (1,78%) Rottweiler e 1/56 (1,78%) era da raça Bulldog americano (Figura 3).

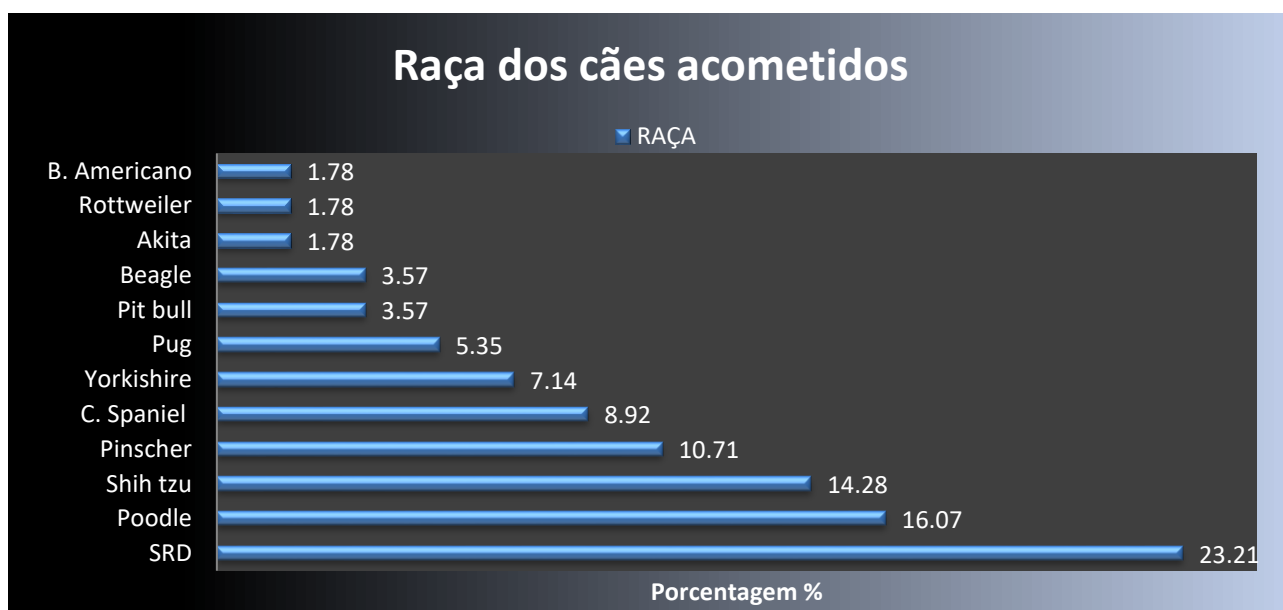


Figura 3. Frequência relativa das diferentes raças caninas atendidas no Hospital Veterinário da UFPB, diagnosticadas com ceratoconjuntivite seca, entre os meses de março de 2013 a outubro de 2018.

Tomando-se como critério de avaliação a idade de prevalência de CCS nos 56 animais diagnosticados, os dados mostraram que a doença foi observada em 13/56 cães (23,21%) com da faixa etária entre zero e três anos, em 33/56 cães (58,92%) com idade de quatro a 10 anos, em 5/56 animais (8,92%) com mais de 10 anos. Cinco animais (5/56 - 8,92%) não tiveram a idade identificada (Figura 4).

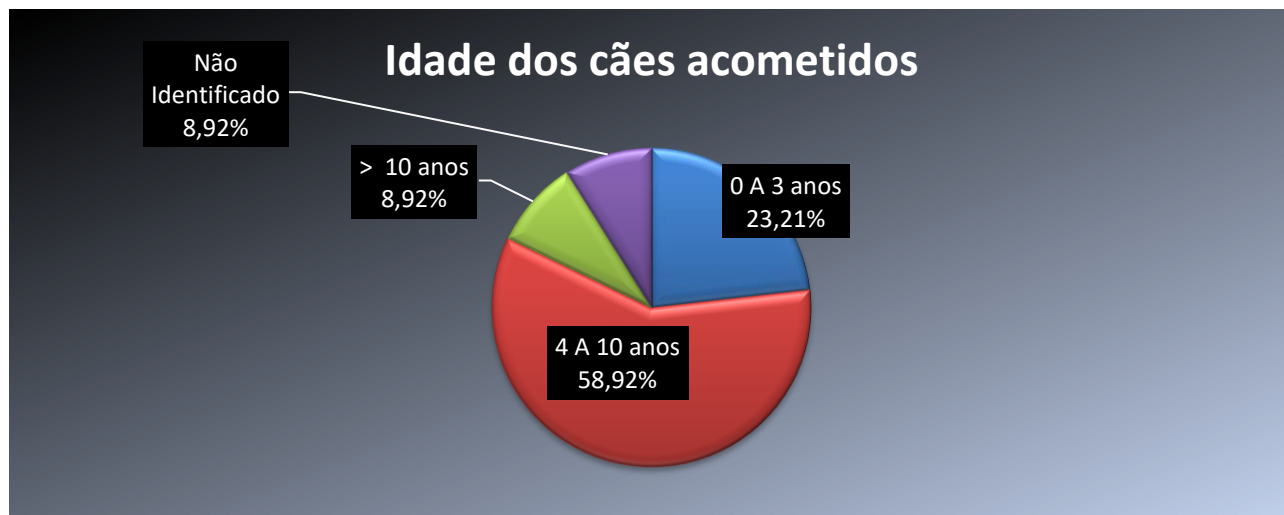


Figura 4. Frequência relativa da CCS de acordo com a faixa etária dos animais atendidos no Hospital Veterinário da UFPB, diagnosticadas com ceratoconjuntivite seca, entre os meses de março de 2013 a outubro de 2018.

Os principais tratamentos instituídos foram pomada oftálmica a base de tacrolimus a 0,03% em 28/56 (50%) dos animais e pomada oftálmica de ciclosporina (CsA) A a 1% prescrita para 23/56 (41,07%) dos cães. Cinco cães (8,92%) do total de 56, não fizeram uso de nenhum tratamento para CCS, pois apresentavam ceratite ulcerativa no momento do diagnóstico de CCS (Figura 5).

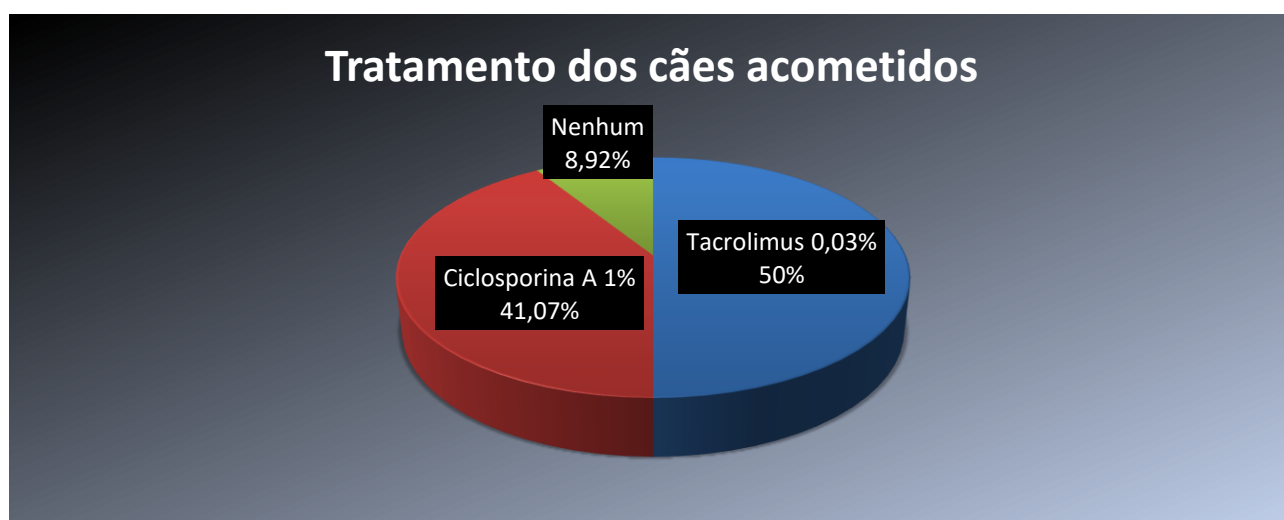


Figura 5. Frequência relativa dos tratamentos clínicos prescritos a cães diagnosticados com ceratoconjuntivite seca no Hospital Veterinário da UFPB, entre os meses de março de 2013 a outubro de 2018.

Com relação à eficácia do tratamento instituído observou-se que dos 28 animais tratados com tacrolimus a 0,03%, 15 (53,57%) apresentaram melhora significativa dos sinais clínicos (hiperemia conjuntival, opacidade corneal, secreção mucopurulenta, blefaroespasma) e dos valores do TLS. Infelizmente, 13 (46,42%) pacientes não retornaram para acompanhamento do tratamento.

Dos 23 animais tratados com ciclosporina A a 1%, 8 (34,78%) apresentaram melhora significativa dos sinais clínicos e dos valores do TLS. Por outro lado, 15 (65,21%) dos pacientes também não retornaram para acompanhamento da doença.

4. Discussão

No presente estudo observou-se maior predisposição, porém discreta (51,78%), de fêmeas acometidas pela ceratoconjuntivite seca, com relação aos machos (46,42%). Gelatt (2003), Slatter (2005) e Herrera (2008) também observaram que fêmeas são mais acometidas pela CCS.

Cabral et al., (2005) demonstraram que a glândula da terceira pálpebra é mais espessa nos cães machos, comparativamente a das fêmeas, e que a porcentagem de parênquima secretor (ácinos e túbulos) nas cadelas é menor que nos machos. Além disso, os pesquisadores encontraram maior percentual de infiltração linfocitária na glândula lacrimal das fêmeas. Tais relatos podem justificar a maior incidência da CCS em fêmeas.

Acredita-se que a CCS apresente um componente hereditário, pois é observada com maior frequência em algumas raças como Schnauzer miniatura, Cocker spaniel americano, Bulldog, Beagle, Pinscher e Yorkshire terrier (Gelatt, 2003; Slatter, 2005). No presente estudo verificou-se que o Yorkshire terrier, o Cocker spaniel americano e o Pinscher estavam entre as cinco raças mais representadas na incidência da CCS, vindo atrás somente dos Poodles, raça considerada muito popular na região e, por isso, podendo estar super-representada nesta análise. Contudo, Herrera (2008) cita a prevalência de raças, destacando o Poodle dentre as demais como Lhasa apso, Bulldog inglês, West highland white terrier, Cavalier king charles spaniel, Cocker spaniel americano e inglês e Pug. Desta maneira, reforça-se uma etiologia hereditária presente na CCS imunomediada, embora os detalhes de tal informação ainda não tenham sido totalmente esclarecidos.

Observou-se neste estudo que 23,21% dos animais acometidos pela CCS não tinham raça definida. Infere-se, de tal análise, que possíveis cruzamentos genéticos com animais das raças já citadas, tenham distribuído à alteração hereditária na população. Por outro lado, sabe-se que a CCS pode apresentar, ainda, etiologias variadas, como a neurogênica, iatrogênica, infecciosas (cinomose, toxoplasmose e leishmaniose), senilidade e tóxica (sulfas e atropina) (Gelatt, 2003; Slatter 2005; Gilger et al., 2012).

Berger e King (1998) relataram diminuição da produção de lágrimas em cães mais velhos. Embora a forma de avaliação quanto à faixa etária, neste trabalho, não tenha sido tão segregada, foi possível observar que 33/56 (58,92%) animais diagnosticados com CCS pertenciam à faixa etária entre quatro e 10 anos. Presume-se que a redução na capacidade funcional das glândulas lacrimal principal e da terceira pálpebra, com a idade, resulte em diminuição na produção lacrimal, visto que em humanos, um declínio similar tem sido documentado (Hartley et al., 2006).

Como já foi descrito, a principal causa da CCS é a imunomediada, por este fato os principais fármacos usados no tratamento clínico desta oftalmopatia possuem ação imunomoduladora. Dentre eles, os amplamente utilizados são a ciclosporina (CsA) A e o tacrolimus, ambos pela via tópica, como colírio ou pomada oftálmica (Kaswan, 1989; Berdoulay et al., 2005; Rhodes, 2014; Ramos et al., 2015).

Substitutos da lágrima em forma de gotas ou gel também são citados por vários autores (Herrera 2008; Cherry et al., 2017), bem como colírios à base de corticosteroides durante os primeiros dias da terapia (Slatter, 2005; Galera, 2009)

Tanto a CsA como o tacrolimus são inibidores da calcineurina, o que significa dizer que inibem reversivelmente a proliferação de células T e previnem a liberação de citocinas pró-inflamatórias. Os inibidores da calcineurina ligam-se às imunofilinas intracelulares e formam complexos que subsequentemente ligam-se e inibem a calcineurina. Com este bloqueio, a translocação do componente citoplasmático do fator nuclear das células T ativadas, para o núcleo, é impedida. Esta prevenção da translocação prejudica a transcrição dos genes que codificam IL-2 e outras citocinas, suprimindo assim a proliferação de células T e a função imunológica normal (Hendrix et al., 2011).

Segundo Nell et al. (2005), o pimecrolimus é um novo derivado da ascomicina, que interfere seletivamente na ativação de células T e mastócitos e inibe a produção de citocinas inflamatórias, fazendo parte da classe dos inibidores da calcineurina. *In vivo*, o pimecrolimus demonstrou inibir a dermatite atópica mediada por células T em roedores e porcos domésticos. O pimecrolimus ainda está em fase de teste, entretanto, os achados são bastante promissores (Ofri et al., 2009).

O tacrolimus é um antibiótico macrolídeo que tem um perfil imunofarmacológico semelhante ao da CsA, mas é aproximadamente 100 vezes mais potente que a CsA (Hendrix et al., 2008). Como observado neste estudo, 53,57% dos animais que foram tratados com tacrolimus a 0,03% apresentaram significativa melhora tanto nos sinais clínicos quanto nos valores do TLS, comparativamente aos cães tratados com CsA a 1%, onde apenas 34,78% apresentaram tal melhora. Com base nos resultados obtidos aqui e com os dados da literatura, pode-se afirmar que o tacrolimus é mais eficaz que a ciclosporina A, empregados topicamente, no tratamento da ceratoconjuntivite seca em cães. Contudo, vale salientar que o tratamento clínico não é efetivo em todos os cães.

Ao longo dos anos muitas pesquisas foram direcionadas a novas opções de tratamento para a CCS. Chen e Powell (2015) conduziram um estudo que tinha como objetivo testar a eficácia da naltrexona tópica a 0,3% (NTX 0,3%), administrada uma vez ao dia, para o

controle da CCS em cães. Porém, os resultados da pesquisa mostraram que a NTX 0,3% não foi eficaz em aumentar a produção de lágrimas, tampouco controlar os sinais clínicos da CCS.

Barachetti et al. (2015), em um recente estudo piloto utilizando implantes episclerais de ciclosporina A em cães com CCS, descreveram resultados favoráveis. Embora eficaz, o tratamento médico não funciona em todos os casos, sendo sugerido o tratamento cirúrgico por meio da transposição do ducto parotídeo (Herrera, 2008; Cherry et al., 2017) ou oclusão dos pontos lacrimais (Willams 2002; Gelatt 2003)

Um estudo realizado por Bittencourt et al., (2016), demonstra que o procedimento de transplante alogênico de células tronco mesenquimais é bem tolerado por cães. O acompanhamento de um ano não revelou a ocorrência de qualquer tipo de patologia associada à formação anormal de tecido, bem como a incidência de tumores ou a rejeição de tecidos. De fato, ficou comprovado que o transplante alogênico de células tronco mesenquimais é seguro, em relação à rejeição e eficaz em relação a melhora dos sinais clínicos e aumento significativo nos valores de TLS. Isso é vantajoso, já que é possível produzir grandes lotes de células padronizadas de animais doadores. Assim, os dados obtidos sugerem que o tratamento com células tronco mesenquimais em cães com CCS é um procedimento seguro e livre de efeitos adversos.

Lee et al. (2018) conduziram um estudo com o objetivo de comparar a eficácia e segurança de três diferentes concentrações (0,2, 1 e 5 mg/mL) de HL036 que é um fragmento do receptor de TNF- α (TNFR1) com a CsA a 1% no tratamento da CCS em cães. Os resultados demonstraram que a administração tópica de HL036 (BID) ao longo de 42 dias é uma opção de tratamento para CCS, como demonstrado pela melhora dos sinais clínicos e incremento da produção lacrimal. Foi possível notar um aumento significativo na produção de lágrimas aos 14 dias após o início do tratamento com HL036. Além disso, as concentrações mais eficazes de HL036 para produção de lágrimas e escores de sinais clínicos foram 0,2 e 1 mg/ml.

Um estudo conduzido por Castanho et al. (2013), transplantou glândulas salivares labiais pelo método da autoenxertia para tratamento da CCS, produzindo melhora dos sinais clínicos dos animais, entretanto, não se observou melhora nos valores do TLS.

Embora o emprego tópico do tacrolimus ou da ciclosporina A em cães com CCS já esteja consagrada, pode-se observar, como descrito acima, inúmeros estudos que procuram, ainda, alternativas terapêuticas para os casos refratários aos imunomoduladores.

5. Conclusão

O trabalho revela a similaridade do perfil epidemiológico da ceratoconjuntivite seca em cães atendidos no Hospital Veterinário da UFPB aos citados na literatura. Destaca-se o TLS como um método simples e de fácil execução para o diagnóstico e enfatiza-se a etiologia imunomediada da doença, verificada pela boa resposta ao tratamento com imunomoduladores. Foi observado que o tratamento com tacrolimus a 0,03% foi mais eficaz comparativamente à ciclosporina a 1%, como citado na literatura.

Referências

- Barachetti, L., Rampazzo, A., Mortellaro, C. M., Scevola, S., & Gilger, B. C. Use of episcleral cyclosporine implants in dogs with keratoconjunctivitis sicca: pilot study. **Veterinary Ophthalmology**, v.18(3), p.234–241, 2014. doi:10.1111/vop.12173
- Berdoulay, A. , English, R. V. and Nadelstein, B., Effect of topical 0.02% tacrolimus aqueous suspension on tear production in dogs with keratoconjunctivitis sicca. **Veterinary Ophthalmology**, v. 8, p.225-232, 2005. doi:10.1111/j.1463-5224.2005.00390.x
- Berger, S., & King, V. The fluctuation of tear production in the dog. **Journal of the American Animal Hospital Association**, v. 34(1), n.79–83, 1998. doi:10.5326/15473317-34-1-79
- Bittencourt, M. K. W., Barros, M. A., Martins, J. F. P., Vasconcellos, J. P. C., Morais, B. P., Pompeia, C., Wenceslau, C. V. Allogeneic Mesenchymal Stem Cell Transplantation in Dogs with Keratoconjunctivitis Sicca. **Cell Medicine**, v. 8(3), p.63–77, 2016. doi:10.3727/215517916x693366
- Cabral, V. P., Laus, J. L., Dagli, M. L. Z., Pereira, G. T., Talieri, I. C., Monteiro, E. R., & Mamede, F. V. Canine lacrimal and third eyelid superficial glands' macroscopic and morphometric characteristics. **Ciência Rural**, v. 35(2), p. 391–397, 2005. doi:10.1590/s0103-84782005000200023
- Castanho, L. S., Moreira, H., Ribas, C. A. P. M., Wouk, A. F. P. de F., Sampaio, M., & Giordano, T. (2013). Transplante de glândulas salivares labiais no tratamento de olho seco em cães pela autoenxertia. **Revista Brasileira de Oftalmologia**, 72(6), 373–378. doi:10.1590/s0034-72802013000600004
- Chen, T., & Powell, C. C. Effect of once daily topical 0.3% naltrexone on tear parameters and corneal sensitivity in dogs with uncontrolled keratoconjunctivitis sicca: a double-masked randomized placebo-controlled clinical trial. **Veterinary Ophthalmology**, v. 18(6), p. 497–501, 2015. doi:10.1111/vop.12255

Cherry, R. L., Smith, J. D., & Ben-Shlomo, G. Canine oral mucosa evaluation as a potential autograft tissue for the treatment of unresponsive keratoconjunctivitis sicca. **Veterinary Ophthalmology**, v. 21(1), p.48–51, 2017. doi:10.1111/vop.12477

De Almeida, D. E., Roveratti, C., Brito, F. L. C., Godoy, G. S., Duque, J. C. M., Bechara, G. H., & Laus, J. L. Conjunctival effects of canine distemper virus-induced keratoconjunctivitis sicca. **Veterinary Ophthalmology**, v. 12(4), p.211–215, 2009 doi:10.1111/j.1463-5224.2009.00699.x

Esson, D. W. **Clinical Atlas of Canine and Feline Ophthalmic Disease**. 2015 JohnWiley & Sons.

Galera, P. D.; Laus, J. L.; Oriá, A. P. Afecções da tunica fibrosa. In: **Oftalmologia clínica e cirurgia em cães e em gatos**. São Paulo: Roca, 2009. p. 69-96.

Gelatt, K. N. **Manual de oftalmologia veterinária**. São Paulo: Manole, 2003.

Gilger, B. C., Wilkie, D. A., Salmon, J. H., & Peel, M. R. A topical aqueous calcineurin inhibitor for the treatment of naturally occurring keratoconjunctivitis sicca in dogs. **Veterinary Ophthalmology**, v.16(3), p.192–197, 2012. doi:10.1111/j.1463-5224.2012.01056.x

Hartley, C., Williams, D. L., & Adams, V. J. Effect of age, gender, weight, and time of day on tear production in normal dogs. **Veterinary Ophthalmology**, v.9(1), p.53–57, 2006. doi:10.1111/j.1463-5224.2005.00437.x

Hartley, C., Barnett, K. C., Pettitt, L., Forman, O. P., Blott, S., & Mellersh, C. S. (2012). Congenital keratoconjunctivitis sicca and ichthyosiform dermatosis in Cavalier King Charles spaniel dogs-part II: candidate gene study. **Veterinary Ophthalmology**, v. 15(5), p. 327–332, 2012. doi:10.1111/j.1463-5224.2012.00987.x

Hendrix, D. V. H., Adkins, E. A., Ward, D. A., Stuffle, J., & Skorobohach, B. An Investigation Comparing the Efficacy of Topical Ocular Application of Tacrolimus and Cyclosporine in Dogs. **Veterinary Medicine International**, v. 2011, p. 1–5, 2008. doi:10.4061/2011/487592

Herrera, D. **Oftalmologia clínica em animais de companhia**. São Paulo: Medvet, 2008

Keratoconjunctivitis Sicca (Dry Eye). **Clinical Atlas of Canine and Feline Ophthalmic Disease**, p. 88–89, 2015. doi:10.1002/9781118840801.ch42

Kaswan, R. L. (1989). Spontaneous Canine Keratoconjunctivitis Sicca. **Archives of Ophthalmology**, v. 107(8), p. 1210, 1989. doi:10.1001/archopht.1989.0107002027

Lee, H.B, Choi, H. J., Cho, S. M., Kang, S., Ahn, H. K., Song, Y. J., ... Son, W.-C. Efficacy of HL036 versus Cyclosporine A in the Treatment of Naturally Occurring Canine Keratoconjunctivitis Sicca. **Current Eye Research**, v. 43(7), p. 889–895, 2018. doi:10.1080/02713683.2018.1461909

Montgomery, K., Ortved, K., DeVries, J., Hackett, R., Kern, T., Irby, N., & Ducharme, N. Bilateral parotid duct transposition for keratoconjunctivitis sicca in a Connemara stallion. **Veterinary Ophthalmology**, v. 16(4), p. 303–311, 2012. doi:10.1111/j.1463-5224.2012.01068.x

Nell, B., Walde, I., Billich, A., Vit, P., & Meingassner, J. G. (2005). The effect of topical pimecrolimus on keratoconjunctivitis sicca and chronic superficial keratitis in dogs: results from an exploratory study. **Veterinary Ophthalmology**, 8(1), 39–46. doi:10.1111/j.1463-5224.2005.04062.x

Ofri, R., Lambrou, G. N., Allgoewer, I., Graenitz, U., Pena, T. M., Spiess, B. M., & Latour, E. (2009). Clinical evaluation of pimecrolimus eye drops for treatment of canine keratoconjunctivitis sicca: A comparison with cyclosporine A. **The Veterinary Journal**, 179(1), 70–77. doi:10.1016/j.tvjl.2007.08.034

Ramos, S. D.; Cruz, R. M. A; Miglino M. A; Beltrão-Braga, P.C.B; Pignatari, G. N; Células tronco de membrana amniótica de cão como tratamento ceratoconjuntivite seca em cães. **Revista de Educação Continuada em Medicina Veterinária e Zootecnia do CRMV-SP**, v.13, n. 1 p. 87-88, (2015).

Rhodes, M. Canine keratoconjunctivitis sicca: an overview. **Companion Animal**, v. 19(7), p. 336–340, 2014. doi:10.12968/coan.2014.19.7.336

Sullivan D.A. et al. Androgen Regulation of the Meibomian Gland. In: Sullivan D.A., Dartt D.A., Meneray M.A. (eds) *Lacrimal Gland, Tear Film, and Dry Eye Syndromes 2. Advances in Experimental Medicine and Biology*, vol 438. Springer, Boston, MA 1998.

Slatter, D. **Fundamentos de oftalmologia veterinária**. São Paulo: Roca, 2005.

Villatoro, A. J., Fernández, V., Claros, S., Rico-Llanos, G. A., Becerra, J., & Andrades, J. A. (2015). Use of Adipose-Derived Mesenchymal Stem Cells in Keratoconjunctivitis Sicca in a Canine Model. **BioMed Research International**, 2015, 1–10. doi:10.1155/2015/527926

Williams D. (2017) Canine Keratoconjunctivitis Sicca: Current Concepts in Diagnosis and Treatment. **J Clin Ophthalmol optom** 2(1): 101.

Williams DL, Griffiths A. Ocular surface Rose Bengal staining in normal dogs and dogs with Keratoconjunctivitis Sicca: Preliminary findings. **Insights Vet Sci**. v. 1. P. 042-046, 2017.

WILLIAMS, D. L. Use of punctual occlusion in the treatment of canine keratoconjunctivitis sicca. **Journal of Small Animal Practice**, Cambridge, v. 43, n. 11, p. 478-481, 2002.

ANEXO A – DIRETRIZES PARA ESCRITORES AGROTEC

Estruturação do trabalho **(itens)**

os trabalhos podem ser redigidos em português (brasil), inglês ou espanhol. devendo

conter os seguintes itens:

título

resumo

title

abstract

1 introdução

2 material e métodos

3 resultados e discussão (**junto ou separado**)

4 conclusão

agradecimento (**opcional**)

referência

Esta estruturação supracitada é para artigos escritos em português (Brasil). Trabalhos redigidos em inglês ou espanhol devem iniciar com o título e o resumo na língua na qual está sendo escrito, seguido do título e resumo em português (Brasil). **os artigos devem conter no máximo seis autores.** Todos os autores devem ser cadastrados no metadados no momento da submissão, inserindo os nomes, filiações e seus respectivos e-mails, pelo autor responsável pela submissão.

Formatação do texto.

Serão aceitos trabalhos com no máximo 15 (nota técnica), 25 (artigo científico) ou 30 (revisão) páginas. os trabalhos devem ser redigidos em folha do tipo a4 (210 mm x 297 mm), com as margens superior e inferior com 2,0 cm e as margens laterais com 2,5 cm e, com folhas e linhas numeradas sequencialmente. A letra utilizada deve ser da fonte time new roman, com tamanho 12, espaçamento entre linhas de 1,5 cm e com alinhamento justificado. os parágrafos devem ter tabulação de 1 cm. O título de cada item deve estar em negrito e centralizado, com a primeira letra de cada palavra em maiúsculo e numerando-se os itens: **1 Introdução; 2 Material e Métodos; 3 Resultados e Discussão; 4 Conclusão.** Os autores podem optar em utilizar subitens, ficando estes em negrito, apenas com a primeira letra da sentença maiúscula e alinhado à esquerda.

(ex. 2.1 caracterização da área experimental; 2.2 tratamentos e delineamento).

Formatação das seções

Título: deve representar a essência do trabalho, tendo que estar centralizado e em negrito, não devendo ultrapassar 15 palavras;

Resumo: deve ser uma síntese fidedigna do trabalho, contemplar todos seus itens (introdução, material e métodos, resultados e discussão e conclusão), não podendo ultrapassar 250 palavras e escrito em apenas um parágrafo sem tabulação inicial. Ao final do resumo devem constar as **palavras-chave**. Esta expressão deve estar em negrito, com alinhamento justificado e seguido por dois pontos (:), devendo ser utilizado no mínimo três e no máximo cinco palavras-chave separadas entre si por ponto e vírgula (;) e finalizada por ponto (.);

1 introdução: deve ser sucinta, baseada em revisão bibliográfica relatando o estado da arte do assunto abordado. Recomenda-se que não ultrapasse 600 palavras. Ao final desse item, deve haver um parágrafo com o objetivo geral;

2 material e métodos: destinado a descrever o procedimento adotado na pesquisa. Quando for o caso, deve-se indicar o comitê de ética que avaliou os procedimentos para estudos com humanos ou as normas seguidas para a manutenção e os tratamentos experimentais em animais;

3 resultados e discussão: os resultados devem se deter as informações obtidas no trabalho, enquanto a discussão, além de tentar validar os resultado do trabalho, deve atentar, principalmente, a reflexões sobre os resultados fundamentadas na literatura científica;

4 conclusão: relatar os principais achados, na luz dos objetivos do trabalho. Quando se utilizar mais de um parágrafo, os primeiros devem terminar com ponto e vírgula (;) e apenas o último com ponto final;

Agradecimento (opcional): destinado ao apoio financeiro, material, intelectual e, ou de atividade prática na execução do trabalho; referências: normas específicas da AGROTEC, descrito abaixo.

Tabelas e figuras:

As tabelas devem ser precedidas de título próprio, iniciando com o nome **Tabela** em negrito e numerado sequencialmente, devendo está logo após a sua primeira referência. As tabelas devem ter 8 cm ou 17 cm de largura, evitando linhas verticais e utilizando o mínimo de linhas horizontais. O corpo da tabela deve ser digitado em com letra time new roman, com tamanho 12 ou 10 e em espaçamento de 1,5. As tabelas devem ser autoexplicativas, não havendo necessidade de se consultar o texto para entendimento. Considera-se como figura toda ilustração (foto, desenho, esquema) e gráfico. As ilustrações devem estar com boa resolução e ter 8 cm ou 17 cm de largura. Toda figura deve ter legenda própria inserida logo abaixo da imagem. A legenda da figura deve iniciar com a palavra figura em negrito e numerada sequencialmente. Devendo está logo após a sua primeira referência.

Citação

Os autores são responsáveis pela exatidão das referências. Artigos publicados e aceitos para publicação (no prelo) podem ser incluídos. Comunicações pessoais devem ser autorizadas por escrito pelas pessoas envolvidas. Referências a teses, abstracts de reuniões, simpósios (não publicados em revistas) e artigos em preparo ou submetidos, mas ainda não aceitos, não podem ser citados no texto e não devem ser incluídos na lista de referências, devendo-se seguir as seguintes normas:

Um autor: Kerbauy (2013) ou (Kerbay, 2013);

Dois autores: Vinhal-Freitas e Rodrigues (2010) ou (Vinhal-Freitas e Rodrigues, 2010);

Três ou mais autores: Bezerra et al. (2014) ou (Bezerra et al., 2014).

Referências

Devem ser justificadas e conter o nome de todos os autores, como descrito abaixo. Deve ser listado em ordem alfabética, não devendo ultrapassar 35 referências. Estas devem obedecer a uma proporção de 60% de artigos científicos, sendo pelo menos 60% dos últimos 10 anos.

Artigo

Inserir doi ou url dos artigos ou materiais disponíveis on-line.

Bezerra, M. A. F.; Pereira, W. E.; Bezerra, F. T. C.; Cavalcante, L. F.; Silva, S. A da. Água salina e nitrogênio na emergência e biomassa de mudas de maracujazeiro amarelo. **Revista Agropecuária Técnica**, v. 35, n. 1, p. 150-160, 2014.

<https://doi.org/10.25066/agrotec.v35i1.19920>

Vinhal-Freitas, I. C.; Rodrigues, M. B. Fixação biológica de nitrogênio na cultura do Milho. **Revista agropecuária técnica**, v.31, n.2, p.143-154, 2010.

<https://doi.org/10.25066/agrotec.v31i2.4515>

Livro

Kerbauy, G. B. Fisiologia Vegetal. 2ª ed. Rio de Janeiro: Guanabara, 2013. 431p.

Capítulo de livro

Santos, R. V.; Cavalcante, L. F.; Vital, A. F. M. Interação salinidade-fertilidade do solo. In: Gheyi, H. R; Dias, N. S.; Lacerda, C. F. (Editores). **Manejo da Salinidade na Agricultura: estudos básicos e aplicados**. Fortaleza: INCTsal, 2010. cap. 6, p. 83-92.

Trabalho de Conclusão de Curso (monografia, dissertação e tese).

Nunes, J. C. **Trocas gasosas, composição mineral, produção e qualidade de maracujazeiro amarelo irrigado com água salina e adubado com potássio e biofertilizante**. 2016. 164 f. Tese (Doutorado em Agronomia) – Centro de Ciências Agrárias, Universidade Federal da Paraíba, areia, 2016.

O termo de responsabilidade e conflito de interesses deve ser **assinado** por todos os autores, escaneado no formato .PDF e inserido como documento suplementar. O modelo pode ser observado abaixo:

TERMO DE RESPONSABILIDADE E CONFLITO DE INTERESSES

Os autores do artigo intitulado (inserir título) informam ao Editor Chefe da Revista Agropecuária Técnica (AGROTEC) que participaram da concepção, análise de resultados e contribuíram efetivamente na realização do mesmo, concordando com a submissão quanto ao seu conteúdo e ordem de autoria. Afirmam que não têm qualquer conflito de interesse com o tema abordado no artigo e asseguram que o mesmo é original e que não foi submetido a outro periódico científico e não o será, enquanto sua publicação estiver sendo considerada pela AGROTEC, quer seja no formato impresso ou eletrônico, em parte ou na íntegra, ou qualquer outro trabalho com conteúdo substancialmente similar. Declaram que, em caso de aceitação do artigo, a AGROTEC passa a ter os direitos autorais a ele referentes.

Cidade-Estado, Data

Digitar o nome do autor/Digitar a Afiliação

Digitar o nome do autor/Digitar a Afiliação

