



UNIVERSIDADE FEDERAL DA PARAÍBA
CENTRO DE CIÊNCIAS DA SAÚDE
CURSO DE GRADUAÇÃO EM ODONTOLOGIA

NATHÁLIA PAES BARRETO DE OLIVEIRA

**Inter-relação Periodontia e Ortodontia: o tratamento ortodôntico no
adulto com comprometimento periodontal. Revisão de Literatura**

João Pessoa
2017

NATHÁLIA PAES BARRETO DE OLIVEIRA

Inter-relação Periodontia e Ortodontia: o tratamento ortodôntico no adulto com comprometimento periodontal. Revisão de Literatura

Trabalho de Conclusão de Curso apresentado ao Curso de Graduação em Odontologia, da Universidade Federal da Paraíba em cumprimento às exigências para conclusão.

Orientadora: Profa. Dra. Sabrina Garcia de Aquino

**João Pessoa
2017**

O48i Oliveira, Nathália Paes Barreto de.

Inter-relação periodontia e ortodontia: o tratamento ortodôntico no adulto com comprometimento periodontal. Revisão de literatura / Nathália Paes Barreto de Oliveira. -- João Pessoa, 2017.

51f.: il. -

Orientadora: Sabrina Garcia de Aquino.
Monografia (Graduação) – UFPB/CCS.

1. Doença periodontal. 2. Periodontia. 3. Movimentação ortodôntica.

BS/CCS/UFPB

CDU: 616.314(043.2)

NATHÁLIA PAES BARRETO DE OLIVEIRA


INTER-RELAÇÃO PERIODONTIA E ORTODONTIA: a terapia ortodôntica no adulto com comprometimento periodontal. Revisão de Literatura

Trabalho de Conclusão de Curso apresentado ao Curso de Graduação em Odontologia, da Universidade Federal da Paraíba em cumprimento às exigências para conclusão.


Trabalho de conclusão de curso aprovado em 30 / 05 / 2017



Sabrina Garcia de Aquino, Prof^ª. Doutora
Orientadora – UFPB



Keila Cristina Raposo Lucena, Prof^ª. Doutora
Examinador – UFPB



Karina Jeronimo Rodrigues S. de Lima, Prof^ª. Doutora
Examinador – UFPB

Dedicatória

Dedico à DEUS, a minha mãe (Maysa), ao meu Avô Luiz Paes Barreto (in memoriam), ao meu irmão (Raphael) e ao meu amor, Renan. Tudo que fiz até hoje foi por vocês. Se consegui chegar até aqui, foi por que sei que vocês sempre estiveram ao meu lado. Obrigada!

AGRADECIMENTOS

A Deus, por ser presente em minha vida, em todos os momentos. Por ter me dado coragem de enfrentar os desafios que a vida me colocou e por ter me dado força para ultrapassar todos os obstáculos e barreiras, que por muitas vezes apareceram. Obrigada por falar comigo sempre que precisei, mesmo sem eu entender. Obrigada pela alegria posta em meu coração a cada etapa vencida. Sou grata por tudo.

A minha família, mãe e irmão, por mesmo na ausência, ter conseguido se fazer presente nessa minha trajetória acadêmica; em especial, a minha mãe, meu espelho. Te agradeço pela educação que me foi dada, e por ter me transformado nessa mulher que hoje sou, forte e guerreira. A você, meu irmão, obrigado por torcer sempre por mim. Essa vitória alcançada é nossa. Amo muito vocês!

A minha sobrinha Alice, que nasceu nesse momento tão delicado, te agradeço por existir na minha vida. Hoje, entendo um pouco mais o significado do Amor.

Aos meus avós, Elizabeth e Luiz (in memoriam), sou feliz em poder ter sido criada ao lado e por vocês. Apesar de todo meu temperamento, sempre existiu amor e respeito! Obrigada pela sempre presença em minha vida.

Ao meu esposo, Renan, obrigada por ter caminhado sempre ao meu lado. Obrigada pelo amor, dedicação e carinho a mim concedidos em todos os momentos. Obrigada pela família que formamos e pelos filhos que virão, se assim Deus permitir. Te amo!

Ao meu sogro, George e ao meu padrasto, Vamberto, por serem “pais” amáveis e pelos sinceros olhares de orgulho que a mim foram direcionados, por tantas vezes. Muito obrigada por toda ajuda que vocês me deram.

A minha Sogra, Irismar, por ter me acolhido no momento em que mais precisei. Sou grata por esse gesto tão singelo. Sem o silêncio da sua casa eu não teria conseguido. Obrigada!

Aos meus amigos Kildare e Patrick, que me deram ombro, mão, ouvidos e força, não apenas uma vez, mas por diversas. Obrigada pela sincera amizade, que possamos cultivá-la por longas datas. Vocês são muito especiais.

Elizabeth e Renata, obrigada pelas palavras certas, na hora certa. Vocês foram a peça chave para a conclusão dessa fase. Meu TCC sem vocês não existiria.

Carolina Veloso, Caio, Amanda e Carolina Barbosa, palavras nenhuma seriam suficientes para agradecer a amizade de vocês. Obrigada por se fazerem presentes rotineiramente em minha vida.

A você, Sabrina, minha orientadora, meu sentimento de gratidão. Sua paciência, confiança e orientações foram essenciais para que eu conseguisse chegar até aqui.

“Talvez não tenha conseguido fazer o melhor, mas lutei para que o melhor fosse feito. Não sou o que deveria ser, mas Graças a Deus, não sou o que era antes”.

(Marthin Luther King)

RESUMO

A realização de um tratamento odontológico integrado é uma necessidade inquestionável na Odontologia contemporânea, visando o restabelecimento ou manutenção da função, bem como uma estética satisfatória, dentro das especificidades e limitações de cada caso. Dentro deste tratamento multidisciplinar, a Periodontia tem um papel fundamental ao ser a responsável direta pela recuperação e manutenção da homeostase dos tecidos de suporte dos dentes, viabilizando a execução das demais especialidades. Nesse contexto, para que seja possível a devolução de resultados funcionais e estéticos satisfatórios ao paciente, um adequado planejamento multidisciplinar é hoje uma necessidade real, incluindo-se o tratamento ortodôntico. Assim, a necessidade de um acompanhamento da saúde periodontal e rigoroso controle do biofilme em concomitância ao tratamento ortodôntico em pacientes adultos é real, principalmente em casos onde a doença periodontal esteja ativa, situação em que a movimentação ortodôntica é contraindicada. Esse controle deve ser ainda maior em pacientes que apresentem periodonto reduzido, causado por uma periodontite prévia, onde o uso do aparelho ortodôntico atualmente não é contraindicado, desde que a doença periodontal esteja controlada. Esta revisão objetivou mostrar a inter-relação existente entre a periodontia e a ortodontia, enfatizando o tratamento ortodôntico em pacientes adultos com comprometimento periodontal. Para realização deste trabalho, foi feita uma busca em bases de dados como: PubMed, SciELO, Google Acadêmico, Capes e Cochrane, sendo escolhidos os resumos publicados desde 1961 a 2017, tanto em língua portuguesa como na língua inglesa, incluindo clássicos literários. O presente estudo pôde concluir que o tratamento ortodôntico é possível em pacientes com comprometimento periodontal, desde que não haja sinais de DP ativa; que o cuidado com o monitoramento da presença ou ausência da DP ativa deve ser realizado, mas não é o único fator crucial para o sucesso do tratamento pois, o ortodontista em seu âmbito, também deve ter atenção quanto à magnitude da força colocada na terapêutica. Por fim, o plano de tratamento deve ser bem planejado e estabelecido entre as duas especialidades, pois elas precisam atuar em conjunto para que haja o sucesso da terapia, sendo crucial um rigoroso controle do biofilme pelo binômio paciente-profissional

Palavras-chaves: doença periodontal, periodontia, movimentação ortodôntica.

ABSTRACT

An integrated dental treatment is a real necessity in contemporary dentistry in order to restore or to sustain the function, as well as to reach a satisfactory esthetics (within the specificities and limitations of each case). Within this multidisciplinary treatment, the Periodontics has a fundamental role to be the direct responsible for the recovery and maintenance of the homeostasis of the supporting tissues of the teeth, a primary condition to enable the execution of the other specialties. Within this context, an adequate multidisciplinary planning including the orthodontics is a real necessity in order to allow the return of satisfactory functional and aesthetic results to the patient. Thus, the need for periodontal health monitoring and strict biofilm control in conjunction with orthodontic treatment in adult patients is real, especially in cases where periodontal disease is active, a situation in which orthodontic movement is should be avoided. This control should be even higher in patients with reduced periodontal support, caused by a previous periodontitis, where the orthodontic movement is currently not contraindicated, as long as periodontal disease is under control. This review aimed to show the interrelationship between periodontics and orthodontics, emphasizing orthodontic treatment in adult patients with periodontal impairment. In order to carry out this work, we searched databases such as: PubMed, SciELO, Google Academic, Capes and Cochrane, and abstracts were published from 1961 to 2017, both Portuguese and English, including literary classics. The present study concluded that orthodontic treatment is possible in patients with periodontal impairment, as long as there are no signs of active periodontal disease; a careful monitoring of the presence or absence of active periodontitis is not the only crucial keypoint for a successful treatment, as the orthodontist should also be cautious with the magnitude of the force applied during the treatment. Finally, the treatment should be well planned by the two specialties, as they must work together for the success of the therapy.

Keywords: periodontal diseases, periodontics, movement orthodontic.

LISTA DE FIGURAS

Figura 1 - Características clínicas de um periodonto saudável	20
Figura 2 - Disposição das Fibras do Ligamento Periodontal. ACF: Fibras da Crista Alveolar; HF: Fibras Horizontais; OF: Fibras Oblíquas; APF: Fibras Apicais; RC: Cimento Radicular; ABP: Osso Alveolar	27
Figura 3 - Deslocamento dentário no alvéolo após aplicação de uma força	28

LISTA DE TABELAS

Tabela 1 - Resposta Fisiológica a movimentação dentária	30
---	----

LISTA DE SIGLAS

AAP Academia Americana de Periodontia

ABP Osso Alveolar

ACF Fibras da Crista Alveolar

APF Fibras Apicais

DPs Doenças Periodontais

HF Fibras Horizontais

IL Interleucina

LP Ligamento Periodontal

MDP Migração Dentária Patológica

NO Óxido Nítrico

OF Fibras Oblíquas

RC Cimento Radicular

TNF Fator de Necrose Tumoral

SUMÁRIO

1.	INTRODUÇÃO.....	13
2.	OBJETIVOS	17
3.	METODOLOGIA.....	18
4.	REVISÃO DA LITERATURA.....	19
4.1.	OBSERVAÇÕES PERIODONTAIS	19
4.1.1.	Anatomia do Periodonto Saudável.....	19
4.1.2.	Doença Periodontal	21
4.1.3.	Sequelas da Doença Periodontal	22
4.2.	ORTODONTIA: PRINCÍPIOS BIOLÓGICOS DA TERAPIA	25
4.2.1.	Movimentação Ortodôntica em Tecido Periodontal Saudável.....	26
4.2.1.1.	Fisiologia do Ligamento Periodontal	26
4.2.2.	Mecanismo Fisiológico da Movimentação Ortodôntica em Periodonto Sadio	29
4.2.3.	Movimentação Ortodôntica na Presença de DP Ativa	32
4.2.4.	Movimentação Ortodôntica com Sequela da DP: Periodonto Reduzido	34
4.3.	O PLANO DE TRATAMENTO INTEGRADO NO PACIENTE COM PERIODONTO REDUZIDO: CONSIDERAÇÕES IMPORTANTES	36
5.	DISCUSSÃO.....	39
6.	CONCLUSÃO	44
7.	REFERÊNCIAS BIBLIOGRÁFICAS	45

1. INTRODUÇÃO

A realização de um tratamento odontológico integrado é uma necessidade inquestionável na Odontologia contemporânea, considerando a necessidade do restabelecimento ou manutenção da função, bem como de uma estética satisfatória dentro das especificidades e limitações de cada caso. Dentro deste tratamento multidisciplinar, a periodontia tem um papel fundamental ao ser a responsável direta pela recuperação e manutenção da homeostase dos tecidos de suporte dos dentes, condição primária para viabilizar a execução das demais especialidades.

No entanto, mesmo em condições de saúde, o periodonto normal sofre o constante desafio microbiano mediante o acúmulo do biofilme e é o balanço entre a resposta do hospedeiro e a microbiota periodontopatogênica que determina uma condição de homeostasia e saúde ou o início das doenças periodontais (DPs). As DPs destrutivas são infecções polimicrobianas multifatoriais, de caráter inflamatório crônico, cujo agente etiológico primário é o biofilme patogênico, predominantemente composto por bactérias anaeróbias Gram-negativas. No entanto, a maior parte do dano tecidual observado clinicamente é resultado de uma exacerbada resposta imunoinflamatória do hospedeiro diante da agressão microbiana (ALVES, 2011; GÓRSKA et al., 2003).

Assim, o estágio inicial é marcado por um processo inflamatório agudo limitado ao periodonto de proteção: a gengivite, caracterizada por edema, vermelhidão, aumento do exsudato inflamatório, sangramento na região acometida, mas sem haver a perda de inserção. (ETO; RASLAN; CORTELLI; 2003; MENEZES et al., 2003; ALVES et al, 2007; FIORELLINI; KIM; ISHIKAWA, 2007; BORTOLUZZI et al., 2015). Entretanto, na ausência de um adequado controle do biofilme e dependendo da susceptibilidade do indivíduo este processo pode se tornar crônico ou evoluir para o quadro de periodontite, apresentando, além dos sinais e sintomas presentes na gengivite, a perda de inserção do conjuntivo, perda óssea alveolar, aumento da profundidade de sondagem e conseqüente formação de bolsa periodontal. Quando não controlada, a periodontite é responsável por causar perda de inserção do elemento dentário no osso de maneira progressiva e irreversível (ETO; RASLAN;

CORTELLI; 2003; MENEZES, et al., 2003; NOGUEIRA, 2014; BORTOLUZZI et al., 2015; SILVA et al., 2015).

Assim, na ausência de um tratamento periodontal eficaz para desorganizar o biofilme e controlar o processo inflamatório, a periodontite pode avançar e resultar em perdas significativas e conseqüentes sequelas periodontais, tais como: migração dentária patológica, recessão gengival e perda de papila interdentária, o que caracteriza um periodonto reduzido (CIRELLI et al., 2017). Dessa forma, se faz necessário o monitoramento periódico da condição periodontal em todas as fases do tratamento global do paciente, sobretudo dos pacientes com histórico de DP prévia, para preservação das estruturas de suporte remanescentes.

A eficácia do tratamento periodontal básico centrado no controle mecânico do biofilme e na eliminação de fatores predisponentes locais pelo binômio paciente-cirurgião dentista já é bem estabelecida (AINAMO, 1972). Entretanto, apesar de conseguir restabelecer o equilíbrio do processo saúde-doença e estabilizar a perda de inserção para permitir a manutenção do dente em função, em certos casos, o tratamento periodontal convencional não é por si só capaz de reverter as sequelas da doença periodontal. Nesse contexto, para que seja possível a devolução de resultados funcionais e estéticos satisfatórios ao paciente, um adequado planejamento multidisciplinar que envolva a periodontia, dentística, implantodontia, prótese, bem como a ortodontia é hoje uma necessidade real (SANDERS, 1999; OH, 2011; ROHATGI et al., 2011).

O tratamento odontológico na atualidade tem passado por um processo de transformação onde a busca pelo melhor sorriso do ponto de vista estético, tanto quanto o restabelecimento da função, tem sido priorizada pelos pacientes. Assim, tem sido crescente a procura pelo tratamento ortodôntico entre os adultos nos últimos anos. A conscientização da população a respeito dos cuidados com a saúde bucal, somado à procura por melhores resultados estéticos com conseqüente aumento da auto-estima, maior acesso às informações, grande modernização dos aparelhos ortodônticos e a melhoria na função do aparelho estomatognático tem resultado no aumento por esse tipo de terapia (NOGUEIRA, 2010; CIRELLI et al., 2015; GOMES et al., 2016).

Assim, a ortodontia voltada para os adultos tem a missão de resolver os problemas funcionais e estéticos presentes na arcada, eliminando a queixa do paciente e dando-lhe como resultado uma oclusão fisiológica, diferentemente do que ocorre em pacientes jovens onde a busca é pela melhor estética e pela oclusão ideal, assim conseguida através das Seis Chaves da Oclusão Normal de Andrews (CAPELLOZZA FILHO et al., 2001; PIAS; AMBRÓSIO, 2008; BORTOLUZZI et al., 2015). Além disso, o tratamento ortodôntico em um paciente com histórico de DP prévia ainda apresenta outras limitações, como diminuição de suporte ósseo e a falta de dentes para uma correta ancoragem da movimentação ortodôntica (CALHEIROS et al., 2005).

Do ponto de vista periodontal, a terapia ortodôntica pode ser uma grande aliada do controle do biofilme ao atuar na correção de más oclusões, por exemplo, apinhamentos dentários, eliminando o acúmulo de restos alimentares e facilitando a higienização pelo paciente. (AINAMO, 1972; NUNES et al., 2012). Entretanto, um rigoroso controle do biofilme durante a terapia ortodôntica deve ser imediatamente instaurado e rigorosamente continuado, considerando que o aparelho ortodôntico fixo nos elementos dentários durante o tratamento pode servir como fator retentivo de biofilme e favorecer o estabelecimento de um quadro crônico de gengivite e de hiperplasia gengival, devendo o controle do biofilme ser realizado rigorosamente (RANA et al., 2014).

Assim, a necessidade de um acompanhamento da saúde periodontal e rigoroso controle do biofilme em concomitância ao tratamento ortodôntico em pacientes adultos é real, principalmente em casos onde a doença periodontal esteja ativa (CAPELOZZA FILHO et al., 2001), situação em que a movimentação ortodôntica é contraindicada. Esse controle deve ser ainda maior em pacientes que apresentem periodonto reduzido, causado por uma periodontite prévia, onde o uso do aparelho ortodôntico atualmente não é contraindicado, desde que a DP esteja controlada. Isso porque a movimentação ortodôntica pode causar o agravamento da destruição periodontal nos sítios periodontais doentes ao induzir o aumento de mediadores pró-inflamatórios nessas áreas inflamadas (SANDERS, 1999; GKANTIDIS; CHRISTOU; TOPOUZELIS, 2010).

Apesar dos riscos da movimentação ortodôntica em pacientes adultos com comprometimento periodontal, esta terapia, quando corretamente realizada e

indicada, pode ser um importante aliado na correção das sequelas da DP como: a migração dentária patológica, recessão gengival, perda de papila interdentária, bem como na correção de mau posicionamento dentário (CIRELLI et al., 2017).

Diante do exposto, o presente estudo tem por finalidade mostrar por meio de uma revisão bibliográfica, a inter-relação existente entre a periodontia e a ortodontia, com ênfase na realização do tratamento ortodôntico em adultos com perda de suporte periodontal.

2. OBJETIVOS

Esta revisão objetivou mostrar a inter-relação existente entre a periodontia e a ortodontia, enfatizando:

- A terapia ortodôntica em pacientes adultos com comprometimento periodontal.
- Os movimentos ortodônticos sobre os tecidos periodontais saudáveis e acometidos pela doença periodontal.
- O plano de tratamento adequado para os pacientes com comprometimento periodontal.

3. METODOLOGIA

Para realização deste trabalho, foi feita uma busca em bases de dados como: PubMed, SciELO, Google Acadêmico, Capes e Cochrane, sendo escolhidos os resumos publicados desde 1961 a 2017, tanto em língua portuguesa como na língua inglesa, incluindo clássicos literários.

Para tais escolhas, foram introduzidas as palavras-chaves e suas combinações, tais como: doença periodontal, tratamento ortodôntico, movimento ortodôntico e relação periodontia/ortodontia, sendo os mesmos descritores utilizados na língua inglesa. Dentre estes artigos, foram extraídos outras referências bibliográficas de interesse.

A seleção foi realizada por meio da leitura do título e resumo de cada artigo selecionado, a fim de inclui-lo ou não nesta revisão.

Como critério de inclusão foram selecionados todos os artigos, revisões sistemáticas, casos clínicos que estivessem de acordo com os objetivos propostos nesta pesquisa.

Para fins de exclusão, foram descartados os artigos cujos objetivos e informações não estivessem de acordo com o proposto.

4. REVISÃO DA LITERATURA

4.1. OBSERVAÇÕES PERIODONTAIS

4.1.1. Anatomia do Periodonto Saudável

O periodonto saudável é dividido de acordo com sua localização e função em periodonto de proteção e periodonto de sustentação, sendo o primeiro formado pela gengiva e suas subdivisões, que tem como função primordial a proteção dos tecidos subjacentes, e o periodonto de sustentação, composto pelo ligamento periodontal, cemento radicular e osso alveolar, que atuam em conjunto como aparato de inserção do dente no tecido ósseo da maxila e da mandíbula, mantendo a integridade da mucosa mastigatória. Assim, os tecidos periodontais, independente do local que se encontram inseridos, têm a função de proteção contra danos mecânicos e microbianos (FIORELLINI; KIM; ISHIKAWA, 2007; LINDHE; KARRING; ARAÚJO, 2010).

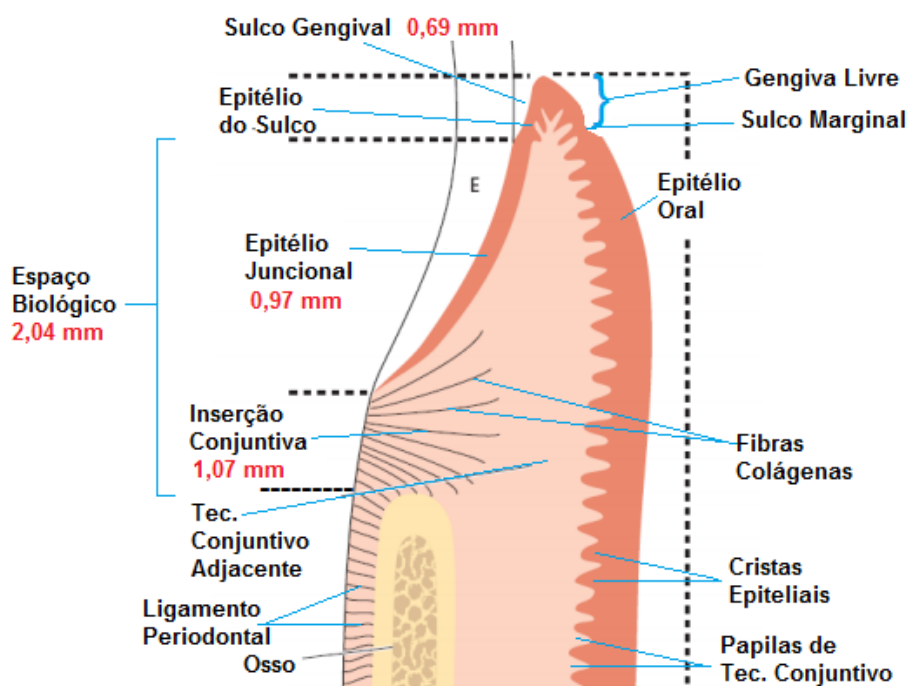
O epitélio gengival que reveste o periodonto de proteção (gengiva) se divide em epitélio oral, epitélio sulcular e epitélio juncional, apresentando como função a proteção das estruturas profundas e permitindo uma troca seletiva com o ambiente oral. O fluido crevicular está presente no sulco gengival e é um forte indicador da patogênese e progressão para doença periodontal, devido aos marcadores bioquímicos presentes em seu meio. No estado de saúde periodontal, a quantidade de fluido gengival é baixa. Entretanto, quando este periodonto passa para um estado de gengivite e posteriormente, periodontite, o fluxo do fluido crevicular aumenta e passa a lembrar um exsudato inflamatório, com presença de células de defesa, imunoglobulinas, bem como debris celulares (FIORELLINI; KIM; ISHIKAWA, 2007).

A profundidade do sulco gengival normal, em condições experimentais, é zero ou próximo a isso. Entretanto, clinicamente, um sulco de pequena profundidade, quando em periodonto saudável, pode ser encontrado. Essa profundidade é clinicamente avaliada através da sonda periodontal no fundo do sulco gengival (FIORELLINI; KIM; ISHIKAWA, 2007; ALMEIDA et al., 2011; NUGALA et al., 2012). Estudos clássicos de Gargiulo, Wentz e Orban (1961), evidenciaram que uma

profundidade de sondagem normal em humanos está em torno de 2 a 3mm, a qual corresponde à região também chamada de espaço biológico e refere-se à distância entre a base do sulco gengival e o topo da crista alveolar, sem a inclusão do sulco gengival, este com uma média de 0,69mm profundidade, bem como de 0,97mm para o epitélio juncional e 1,07mm para a inserção conjuntiva, totalizando 2,04mm sem a inclusão do sulco gengival, como ilustrado na figura 1.

A integridade deste espaço é de grande importância para preservação da saúde gengival, pois sua existência permite a aderência do epitélio juncional e da inserção conjuntiva à estrutura dental (JUNIOR et al., 2013). Quando este espaço é violado, a consequência é uma resposta inflamatória que pode ser passageira ou não, incluindo edema gengival, com possibilidade de sangramento e alterações na forma e contorno. Além disso, se não tratado, podem aparecer lesões no periodonto de sustentação como perda óssea e presença de bolsas periodontais (ALMEIDA et al., 2011).

Figura 1: Características clínicas de um periodonto saudável



Fonte: Profissãodentista.com.br

4.1.2. Doença Periodontal

A doença periodontal (DP) é um processo inflamatório que acomete os tecidos periodontais, apresenta origem multifatorial e resulta da relação do biofilme bacteriano com a resposta imuno-inflamatória do hospedeiro. Sua manifestação no meio bucal acontece através de dois quadros clínicos: a gengivite (estágio inicial) e a periodontite (estágio avançado). A gengivite apresenta como sinal característico o sangramento à sondagem, vermelhidão e edema na região, enquanto no estágio avançado ocorre aumento da profundidade de sondagem com presença de bolsa periodontal como consequência da migração apical do epitélio juncional diante da perda óssea e de inserção do conjuntivo (ETO; RASLAN; CORTELLI; 2003; ALVES et al., 2007; MAÇANEIRO et al., 2015; GUARDIA et al., 2017).

Løe, Theilade e Jensen (1965), em um de seus estudos, como o da gengivite experimental, reuniu 12 indivíduos com boa higiene oral e gengiva clinicamente saudável. Durante 3 semanas ininterruptas, foram suspensas as atividades de higienização bucal a fim de verificar a quantidade de formação de biofilme na estrutura dentária. Todos os indivíduos apresentaram um quadro de gengivite inflamatória, cessando os sintomas uma semana após a retomada do controle mecânico. Sendo assim, esse estudo foi capaz de mostrar que com o controle mecânico do biofilme, é possível de reverter o processo de inflamação gengival e levar o paciente a um estado de saúde periodontal.

A primeira forma de manifestação da doença periodontal é por meio da gengivite, caracterizada por hiperemia, edema, recessão e sangramento gengival (ALVES et al., 2007). Para Eto, Raslan e Cortelli (2003), a gengivite é uma inflamação localizada na margem gengival, que pode se difundir por toda unidade gengival remanescente. Dentre os sinais citados acima, relatam o aumento do exsudato gengival (fluido crevicular), sensibilidade e reversibilidade do quadro após remoção do biofilme, de tal maneira que se não tratada, evolui para uma periodontite.

A periodontite é uma doença crônica inflamatória de origem bacteriana, caracterizada pela destruição progressiva e irreversível dos tecidos de suporte dental. Os periodontopatógenos encontrados nesse biofilme induzem uma reação

inflamatória estimulando as células do hospedeiro e as células residentes do periodonto a produzirem e a liberarem mediadores inflamatórios, que serão responsáveis por características clínicas como: perda de inserção conjuntiva, presença de bolsa periodontal, perda óssea alveolar, aumento do exsudato gengival, edema, vermelhidão, sangramento e recessão gengival (ETO; RASLAN; CORTELLI 2003; NOGUEIRA, 2014).

O'malley et al. (2016), definiram a periodontite como uma doença inflamatória iniciada e perpetuada pelo biofilme microbiano subgengival, que resulta em inflamação crônica persistente dentro dos tecidos periodontais, o que pode levar à perda progressiva e irreversível dos tecidos de suporte, acarretando zom destruição óssea. As consequências de uma periodontite, diferente do que acontece com a gengivite, são consideradas irreversíveis, mesmo quando tratada e estabilizada.

O tratamento da periodontite se inicia na etapa não cirúrgica do tratamento ou como também conhecida, Fase I da Terapia Periodontal. Essa fase consiste em instrução e motivação de higienização oral ao paciente, remoção de cálculo supragengival, eliminação de traumas de oclusão que pode ocorrer por excessos de restauração e por seguinte, alisamento radicular. Se bem sucedida essa etapa, o profissional consegue estabilizar a DP, reestabelecendo a homeostasia do periodonto, evitando a progressão da doença, mas não revertendo as sequelas que outrora já tenha causado (PERRY; SCHMID; TAKEI, 2007; FERREIRA et al., 2013).

Uma das primeiras alterações clínicas causadas pela periodontite é a perda de inserção dos tecidos periodontais que suportam e protegem o elemento dental com formação de bolsa (ALVES et al., 2007). A DP avançada resulta em perdas significativas dos tecidos periodontais de suporte, com conseqüente surgimento de sequelas periodontais como defeitos ósseos, migração dentária patológica (MDP), inclinação mesial de molares, perda de papila interproximal, recessão gengival e em casos mais severos, perdas dentárias (CIRELLI et al., 2017).

4.1.3. Sequelas da Doença Periodontal

Como visto, apesar da comprovada eficácia do tratamento periodontal básico na estabilização da perda óssea e de inserção através da eliminação e controle do biofilme, a DP avançada deixa sequelas que prejudicam, por muitas vezes, a estética e função do sistema estomatognático, tornando necessária a terapia multidisciplinar para obtenção de bons resultados. Dentre as sequelas mais comumente observadas no paciente com DP destrutiva incluem-se: a migração dentária patológica, recessões gengivais e perda de papila interdentária.

A migração dentária patológica (MDP) é uma alteração na posição dentária que ocorre em consequência da perda de equilíbrio entre as forças que mantêm os dentes em posição fisiológica, acarretando em uma desarmonia da dentição que, em casos avançados pode atingir de maneira negativa a auto-estima do indivíduo. Essa alteração é muito comum em pacientes portadores de doença periodontal ativa, apresentando-se como um sinal clínico de início ou progressão da doença, sendo muitas vezes o motivo da busca pela terapia periodontal (BRUNSVOLD, 2005; ROHATGI et al., 2011).

A MDP apresenta uma etiologia multifatorial, sendo os traumas oclusais, hábitos parafuncionais, pressão exercida pela língua, lábio e bochecha, a força eruptiva, assim como a inflamação periodontal, alguns desses fatores (BRUNSVOLD, 2005; OH, 2011). Segundo Cirelli et al. (2015) o fator mais importante dentre tantos da etiologia da MDP, é a perda dos tecidos de suporte periodontal em consequência da progressão da periodontite, que, com a cronificação da inflamação gengival, perda óssea e perda de inserção periodontal podem favorecer a MDP e em casos extremos, a perda dental. Já as forças oclusais traumáticas são consideradas um co-fator da MDP por serem associadas à perda de inserção e de suporte ósseo que acontecem devido à presença prévia da DP. Dessa forma, para pacientes com MDP, forças oclusais fisiológicas podem ser consideradas excessivas para o periodonto reduzido, levando ao surgimento de trauma oclusal secundário.

Clinicamente, a MDP pode se apresentar na forma de diastemas, vestibularização, rotação, extrusão e inclinação dental. Considerando a presença de uma DP ativa causando a perda das estruturas de suporte dental, o tratamento inicial deve ser focado no controle da inflamação e infecção gengival com a primeira e segunda fase da terapia periodontal. Entretanto, a posterior realização de ajustes

oclusais e a intervenção ortodôntica são condutas necessárias na maioria dos casos, visando a obtenção de um resultado estético mais satisfatório para o paciente (BRUNSVOLD, 2005; KUMAR; ANITHA; THOMAS, 2009).

Outra seqüela comumente observada no paciente com DP destrutiva é presença de recessões gengivais. A Academia Americana de Periodontia (AAP), define recessão gengival como uma migração apical da margem gengival em relação à junção amelocementária (AAP, 1992). Pacientes periodontalmente comprometidos estão sujeitos a ter a recessão gengival como mais uma condição clínica diante de um periodonto reduzido. Essas recessões acarretam um desnivelamento gengival que poderá estar associado à um quadro de hipersensibilidade dentinária, com conseqüente dificuldade de higienização por parte do paciente, lesões cariosas e não-cariosas devido à exposição radicular, além do comprometimento estético dependendo da região acometida (ANDRADE et al., 2012; ALMEIDA et al., 2015).

Além da doença periodontal, outros fatores podem ser responsáveis pelo surgimento das recessões gengivais como má posição dentária, presença de deiscências ósseas, bem como hábitos de higiene oral. A prevalência da região mais afetada difere entre as populações estudadas. Contudo, é unânime entre autores que o sítio mais afetado por recessão é a face vestibular dos dentes, tendo como principal causa, o trauma de escovação (ANDRADE et al., 2012).

Miller em 1984, propôs uma classificação das recessões gengivais, baseada na extensão das lesões (em relação à linha mucogengival e à presença de perda de papila) e na possibilidade de recobrimento radicular após cirurgias mucogengivais. Através desta classificação, ficou determinado que os defeitos de classe I e II apresentam 100% de possibilidade de recobrimento radicular. Em um quadro de classe III, permite-se esperar algum recobrimento, contudo a classe IV, não torna isso possível (Miller, 1984).

Dessa forma, para tratar pacientes acometidos por recessões gengivais é necessário que haja uma cobertura radicular mínima nos elementos afetados, sendo essa premissa limitada pela altura óssea interproximal, assim como pelo posicionamento dentário. Isso porque dentes demasiadamente vestibularizados em relação ao rebordo alveolar, favorecem o surgimento de recessões pela existência de deiscências ósseas, proeminência radicular e, reduzida espessura do tecido

gingival. Com isso, a conduta terapêutica deve ser multidisciplinar, estando voltada primariamente para eliminação dos fatores etiológicos (DP ativa, escovação traumática, etc.), partindo em seguida, para uma terapia ortodôntica para o melhoramento da posição no arco, o que favorece, por fim, a cirurgia de recobrimento radicular (GUIDA et al., 2010; RIBEIRO et al., 2015; KINA et al., 2016).

Outra seqüela causada pela periodontite avançada é a perda da papila interdentária. A papila interdentária é um dos componentes do periodonto de proteção e fica situada no espaço entre dois dentes adjacentes, acima da crista óssea e abaixo do ponto de contato. Apresenta forma piramidal, quando situada na região anterior e achatada no sentido vestibulo-lingual nas regiões posteriores. Sua função é proteger os tecidos subjacentes (FIORELLINI; KIM; ISHIKAWA, 2007; KOVALIK et al., 2011). A perda da papila pode estar relacionada a diversos fatores, dentre eles, a DP prévia, irregularidades nas formas das coroas dentárias, distância do ponto de contato até a crista óssea alveolar e excesso de restauração, gerando fatores traumáticos. A papila pode ser encontrada quando se apresenta a uma distância de até 5mm do ponto de contato à crista óssea alveolar. Valores superiores a isso, indicam provável ausência de papila (LEMOS, 2008; DE ARAÚJO ALMEIDA; ROCHA, 2015).

A ausência da papila interfere na fonética e estética do paciente, deixando as ameias gengivais abertas, quadro clínico também chamado de buraco negro. A perda de papila pode também favorecer a impacção de alimentos, causando traumas ao periodonto, dificuldade de higienização e gerando o afluxo salivar. Dessa forma, a correção desses defeitos para preservação do periodonto de sustentação remanescente é interessante e pode ser realizada por técnicas invasivas como é o caso de cirurgias de reconstrução papilar, que apresenta resultados incertos ou por métodos não-invasivos, através da dentística restauradora e/ou terapia ortodôntica. (KOVALIC, et al., 2011; DE ARAÚJO ALMEIDA; ROCHA, 2015; SILVA; PONCETTI, 2017).

4.2. ORTODONTIA: PRINCÍPIOS BIOLÓGICOS DA TERAPIA

4.2.1. Movimentação Ortodôntica em Tecido Periodontal Saudável

O tratamento ortodôntico em adultos deve ser conduzido sob um tecido periodontal de suporte saudável, de modo a estabelecer uma oclusão fisiológica, buscando resolver as queixas desses pacientes, como: correções de apinhamentos, giroversões e inclinações dentárias. Em adolescentes, o objetivo é a estética dentofacial, função estomatognática, a estabilidade e oclusão estática ou dinâmica de Classe I com a finalização contemplando as Seis Chaves de Oclusão de Andrews (CAPELLOZZA FILHO et al., 2001; PIAS; AMBROSIO, 2008; CARRARO; JIMENEZ-PELLEGRIN, 2009; BORTOLUZZI et al. 2015; GOMES et al., 2017).

A mecânica ortodôntica se baseia no princípio de que, quando uma pressão prolongada é posta sobre um dente, o movimento dentário ocorrerá na direção da força e à medida que o osso ao seu redor sofra remodelação (PROFFIT, 2007), processo que tem uma ação direta sobre a dinâmica do ligamento periodontal (LP). Assim, para o entendimento do mecanismo de movimentação ortodôntica é importante o conhecimento da fisiologia do ligamento periodontal.

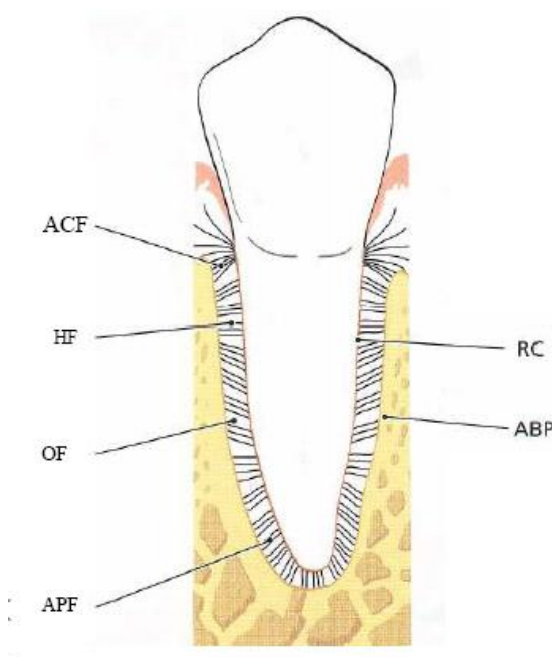
4.2.1.1. Fisiologia do Ligamento Periodontal

O LP é um dos constituintes do periodonto de sustentação e apresenta em sua formação um tecido conjuntivo amplamente vascularizado e celular, sendo contínuo ao tecido conjuntivo gengival. Em condições normais ocupa um espaço de 0,2mm a 0,5mm ao redor do dente, de acordo com a função do dente em questão, ressaltando que nos dentes em hipofunção, o espaço tende a ser diminuído (FIORELLINI; KIM; ISHIKAWA, 2007; CONSOLARO, 2014).

O elemento mais importante do LP são as fibras principais, formadas por colágeno tipo I, que dão flexibilidade e resistência ao ligamento. Essas fibras se dividem em subgrupos que terão características e funções particulares, podendo ser de prevenção da extrusão dentária, resistência a movimentos laterais e suporte de cargas verticais com posterior transformação em forças de tensão para o osso

alveolar. As fibras do LP se ligam ao dente pelo cemento radicular de um lado, e do outro à lâmina dura do osso, como mostrado na Figura 2 (FIORELLINI; KIM; ISHIKAWA, 2007).

Figura 2: Disposição das Fibras do Ligamento Periodontal. ACF: Fibras da Crista Alveolar; HF: Fibras Horizontais; OF: Fibras Oblíquas; APF: Fibras Apicais; RC: Cimento Radicular; ABP: Osso Alveolar



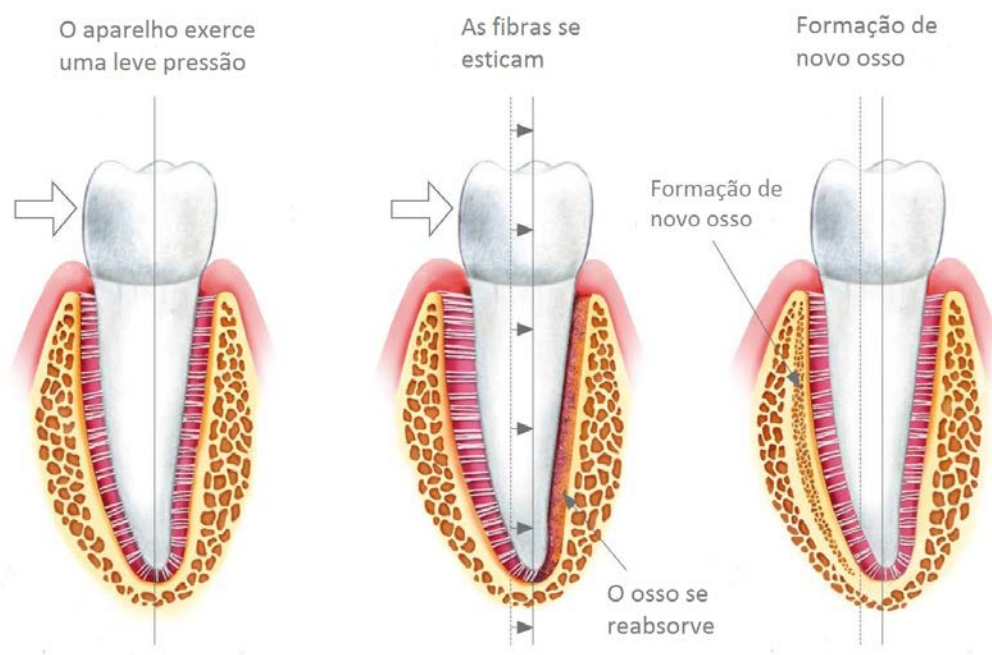
Fonte: <http://rutaodontologica.blogspot.com.br/2011/01/anatomia-periodontal-crash-topic.html>
<visitado em 16 de maio de 2017>

Além das fibras principais, o LP também apresenta células mesenquimais indiferenciadas que se apresentam como os fibroblastos, responsáveis pela produção de colágeno, e osteoblastos, que fazem a remodelação óssea, e o fluido tissular, importante no amortecimento no momento da transmissão de forças axiais, horizontais ou oblíquas sobre o dente. Juntos, fibroblastos e osteoblastos, produzem citocinas envolvidas na renovação fisiológica normal e também na remodelação óssea (PROFFIT, 2007; REN; VISSINK, 2008).

Quando uma força axial é aplicada sobre um dente, o grupo de fibras oblíquas assume todo seu comprimento e segura a maior parte da força, deslocando a raiz no alvéolo. Porém, quando uma força horizontal ou oblíqua incide, o dente se move em 2 etapas, onde a primeira é restrita apenas ao espaço do LP e a segunda acontece

nas tábuas ósseas vestibular e lingual e assim o dente gira em torno de si. A porção apical vai para o lado contrário ao da porção coronária e as fibras no lado de tensão se esticam (tensionam), enquanto que, no lado de pressão, elas ficam comprimidas e o dente se desloca (Figura 3) (FIORELLINI; KIM; ISHIKAWA, 2007).

Figura 3: Deslocamento dentário no alvéolo após aplicação de uma força



Fonte: <http://periodontia5toc.blogspot.com.br/2010/12/ligamento-periodontal.html> <visitado em 16 de maio de 2017>

Quando forças pesadas são aplicadas ao dente, ele reage com dor, pois o fluido tissular escoar rapidamente e o dente se desloca dentro do espaço do LP, resultando na compressão do ligamento junto ao osso. Em contrapartida, quando forças leves e compatíveis com a sobrevivência do LP são inseridas na mecânica, o osso tende a responder de uma forma diferente – com a remodelação óssea. É baseado nesse mecanismo que o movimento ortodôntico acontece, ou seja, na presença de forças leves e prolongadas, que resultarão em uma reabsorção direta (SILVEIRA et al., 2006; PROFFIT, 2007).

4.2.2. Mecanismo Fisiológico da Movimentação Ortodôntica em Periodonto Sadio

No processo de movimentação ortodôntica, o dente se move através do osso, trazendo consigo as fibras do LP, como se houvesse uma migração do alvéolo dentário. Esse movimento ocorre a uma pequena distância, até o momento em que o osso resistente pare o movimento (CARDAROPOLI; GAVEGLIO, 2007; VIEGAS, 2013).

A teoria clássica de pressão-tensão do movimento dentário afirma que uma mudança no fluxo sanguíneo dentro do LP acontece por uma pressão contínua, o que gera a mudança de posição do dente, dentro do espaço do ligamento, ao comprimir esse ligamento em algumas áreas enquanto tensiona em outras, iniciando assim um mecanismo inflamatório asséptico, que resulta em reabsorção óssea na área de pressão, e aposição óssea nas áreas de tensão. Nesse processo dinâmico, o fluxo sanguíneo no local é diminuído onde o LP é comprimido, e esse fluxo aumenta onde o ligamento está sob tensão (PROFFIT, 2007; KIRSCHNECK et al., 2017).

A deformação celular que acontece nessa região promove uma cascata de eventos inflamatórios, entre eles a ativação da via do ácido aracdônico, com a produção de prostaglandinas e leucotrienos que induzirão reações celulares envolvidas na remodelação óssea e do LP. Durante essa etapa, além da neoformação óssea, acontecerá a angiogênese que será responsável pela liberação de mediadores químicos, como interleucinas (IL)s, que farão a remodelação óssea, resultando na movimentação dentária (KRISHNAN; DAVIDOCITCH, 2006; CARDAROPOLI; GAVEGLIO, 2007).

Previamente ao início do tratamento ortodôntico, deve-se haver um planejamento do sistema de forças que será utilizado, para que então se consiga alcançar os objetivos desejados na terapia. Em condições de normalidade, as forças mastigatórias não atuam sobre os dentes de forma a estimular movimentos dentários, pois eles ficam numa região denominada zona neutra, considerando a presença do espaço do ligamento periodontal e a capacidade de adaptação fisiológica das fibras do LP a esses estímulos. Assim, essa estabilidade também é

permitida devido à atividade metabólica do ligamento periodontal. Para romper o equilíbrio e conseguir a movimentação dentária é necessária uma força entre 5 e 10g/cm², e essa movimentação é classificada como movimento de reabsorção frontal ou direta e reabsorção solapante ou indireta (VIEGAS, 2013).

A reabsorção frontal ou direta ocorre quando uma força leve e prolongada atua no dente, diminuindo o fluxo sanguíneo e comprimindo o ligamento periodontal, ocorrendo assim a movimentação dentária no alvéolo em poucos segundos, como mostrado na tabela 1. Já as alterações metabólicas ocorrem em algumas horas, com a liberação de mediadores químicos, entre os quais: IL-1, IL-6, fator de necrose tumoral (TNF) e óxido nítrico (NO), que afetarão a atividade celular. Nas 48h seguintes, se inicia o movimento dentário por meio da remodelação óssea alveolar induzida por osteoclastos e osteoblastos, resultando em reabsorção do osso no lado de pressão e neoformação óssea no lado de tensão, sendo esta resposta celular reintroduzida a cada ativação do aparelho (PROFFIT, 2007; VIEGAS, 2013; CIRELLI et al., 2015; ANTOUN et al., 2017).

Tabela 1: Resposta fisiológica à movimentação dentária.

TEMPO		
Pressão leve	Pressão pesada	Evento
	< 1 s	Fluido do LPD* incompressível, osso alveolar se curva, sinal piezoelétrico gerado
	1-2 s	Fluido do LPD extravasado, dente se move no espaço do LP
3-5 s		Vasos sanguíneos do LPD parcialmente comprimidos no lado da pressão e dilatados no lado da tensão; fibras e células do LPD mecanicamente distorcidas
Minutos		Fluxo sanguíneo alterado, tensão de oxigênio começa a mudar; prostaglandinas e citocinas liberadas
Horas		Mudanças metabólicas ocorrendo: mensageiros químicos afetam atividade celular, mudanças nos níveis enzimáticos
~4 horas		Detectado nível aumentado de AMPc, início da diferenciação celular no LPD
~2 dias		Início do movimento dentário com a remodelação do alvéolo ósseo por osteoclastos/osteoblastos
	3-5 s	Vasos sanguíneos ocluídos no lado de pressão do LPD
	Minutos	Fluxo sanguíneo interrompido na área comprimida do LPD
	Horas	Morte celular na área comprimida
	3-5 dias	Diferenciação celular nos espaços medulares adjacentes, começo da reabsorção solapante
	7-14 dias	Reabsorção solapante remove lâmina dura adjacente ao LPD comprimido, ocorre movimento dentário

Fonte: Proffit, 2007.

Quando uma força de maior magnitude for aplicada, maior será a diminuição do fluxo sanguíneo nas áreas comprimidas do ligamento, a ponto de os vasos se tornarem totalmente colapsados e sem fluxo sanguíneo, acarretando em necrose

dessa região chamada de zona hialinizada (PROFFIT, 2007). Em pacientes adultos, essa zona é formada com maior facilidade no lado de pressão e sua presença impede momentaneamente a movimentação do dente na direção desejada (ONG; WANG, 2002). Assim, para que os dentes possam voltar a ter movimentação, a zona hialinizada precisa ser removida, limpeza que é realizada pela atividade fagocítica dos macrófagos na região. A seguir, os osteoclastos dos espaços medulares adjacentes iniciam a reabsorção da lâmina dura que rodeia a área necrótica, num processo denominado de reabsorção indireta ou solapante (ONG; WANG, 2002; KRISHNAN; DAVIDOVITCH, 2006; CARDAROPOLI; GAVEGLIO, 2007; PROFFIT, 2007; ANTOUN et al., 2017).

O processo inflamatório agudo que é característico da primeira fase da mecanoterapia ortodôntica é predominantemente exsudativo, pois o plasma e os leucócitos saem de dentro dos vasos para as áreas de tensão. Em até dois dias após o início desse processo, a fase aguda diminui e em seu lugar, inicia-se o processo crônico que se apresenta como uma fase proliferativa, envolvendo fibroblastos e osteoblastos. Durante este período, os leucócitos continuam migrando para a área de tensão e modulam o processo de remodelação. Essa segunda fase permanece até a próxima consulta clínica, quando o ortodontista ativa o aparelho movendo dentes, iniciando assim outro período de inflamação aguda, sobrepondo-o à inflamação crônica em curso (KRISHNAN; DAVIDOVITCH, 2006).

O movimento dentário pode ser influenciado por muitos fatores, podendo-se citar a natureza da força, o tipo de dente e a idade do indivíduo. A natureza da força pode ser analisada quanto ao tipo, duração e magnitude. Os dentes variam quanto ao tamanho, números e formas das raízes. A idade, apesar de não ser uma contraindicação, é um fator que gera grande importância na avaliação, devido ao aumento de chances de existirem zonas hialinas nas áreas de pressão, tornando o tratamento ortodôntico mais prolongado (ONG; WANG, 2002; CARDAROPOLI; GAVEGLIO, 2007).

Durante a dinâmica ortodôntica, o objetivo é fazer com que os movimentos atuem sempre que possível por reabsorção direta, através da aplicação de forças leves, visto que essas forças são compatíveis com a manutenção da vitalidade das células do ligamento periodontal e com a remodelação do alvéolo dentário, sendo mais eficientes no prosseguimento de um movimento dentário contínuo. Já a

aplicação de forças intensas, leva ao desenvolvimento de dor rápida, isquemia na região, necrose dos elementos celulares do ligamento periodontal, formação de áreas hialinizadas e ao fenômeno de reabsorção indireta ou solapante do osso alveolar circundante, resultando num movimento dentário descontínuo. (RE et al., 2000; PROFFIT, 2007; VIEGAS, 2013).

Ren e Vissink (2008) escreveram em seu estudo que uma força contínua leve, que proporciona a reabsorção direta, induz aos níveis relativamente mais longos de citocinas que são necessários para a remodelação periodontal contínua. A força de desintegração pesada ou reabsorção indireta, não só pode aumentar os riscos de reabsorção radicular e hialinização do (LP), mas também tende a induzir aumentos e reduções acentuadas nos níveis de citocinas, o que pode resultar em reações tissulares indesejáveis e na necessidade de mais reativação do sistema do aparelho.

Com o aparato ortodôntico instalado, a terapia consegue corrigir problemas oclusais, facilitando a higienização oral e permitindo um melhor controle do biofilme, desde que a movimentação aconteça da maneira adequada e na ausência de DP ativa, sem a ocorrência de danos ao LP e demais estruturas de suporte periodontal.

4.2.3. Movimentação Ortodôntica na Presença de DP Ativa

A movimentação ortodôntica, quando na presença de DP, atua aumentando os efeitos da doença, como inflamação e perda de inserção, que podem resultar na perda do elemento dentário. Poucos estudos enfatizam esse efeito deletério da DP ativa junto à movimentação ortodôntica (NOGUEIRA, 2010).

Estudos iniciais que investigaram essa problemática do efeito da movimentação ortodôntica na presença de DP foram realizados em modelos experimentais em cães. Ericsson et al. (1977), realizaram um estudo com 5 cães, que recebiam uma dieta que permitia o acúmulo de biofilme, para verificar se seria possível deslocar o biofilme acumulado supragengival para uma posição subgengival e quais seriam as reações teciduais periodontais em torno de dentes inclinados e infectados com biofilme. O experimento durou 450 dias e concluíram que era possível, através da mecanoterapia ortodôntica, deslocar o biofilme para

uma posição subgingival e que o movimento mésio-apical resultou na formação de bolsas infra-ósseas. Entretanto, quando forças ortodônticas similares estavam agindo em dentes livres de biofilme, o movimento de inclinação não resultou na formação das bolsas.

Outro estudo de WENNSTRÖM et al. (1993), teve o intuito de avaliar a implicação do movimento ortodôntico em dentes com defeito infra-ósseo, sobre a perda adicional de inserção em dentes de cães. Concluiu-se que, na presença de inflamação, há riscos de perda adicional, principalmente quando o dente é movido para dentro do defeito infra-ósseo. Cirelli et al. (2003), também realizaram estudos com cães, onde foram produzidos cirurgicamente, defeitos infra-ósseos de 1 parede divididos posteriormente em 2 grupos: o primeiro sendo o grupo controle, utilizando um fio de aço inoxidável passivo no aparelho e o outro com uma mola de fio retangular de titânio-molibdênio que realizou um movimento controlado de raiz de inclinação. Em ambos os grupos, existiam um controle de biofilme diário, utilizando um gel de clorexidina a 2%. Não houve diferença entre os grupos, sendo assim, concluiu-se que a mecanoterapia não interfere na cicatrização dos defeitos, a não ser no âmbito da extensão linear da nova aposição.

Bletsa, Berggreen e Brudvik (2006), buscaram em seu estudo investigar a expressão das citocinas IL-1 e do TNF nos tecidos dentários durante as fases iniciais do movimento dentário ortodôntico. Para isso, realizaram o experimento com 8 ratos machos, onde a movimentação ortodôntica feita foi de 0,5N de força em todos os primeiros molares das maxilas, durante 3h, 1dia e 3 dias. Para medição dos níveis de IL-1 e TNF utilizou-se coloração imunohistoquímica. Esse estudo teve como resultado que o estresse mecânico ocasiona reações inflamatórias quase que imediatas em vários tecidos dentários.

BOAS NOGUEIRA e colaboradores (2012), avaliaram o efeito da DP associada à movimentação ortodôntica em 88 ratos, dividindo-os em 4 grupos (controle, doença periodontal induzida por ligadura, movimentação ortodôntica e DP com movimentação ortodôntica). Para verificação dos níveis das citocinas pró-inflamatórias IL-1 e TNF em amostras gengivais por imunohistoquímica. Como resultado, obtiveram que a movimentação ortodôntica atua em conjunto com a DP, destruindo os tecidos periodontais por meio do aumento dessas citocinas.

4.2.4. Movimentação Ortodôntica com Sequela da DP: Periodonto Reduzido

A aplicação de forças sobre um dente, seja ela de inclinação, translação, verticalização das raízes, rotação, intrusão ou extrusão não pressupõe a formação de bolsas periodontais, perda de osso alveolar e nem a evolução de gengivite para periodontite, independentemente da quantidade de suporte periodontal presente (ONG; WANG, 2002; CARDAROPOLI; GAVEGLIO, 2007), pois o periodonto, enquanto tecido saudável, tem a capacidade de se adaptar a forças externas, independentemente de suas especificidades (VIEGAS, 2013).

A movimentação dentária, independentemente da idade do paciente, não contribuirá para perda adicional de inserção ou altura do osso alveolar de suporte, desde que o periodonto esteja saudável e as forças exercidas atuem de forma adequada, incluindo-se a terapia ortodôntica em pacientes adultos com comprometimento periodontal prévio (BOYD et al., 1989; CIRELLI et al., 2013).

O início do tratamento em pacientes com periodonto reduzido, para que não ocorra nova destruição periodontal, deve ter como requisito básico, a saúde do periodonto (MENEZES et al., 2003; NOGUEIRA, 2014). Forças ortodônticas quando em associação com o trauma de oclusão e com tecidos periodontais inflamados, podem levar o periodonto de sustentação a ruína, de forma acelerada (PIAS; AMBROSIO, 2008; GOMES et al., 2016), principalmente pelo fato do centro de resistência do dente mudar para região mais apical, resultando no desequilíbrio da posição dentária (MENEZES et al., 2003; CARRARO; JIMENEZ-PELLEGRIN, 2009; BORTOLUZZI et al., 2015).

As indicações para o tratamento ortodôntico mais comuns em pacientes adultos com periodonto reduzido são: anomalias de posição dentária, dentes em trauma de oclusão, mordida aberta, inclinações dentárias, diastemas medianos e falsa Classe III. O principal objetivo nesses tratamentos é extinguir as interferências oclusais e possibilitar a estabilidade e as condições periodontais, a fim de facilitar a higienização por parte do paciente (CORREIA et al., 2013; BORTOLUZZI et al., 2015; GOMES et al., 2017).

As limitações encontradas nesses pacientes, tais como poucos dentes remanescentes para correta ancoragem da movimentação ortodôntica, extensas perdas ósseas, dentes com raízes curtas, reabsorções idiopáticas são fatores que dificultam a realização do movimento e favorecem a presença de efeitos colaterais indesejados, sendo inclusive fatores de contraindicação para o tratamento (VALARELLI et al., 2014; CIRELLI et al., 2017; GOMES et al., 2017).

O tratamento ortodôntico, quando associado à terapia periodontal, pode trazer vários benefícios para o paciente, como a melhora da aparência; melhor acesso à limpeza dos dentes devido a dissolução dos apinhamentos e o retorno do equilíbrio oclusal (GOMES et al., 2016).

Entretanto, o aparato ortodôntico pode gerar reações indesejadas durante a terapia ortodôntica, causando o aparecimento de problemas periodontais, devido à dificuldade encontrada pelos pacientes para controlar o biofilme. Entre os efeitos, pode-se destacar a gengivite e a hiperplasia gengival (ONG; WANG, 2002; FERREIRA et al., 2011; MAIA et al., 2011; VINOD et al., 2012). As bandas ortodônticas, encontradas nos molares são responsáveis pela irritação da gengiva e trauma na região devido a invasão do espaço biológico. Além disso, também podem favorecer a impacção de alimentos e dificultar a higienização no local. Portanto, é sugerido a utilização de acessórios colados ao invés das bandas, com cuidado na remoção do excesso de resina utilizada (GOMES et al., 2017; GYAWALI; BHATTARAI, 2017). Os braquetes, também tem participação nesses fatores de retenção. Sua presença, devido à dificuldade de higienização, pode causar mudanças na microbiota subgengival, gerando inflamação gengival, fator de contraindicação do tratamento (GOMES et al., 2017).

Naranjo et al. (2006), em seu estudo, colheram amostras de 30 pacientes antes e depois da colocação do braquete ortodôntico. Outros trinta pacientes adicionais sem tratamento ortodôntico serviram como controles. Não foram observadas alterações na profundidade de sondagem, mas houve aumento no sangramento a sondagem, índice de placa e índice gengival após a colocação dos aparatos.

Para facilitar a higienização e amenizar os efeitos causados por esses aparatos, pode-se optar pelo uso de aparelhos autoligados em vez dos

convencionais, por apresentarem menos fatores de retenção do biofilme (CORREIA et al., 2013; GOMES et al., 2017).

Estudos como o de Sallum et al. (2004) mostram que o índice de placa, índice gengival e o sangramento a sondagem aumentam bastante logo após início do tratamento ortodôntico, devido ao acúmulo de biofilme na região, ocasionado pela falta de uma correta higienização no local, pela presença dos aparatos ortodônticos. Esses mesmos sinais desaparecem gradativamente após remoção dos braquetes, se assim o paciente tiver um bom nível de instrução de higiene oral.

Ristic et al., (2007) estudaram os efeitos de aparelhos ortodônticos fixos sobre a saúde periodontal e a composição microbiológica da placa dentária subgengival. Para isso, selecionaram 32 pacientes que se submeteram a tratamento ortodôntico entre os anos de 2002 e 2005. Antes da colocação do aparelho foram feitas medições do acúmulo de placa dentária, inflamação gengival e profundidade de sondagem da bolsa, seguido de coleta de amostras de placa dentária subgengival nos mesmos pontos. Após 1, 3 e 6 meses foram feitas as mesmas coletas para comparação dos parâmetros microbiológicos. Como resultado, foi observado que, após a colocação do aparato ortodôntico, houve aumento nos índices periodontais, atingindo seu valor máximo após 3 meses da implantação do aparelho e uma redução dos valores após os 6 meses.

Os casos de fracasso nessa terapia podem acontecer muitas vezes pela falta da colaboração dos pacientes no controle do biofilme, pela instabilidade do periodonto remanescente e pela falha na comunicação entre os profissionais envolvidos. Para que problemas como esses não ocorram, deve-se explicar ao paciente sua condição e risco, e mostrar a ele a necessidade de um rigoroso controle de higiene bucal, além de um planejamento adequado das forças aplicadas, bem como um plano de tratamento integrado (CORREIA et al., 2013).

4.3. O PLANO DE TRATAMENTO INTEGRADO NO PACIENTE COM PERIODONTO REDUZIDO: CONSIDERAÇÕES IMPORTANTES

Todo plano de tratamento periodontal/ortodôntico deve partir do pressuposto de que se há inflamação, doença periodontal ativa, não pode haver movimentação ortodôntica (CALHEIROS et al., 2005; BORTOLUZZI et al., 2015; GOMES et al., 2017).

Há controvérsias na literatura quanto ao início do tratamento ortodôntico quando integrado com a terapia periodontal. Zachricsson (2010) e Correia et al. (2013), recomendam um período entre 2 e 6 meses após terapia periodontal para iniciar o tratamento ortodôntico, pois é necessário verificar o grau de reparação óssea e nível de motivação do paciente quanto a higienização, para só assim liberá-lo para o ortodontista. Em contrapartida, Re et al. (2002) defendem que a ortodontia deve iniciar logo após a terapia periodontal para que estimule as células progenitoras do tecido conjuntivo e haja reparação tecidual.

Para que seja iniciada a terapia ortodôntica, é necessário sempre, uma avaliação periodontal prévia completa, seguindo assim um protocolo rígido. Essa avaliação deverá incluir exames de imagem como radiografias periapicais; exame clínico com sondagem periodontal em todos os dentes e em todos os sítios, para verificação de presença ou ausência de bolsas periodontais; índice de placa, índice gengival e sangramento a sondagem; raspagem e alisamento radicular nos locais que apresentem cálculos supra ou subgengivais e instruções de higiene bucal ao paciente. Além disso, o periodontista deverá enviar ao ortodontista uma declaração que o paciente está apto a iniciar o tratamento ortodôntico (SANDERS, 1999; MENEZES et al., 2003).

As instruções de higiene oral também devem ser passadas pelo ortodontista que acompanhará o caso, mostrando sempre ao paciente que a escovação é o método mais eficaz para o controle desse biofilme, e lembrar àqueles pacientes que apresentem algum grau de dificuldade, que existem os meios químicos como digluconato de clorexidina a 0,12% que, quando indicados, podem ser empregados de maneira racional, por um curto período para auxiliar o controle mecânico do biofilme (FERREIRA et al., 2011).

Após o controle da DP, o paciente deve entrar em um plano de manutenção para que possa ser iniciada a terapia ortodôntica. Estudos como o de Correia et al. (2013), afirmam que o paciente deve passar por um período de observação de 4 a 6 meses, a fim de verificar o grau de motivação de higiene oral e o estado de saúde

dos tecidos periodontais. Também recomendam um controle periodontal programado de 3 em 3 meses, com repetição de exames a cada 6 meses ou 1 ano, sendo este intervalo de manutenção ou de terapia periodontal de suporte estabelecido de acordo com a individualidade de cada caso, considerando o grau de comprometimento periodontal, bem como a colaboração do paciente no controle do biofilme e manutenção dos resultados obtidos com o tratamento periodontal básico.

5. DISCUSSÃO

O melhor sorriso, a perfeita harmonia dos dentes, a busca pelo belo, vem sendo na atualidade a grande busca pelos pacientes nas clínicas odontológicas.

A ortodontia tem recebido em seus consultórios uma maior procura por pacientes adultos, portadores ou não de sequelas periodontais, que buscam aumentar a auto-estima, assim como devolver ao seu sistema estomatognático uma melhor função. Estudos mostram que essa procura tem acontecido devido ao maior acesso às informações, novos aparelhos e técnicas ortodônticas que proporcionam maior rapidez e estética ao tratamento, e ao aumento na expectativa de vida dos mesmos que se apresentam hoje, com uma maior quantidade de dentes na boca (CAPELLOZZA FILHO et al., 2001; MENEZES et al., 2003; NUNES et al., 2012; GOMES et al., 2016; CIRELLI et al., 2017). Contudo, para se obter um tratamento ideal, com bons resultados, é necessária uma terapia multidisciplinar, que envolva diversas áreas, para que assim o paciente seja visto como um todo. Neste contexto, a periodontia tem um papel essencial por se relacionar profundamente com as mais diversas especialidades, incluindo-se a ortodontia.

Assim, a periodontia é responsável por trazer ao paciente a homeostasia dos tecidos de suporte, que irão permitir, quando saudáveis, a execução das demais especialidades. A gengivite e a periodontite, quadros de inflamação aguda e crônica do periodonto, são controláveis e estabilizadas quando na presença de um tratamento periodontal adequado que inclui, além da raspagem e alisamento coronaradicular, um plano de instrução e motivação da higiene oral ao paciente, controle de fatores predisponentes locais e a remoção de traumas de oclusão, se por ventura existirem. Com essa visão de controle da doença periodontal pelo binômio paciente-profissional é que podemos seguir com o tratamento ortodôntico, na presença ou não de sequelas de uma periodontite prévia (ALVES et al., 2007; FERREIRA et al., 2013; GUARDIA et al., 2017).

Dessa forma, a terapia ortodôntica pode ser indicada para pacientes com comprometimento periodontal, mas que esteja com a DP controlada ou ausente. Nessas situações, os pacientes que chegam aos consultórios apresentam por mais vezes recessões gengivais, perda da papila interdental e migrações dentárias

patológicas caracterizadas por diastemas, vestibularizações dentárias, rotação, extrusão e inclinação dental e ainda nos casos mais graves, com perdas dentárias. A ortodontia pode, dentro das limitações e complexidades de cada caso, auxiliar no tratamento destas sequelas da DP, melhorando não só a função, mas a estética prejudicada pelas sequelas da DP prévia e que muitas vezes estão fora do alcance da periodontia sozinha em resolver. No entanto, esses quadros clínicos tendem a ser mais complexos e dificultar a mecânica ortodôntica, principalmente pela falta de dentes para uma correta ancoragem, restringindo o tratamento às áreas de maior problematização (VALARELLI et al., 2014; BORTOLLUZZI et al., 2015; GOMES et al., 2017).

Autores como Carraro e Jimenez-Pellegrin (2009), Bortolluzzi et al. (2013) e Gomes et al. (2017), afirmam que a terapia ortodôntica nos adultos deve ter uma visão diferenciada, sendo conduzida a estabelecer a oclusão fisiológica, com aplicação do aparato ortodôntico de forma parcial, nas áreas de maior necessidade, para que busque resolver as principais queixas do paciente, devolvendo-lhe a auto-estima e uma melhor função oral e, conseqüentemente, melhore as condições de higienização e controle do biofilme pelo paciente.

Para a ortodontia, há outro fator que deve ser levado em consideração quando o fator em questão é a idade. Esse fator é a presença de zonas hialinas durante a movimentação ortodôntica. Essas zonas são provenientes de forças pesadas durante a terapia, que causam o colapso dos vasos e ausência do fluxo sanguíneo na região, resultando no processo de hialinização. Quando na presença dessas zonas, a movimentação ortodôntica é interrompida, retomando seu curso após atividade fagocítica dos macrófagos (KRISHNAN; DAVIDOVITCH, 2006; PROFFIT, 2007). Em contrapartida, quando se consegue produzir forças leves na terapia, o resultado é a ativação da cascata da inflamação com conseqüente liberação de mediadores secundários que são as citocinas pró-inflamatórias, entre elas IL-1 e TNF, responsáveis pela remodelação óssea fisiológica. É baseada na presença e exacerbação deste processo inflamatório que essa revisão busca entender o mecanismo da movimentação ortodôntica nos pacientes com comprometimento periodontal.

Foram realizados estudos em cães e em ratos com DP ativa induzida para verificar se haveria ou não maior perda de inserção e reabsorção óssea devido à presença de biofilme e ao aumento das citocinas.

Ericsson e colaboradores (1977), Wennström et al. (1997) e Cirelli et al. (2003), realizaram estudos em cães e induziram experimentalmente nesses a doença periodontal, com posterior movimentação ortodôntica. Todos os estudos demonstraram que, na presença da doença, há uma maior tendência à perda adicional de inserção e possível formação de defeitos infra-ósseos, levando biofilme da região supragengival para a região sub. Quando na ausência dessa inflamação, a movimentação é capaz de produzir ganho de inserção, além de não interferir na cicatrização dos defeitos.

Outros estudos com o de Bletsas, Berggreen e Brudvik (2006) e o de Nogueira (2014), voltam os olhos para a resposta imuno-inflamatória do hospedeiro e sua reação frente à presença da DP ativa na movimentação ortodôntica. Esses experimentos mostram que o aumento das citocinas IL-1 e TNF ocorre imediatamente à ativação da movimentação ortodôntica e, quando na presença da inflamação, elas são responsáveis pela destruição dos tecidos periodontais, contraindicando a mecanoterapia.

Diante desses estudos, é conclusivo que o tratamento ortodôntico não pode ser indicado para pacientes com DP ativa, sem desorganização do biofilme periodontopatogênico e controle da atividade microbiana, tornando-se fatídico o fracasso da terapia, culminando assim em prejuízo periodontal para o paciente (CORREIA et al., 2013).

Todavia, pacientes comprometidos periodontalmente, ou seja, com um periodonto reduzido, mas com boa saúde periodontal, podem participar da terapêutica. Para esses pacientes, o fator negativo não é a presença da seqüela da DP e sim a necessidade de um controle mecânico rigoroso para que não haja recidiva da doença e instalação de um processo inflamatório que aumente a destruição e prejudique ainda mais as estruturas de suporte dos dentes (MENEZES et al., 2003; GOMES et al., 2006; CARRARO; JIMENEZ-PELLEGRIN, 2009). O cuidado nestes casos também deve se ater ao aparato ortodôntico, sua cimentação para que não haja excesso de material resinoso, presença de bandas ortodônticas que devem ser substituídas, sempre que possível, por materiais colados, tudo isso

para que não favoreça a mudança da microbiota subgengival, resultando em inflamação, contraindicando o tratamento (VINOD et al., 2012; GOMES et al., 2017; GYAWALI; BHATARAI, 2017).

Estudos como o de Sallum et al. (2004), Naranjo et al. (2006) e Ristic et al. (2007) mostram que é real a mudança na microbiota subgengival, resultando no aumento do índice de placa e índice gengival. O parâmetro profundidade de sondagem não foi concordado nos 3 estudos, tendo Naranjo et al. não encontrado esse aumento em sua pesquisa. Sallum et al., concluíram que, após a remoção do aparato ortodôntico, esses sinais desaparecem, se o paciente assim tiver um bom nível de instrução e higiene oral.

Diante da necessidade dessa integração periodontia/ortodontia, estudos acabam sendo controversos quanto ao início do tratamento ortodôntico. Zachrisson (2010) e Correia et al. (2013) defendem que a terapia ortodôntica só deve ser iniciada de 2 a 6 meses após o término de todo o tratamento periodontal. Entretanto, outros autores, como Re et al. (2002), dizem que a mecanoterapia deve se iniciar em um prazo de até 10 dias após o término da terapia periodontal, para que haja estimulação das células do tecido conjuntivo e haja reparação tecidual local.

Portanto, independente da escolha realizada para o início do tratamento ortodôntico, deve-se partir do pressuposto que, além da eliminação ou controle da doença periodontal, o paciente tenha adquirido hábitos satisfatórios de higienização e lembrar que, para os casos em que os pacientes apresentem maiores dificuldades na aprendizagem, existem os meios químicos de controle, como o digluconato de clorexidina a 0,12%, que pode complementar temporariamente (considerando seus efeitos colaterais por longos períodos) a higienização e ajudar no controle mecânico do biofilme, devido à sua excelente ação bactericida e substantividade, permanecendo em atividade no meio bucal por até 12h (FERREIRA et al., 2011).

Para que todo o plano de tratamento tenha êxito, é imprescindível uma boa comunicação entre o periodontista e o ortodontista. A terapêutica ortodôntica só deve ter início após laudo do periodontista liberando o paciente para o tratamento e o acompanhamento mensal ao ortodontista deve ser precedido de sondagem nos sítios afetados para verificação da possível continuidade do tratamento ou suspensão. As visitas ao periodontista devem ser regulares de 3 em 3 meses durante a terapia e a repetição dos exames de imagem devem ser realizados no

mínimo, anualmente, sendo esses intervalos adaptados de acordo com as necessidades individuais de cada caso, considerando a condição periodontal inicial do paciente e sua habilidade e motivação para controle caseiro do biofilme, ainda mais dificultada pela presença do aparelho ortodôntico (CORREIA et al., 2013).

Com tudo isso, a terapia passa a ser possibilitada em pacientes com comprometimento periodontal, desde que um bom plano de tratamento multidisciplinar seja implantado, com movimentos ortodônticos leves ocasionando ativação de citocinas pró-inflamatórias responsáveis pela remodelação óssea e, associado a esse movimento, um rigoroso controle químico-mecânico do biofilme, que resultará na saúde periodontal e no sucesso do tratamento.

6. CONCLUSÃO

O presente estudo pôde concluir que a terapia ortodôntica é possível em pacientes com comprometimento periodontal, desde que não haja sinais de DP ativa. A inflamação fisiológica causada no periodonto diante das forças ortodônticas, ativa a produção de citocinas pró-inflamatórias que, quando na presença da DP Ativa, causam perda óssea adicional, o que não é desejado. Portanto, diante de um quadro de inflamação e periodontite não controlada, se contraindica o tratamento ortodôntico.

O cuidado com o monitoramento da presença ou ausência da DP ativa não é o único fator crucial para o sucesso do tratamento. O ortodontista em seu âmbito, deve ter atenção quanto à magnitude da força colocada na terapêutica, lembrando sempre que forças pesadas estacionam a movimentação, causam dor, isquemia na região e resulta em um movimento descontínuo, e que as forças tidas como leves são compatíveis com o ligamento periodontal, permitindo assim, uma movimentação dentária contínua, sendo estas forças as almejadas na terapia.

Por fim, o plano de tratamento deve ser bem planejado e estabelecido entre as duas especialidades, pois elas precisam atuar em conjunto para que haja o sucesso da terapia. Além do fator profissional, esse mecanismo deve contar com a cooperação do paciente, normalmente alcançada com êxito, devido ao grande interesse dele em restabelecer sua função e aumentar sua auto-estima. É por esse motivo que nas primeiras consultas devem ser explicados todos os riscos que a terapêutica traz e a necessidade da manutenção de um minucioso controle do biofilme pelo binômio paciente-profissional.

7. REFERÊNCIAS BIBLIOGRÁFICAS

American Academy of Periodontology. Glossary of periodontal terms. 3. ed. Chicago: The American Academy of Periodontology, 1992.

AINAMO, J. Relationship between Malalignment of the Teeth and Periodontal Disease. **European Journal of Oral Sciences**, v. 80, n. 2, p. 104–110, 1 abr. 1972.

ALMEIDA, A. M. F. de L.; SOUZA, B. G. de; CARVALHO, E. M. C. de; RIBEIRO, É. D. P. Recessões gengivais e lesões cervicais não cariosas: relato de caso clínico. **Periodontia**, p. 39–45, 2015.

ALMEIDA, L. R. de; MEIRA, A. L. T.; CASARIN, R.; BITTENCOURT, S.; RIBEIRO, É. D. P. Conhecimento de cirurgiões-dentistas e acadêmicos de Odontologia sobre o espaço biológico periodontal. **Periodontia**, v. 21, n. 4, p. 66–75, 2011.

ALVES, B. dos S. Interrelação periodontia e ortodontia: considerações periodontais para um tratamento ortodôntico bem sucedido. 40f. Trabalho de Conclusão de Curso (Graduação em Odontologia). Universidade Estadual da Paraíba. Centro de Ciências Biológicas e da Saúde. 2011.

ALVES, C. de A. D.; ANDION, J.; BRANDÃO, M. M. dos A.; MENEZES, R. Mecanismos patogênicos da doença periodontal associada ao diabetes melito. <http://dx.doi.org/10.1590/S0004-27302007000700005>, out. 2007. Disponível em: <<http://repositorio.ufba.br/ri/handle/ri/6136>>. Acesso em: 11 maio. 2017.

ANDRADE, L. P. de; BISCARDE, A.; MOREIRA, A.; RIBEIRO, É.; BITTENCOURT, S. TRATAMENTO DE DENTES COM RECESSÃO GENGIVAL E ABRASÃO CERVICAL. **Revista Bahiana de Odontologia**, v. 3, n. 1, 3 dez. 2012. Disponível em: <<https://www5.bahiana.edu.br/index.php/odontologia/article/view/34>>. Acesso em: 11 maio. 2017.

ANTOUN, J. S.; MEI, L.; GIBBS, K.; FARELLA, M. Effect of Orthodontic Treatment on the Periodontal Tissues. **Periodontology 2000**, v. 74, n. 1, p. 140–157, 1 jun. 2017.

BLETSA, A.; BERGGREEN, E.; BRUDVIK, P. Interleukin-1 α and Tumor Necrosis Factor- α Expression during the Early Phases of Orthodontic Tooth Movement in Rats. **European Journal of Oral Sciences**, v. 114, n. 5, p. 423–429, 1 out. 2006.

BOAS NOGUEIRA, A. V.; CHAVES DE SOUZA, J. A.; KIM, Y. J.; DAMIÃO DE SOUSA-NETO, M.; CHAN CIRELLI, C.; CIRELLI, J. A. Orthodontic Force Increases Interleukin-1 β and Tumor Necrosis Factor- α Expression and Alveolar Bone Loss in Periodontitis. **Journal of Periodontology**, v. 84, n. 9, p. 1319–1326, 3 dez. 2012.

BORTOLUZZI, G. S.; ORTIZ, J. S.; LAZZARETTI, D. N.; SILVA, C. P. C. da. Mecânica Ortodôntica para pacientes comprometidos periodontalmente. **Journal of Oral Investigations**, v. 2, n. 1, p. 17–25, 20 fev. 2015.

- BOYD, R. L.; LEGGOTT, P. J.; QUINN, R. S.; EAKLE, W. S.; CHAMBERS, D. Periodontal implications of orthodontic treatment in adults with reduced or normal periodontal tissues versus those of adolescents. **American Journal of Orthodontics and Dentofacial Orthopedics**, v. 96, n. 3, p. 191–198, 1 set. 1989.
- BRUNSVOLD, M. A. Pathologic Tooth Migration. **Journal of Periodontology**, v. 76, n. 6, p. 859–866, 1 jun. 2005.
- CALHEIROS, A.; SOUZA, E. V.; FERNANDES, Á.; QUINTÃO, C. Á. Movimentação ortodôntica em dentes com comprometimento periodontal: relato de um caso clínico. **Rev. dent. press ortodon. ortopedi. facial**, p. 111–118, 2005.
- CAPELLOZA FILHO, L.; BRAGA, S. A.; CAVASSAN, A. de O.; OZAWA, T. O. Tratamento ortodôntico em adultos: uma abordagem direcionada. **Rev. dent. press ortodon. ortop. maxilar**, v. 6, n. 5, p. 63–80, out. 2001.
- CARDAROPOLI, D.; GAVEGLIO, L. The Influence of Orthodontic Movement on Periodontal Tissues Level. **Seminars in Orthodontics**, v. 13, n. 4, p. 234–245, 1 dez. 2007.
- CARRARO, F. L. C.; JIMENEZ-PELLEGRIN, C. Tratamento ortodôntico em pacientes com periodonto de inserção reduzido. **RGO**, p. 455–458, 2009.
- CIRELLI, J. A.; NOGUEIRA, A. V. B.; LOPES, B. M. V.; CIRELLI, C. C. Ortodontia em Pacientes com comprometimento periodontal: Riscos e Benefícios. In: SOBRAPE. (Org.). Ortodontia em Pacientes com comprometimento periodontal; Riscos e Benefícios. 1ªed. Nova Odessa- SP: Napoleão Editora, 2015. v. I, p. 44-61.
- CIRELLI, C. C.; CIRELLI, J. A.; MARTINS, J. C. da R.; LIA, R. C. C.; ROSSA JR, C.; MARCANTONIO JR, E. Orthodontic movement of teeth with intraosseous defects: histologic and histometric study in dogs. **American Journal of Orthodontics and Dentofacial Orthopedics**, v. 123, n. 6, p. 666–673, jun. 2003.
- CIRELLI, J. A.; NOGUEIRA, A.V.B; LOPEZ, B.M.V; SAKIMA, M.T. Associação da Ortodontia com a Periodontia no manejo da periodontite crônica. In: PANNUTI, Claudio Mendes et al. **Estratégias Terapêuticas Atuais – No manejo da doença periodontal e peri-implantar**. São Paulo: Napoleão, 2017. Cap. 16. p. 1-416.
- CIRELLI, J A; NOGUEIRA, A.V.B.; CIRELLI, C.C.; KIM, Y.J.. Inter-relação Periodontia e Ortodontia - Considerações Clínicas em Pacientes Adultos. In: ABOR. (Org.). **IX Congresso Internacional da ABOR - Ortodontia e Ortopedia Facial**. 1ed.São José dos Pinhais: Editora Plena, 2013, v. 01, p. 255-260.
- CONSOLARO. Force Distribution Is More Important than Its Intensity! **Dental press journal of orthodontics**, v. 19, n. 1, p. 5–7, 2014.
- CORREIA, M. F.; NOGUEIRA, M. N. M.; SPOLIDÓRIO, D. M. P.; SEABRA, E. G. Diretrizes para o tratamento periodontal e acompanhamento durante o tratamento ortodôntico. **Revista Odontológica do Brasil Central**, v. 22, n. 61, 12 set. 2013.

Disponível em: <<http://www.robrac.org.br/seer/index.php/ROBRAC/article/view/771>>. Acesso em: 11 maio. 2017.

DE ARAÚJO ALMEIDA, G.; ROCHA, D. N. Recuperação de papila interdentária por meio de fechamento ortodôntico de diastema anterossuperior. **Revista Clínica de Ortodontia Dental Press**, v. 14, n. 5, 2015. Disponível em: <<http://search.ebscohost.com/login.aspx?direct=true&profile=ehost&scope=site&auth type=crawler&jrnl=16766849&AN=110752353&h=ISrXNyDPMc1odVA8%2FqvDeLY%2BjBZiD0s1p4CiTycjzVu0JjBELgOTn7bfryp%2Fy%2FY1d0TE%2FHGPzr83aH87A6DRA%3D%3D&crl=c>>. Acesso em: 18 maio. 2017.

ERICSSON, I.; TEHLANDER, B.; LINDHE, J.; OKAMOTO, H. The Effect of Orthodontic Tilting Movements on the Periodontal Tissues of Infected and Non-Infected Dentitions in Dogs. **Journal of Clinical Periodontology**, v. 4, n. 4, p. 278–293, 1 dez. 1977.

ETO, F. S.; RASLAN, S. A.; CORTELLI, J. R. CARACTERÍSTICAS MICROBIANAS NA SAÚDE E DOENÇA PERIODONTAL. **Revista Biociências**, v. 9, n. 2, 23 ago. 2008. Disponível em: <<http://periodicos.unitau.br/ojs-2.2/index.php/biociencias/article/view/105>>. Acesso em: 11 maio. 2017.

FERREIRA, A. C. R.; QUEIROZ, A. P. G.; PAMPONET, G. P.; COSTA, C. R.; BELIZÁRIO, I. C.; FERREIRA, K. E.; ROCHA, L. R.; PEREIRA, V. F. G. C. Doença periodontal: um mal que pode ser evitado? **Periodontia**, p. 15–23, 2013.

FERREIRA, J. P. R. [UNESP; ARAÚJO, P. C. [UNESP; SALIBA, M. T. A. [UNESP; GARBIN, C. A. S. [UNESP. A relevância do periodontista na prevenção da doença periodontal em pacientes ortodônticos: relato de caso clínico. **Revista Odontológica de Araçatuba**, p. 67–72, 2011.

FIORELLINI, J. P.; KIM, D. M.; ISHIKAWA, S. O. A gengiva. In: NEWMANN, M. G.; TAKEI, H. H.; KLOKKEVOLD, P. R.; CARRANZA, F.A. *Periodontia Clínica*. 10ªed. Rio de Janeiro: Elsevier, 2007. p.46-67.

FIORELLINI, J. P.; KIM, D. M.; ISHIKAWA, S. O. As estruturas de Suporte do Dente. In: NEWMANN, M. G.; TAKEI, H. H.; KLOKKEVOLD, P. R.; CARRANZA, F.A. *Periodontia Clínica*. 10ªed. Rio de Janeiro: Elsevier, 2007. p.68-92.

GARGIULO, A. W.; WENTZ, F. M.; ORBAN, B. Dimensions and Relations of the Dentogingival Junction in Humans. **Journal of Periodontology**, v. 32, n. 3, p. 261–267, 1 jul. 1961.

GKANTIDIS, N.; CHRISTOU, P.; TOPOUZELIS, N. The Orthodontic–periodontic Interrelationship in Integrated Treatment Challenges: A Systematic Review. **Journal of Oral Rehabilitation**, v. 37, n. 5, p. 377–390, 1 maio 2010.

GOMES, L. G.; TUMA, C. E. de S. N.; BRONZI, E. S.; PEREIRA, G. O. F. Tratamento Ortodôntico de Pacientes Adultos com Periodonto Reduzido - cuidados e limitações. **Ortho Sci., Orthod. Sci. Pract.** v. 9, n. 33, p. 80-87, 2016.

GOMES, Z. M. R.; FELIPE, L. da S.; COURA, L. R.; MORAIS, A. M. D.; HONDA, R.; TIAGO, C. M. Inter-relação ortodontia e periodontia: revisão de literatura. **Journal of Orofacial Investigation**, v. 4, n. 1, p. 30–40, 29 mar. 2017.

GÓRSKA, R.; GREGOREK, H.; KOWALSKI, J.; LASKUS-PERENDYK, A.; SYCZEWSKA, M.; MADALIŃSKI, K. Relationship between Clinical Parameters and Cytokine Profiles in Inflamed Gingival Tissue and Serum Samples from Patients with Chronic Periodontitis. **Journal of Clinical Periodontology**, v. 30, n. 12, p. 1046–1052, 1 dez. 2003.

GUARDIA, J.; FERON, L.; MARCON, J.; BUTZE, J. P. Avaliação do nível de conhecimento sobre doenças periodontais dos pacientes em atendimento na clínica de periodontia do centro universitário da serra gaúcha (FSG). **Braz J Periodontol**, v. 2, n. 1. p. 23-26, mar. 2017.

GUIDA, B.; NASCIBEN, M.; CARVALHO, E.; RIBEIRO, É. D. P. Recobrimento radicular de recessões gengivais associadas a lesões cervicais não cariosas – revisão da literatura. **Periodontia**, p. 14–21, 2010.

GYAWALI, R.; BHATTARAI, B. Orthodontic Management in Aggressive Periodontitis. **International Scholarly Research Notices**, v. 2017, p. e8098154, 16 fev. 2017.

JUNIOR, F.; DEROCY, C.; REIS, M. M. G. da C.; BARBOZA, E. dos S. P. Recuperação do espaço biológico: uma discussão das medidas utilizadas nas cirurgias de aumento de coroa clínica com osteotomia. **RGO.Revista Gaúcha de Odontologia (Online)**, v. 61, p. 519–522, dez. 2013.

KINA, J. R.; SUZUKI, T. Y. U.; KINA, E. F. U.; KINA, M.; KINA, J. Tratamento de recessão gengival unitária. **ARCHIVES OF HEALTH INVESTIGATION**, v. 4, n. 6, 31 jan. 2016. Disponível em: <<http://www.archhealthinvestigation.com.br/ArcHI/article/view/1289>>. Acesso em: 11 maio. 2017.

KIRSCHNECK, C.; FANGHÄNEL, J.; WAHLMANN, U.; WOLF, M.; ROLDÁN, J. C.; PROFF, P. Interactive effects of periodontitis and orthodontic tooth movement on dental root resorption, tooth movement velocity and alveolar bone loss in a rat model. **Annals of Anatomy - Anatomischer Anzeiger**, v. 210, p. 32–43, mar. 2017.

KOVALIK, A. C.; SANTOS, F. A. dos; PILATTI, G. L.; BONAFÉ, E. T. R. Papila interdental: previsibilidade das técnicas reconstrutivas. **Periodontia**, v. 21, n. 3, p. 22–32, 2011.

KRISHNAN, V.; DAVIDOVITCH, Z. Cellular, molecular, and tissue-level reactions to orthodontic force. **American Journal of Orthodontics and Dentofacial Orthopedics**, v. 129, n. 4, p. 469.e1-469.e32, abr. 2006.

KUMAR V; S. ANITHA; THOMAS CM. Reactive Repositioning of Pathologically Migrated Teeth Following Periodontal Therapy. **Quintessence international (Berlin, Germany : 1985)**, v. 40, n. 5, p. 355–358, maio 2009.

LEMOS, A. B. de A. A influência do morfotipo periodontal na presença da papila interdental. 121f. Dissertação (Mestrado) **Univ. Veiga de Almeida**. 2008

LINDHE, J.; KARRING, T.; ARAÚJO, M. Anatomia dos Tecidos Periodontais. In: LINDHE, J.; LANG, N. P.; KARRING, T. Tratado de Periodontia Clínica e Implantologia Oral. 5ªed. Rio de Janeiro: Guanabara Koogan, 2010. p. 3-47.

LÖE, H.; THEILADE, E.; JENSEN, S. B. Experimental Gingivitis in Man. **Journal of Periodontology**, v. 36, n. 3, p. 177–187, 1 maio 1965.

MAÇANEIRO, C. A. R.; DELMONEGO, A.; MARÍN, C.; BOTTAN, E. R. Nível de informação sobre doenças periodontais: relação com o grau de escolaridade. **Revista da Faculdade de Odontologia de Lins**, v. 25, n. 2, p. 11–18, 14 dez. 2015.

MAIA, L. P.; JR, N.; BELÉM, A.; SOUZA, S. L. S. de; PALIOTO, D. B.; TABA JR, M.; GRISI, M. F. de M. Ortodontia e periodontia - parte I: alterações periodontais após a instalação de aparelho ortodôntico. **Periodontia**, v. 21, n. 3, p. 40–45, 2011.

MENEZES, L. M. de; RIZZATTO, S. M. D.; BRAGA, P. C.; REGO, M. V. N. N. do F.; THIESEN, G. F. A inter-relação ortodontia/periodontia em pacientes adultos. **Ortodon. Gaúch**, v. 7, n. 1, p. 6–21, jun. 2003.

MILLER, P. Jr. A classification of marginal tissue recession. **Int J Periodontics Restorative Dent**.v, 5, p. 8 -13, 1984.

NARANJO, A. A.; TRIVIÑO, M. L.; JARAMILLO, A.; BETANCOURTH, M.; BOTERO, J. E. Changes in the subgingival microbiota and periodontal parameters before and 3 months after bracket placement. **American Journal of Orthodontics and Dentofacial Orthopedics**, v. 130, n. 3, p. 275.e17-275.e22, set. 2006.

NOGUEIRA, A.V.B. Efeito na movimentação ortodôntica na progressão da doença periodontal induzida em ratos. 94f. Dissertação (Mestrado). Universidade Estadual Paulista. Faculdade de Odontologia. Araraquara. 2010.

NOGUEIRA, A.V.B. Contribuição das forças biomecânicas na destruição periodontal. Estudos in vitro e in vivo. 128f. Tese (Doutorado). Universidade Estadual Paulista. Faculdade de Odontologia. Araraquara. 2014.

NUGALA B; KUMAR BS; SAHITYA S; KRISHNA PM. Biologic Width and Its Importance in Periodontal and Restorative Dentistry. **Journal of conservative dentistry : JCD**, v. 15, n. 1, p. 12–17, jan. 2012.

NUNES, I. M. B.; RAVELI, D. B.; BERNARDES, L. S.; SOUZA, L. R. B.; PIERI, L. V.; HENRIQUES, J. F. C.; HENRIQUES, R. P. Tratamentos Ortodôntico em pacientes adultos com periodonto de inserção reduzido: relato de caso. **Rev Clín Ortod Dental Press**. v. 10, n. 6. p. 40-45, dez2011/jan2012.

OH, S.-L. An interdisciplinary treatment to manage pathologic tooth migration: A clinical report. **The Journal of Prosthetic Dentistry**, v. 106, n. 3, p. 153–158, set. 2011.

O'MALLEY, L.; BONETTI, D. L.; ADAIR, P.; JERVØE-STORM, P.-M.; PRESHAW, P. M. Psychological interventions for improving adherence to oral hygiene instructions in adults with periodontal diseases. In: **Cochrane Database of Systematic Reviews**. [s.l.] John Wiley & Sons, Ltd, 2016.

ONG, M. M. A.; WANG, H.-L. Periodontic and orthodontic treatment in adults. **American Journal of Orthodontics and Dentofacial Orthopedics**, v. 122, n. 4, p. 420–428, out. 2002.

PERRY, D. A.; SCHMID, M. O.; TAKEI, H. H. Fase I da Terapia Periodontal. In: NEWMANN, M. G.; TAKEI, H. H.; KLOKKEVOLD, P. R.; CARRANZA, F.A. *Periodontia Clínica*. 10ªed. Rio de Janeiro: Elsevier, 2007. p.722-727.

PIAS, A. C.; AMBROSIO, A. R. Movimento ortodôntico intrusivo para reduzir defeitos infra-ósseos em pacientes periodontais. **RGO (Porto Alegre)**, v. 56, n. 2, p. 181–188, jun. 2008.

PROFFIT, W. R. As Bases Biológicas da Terapia Ortodôntica. In: PROFFIT, W.R.; FIELDS JR, H. W.; SARVER, D. M. *Ortodontia Contemporânea*. 4ªed. Rio de Janeiro: Elsevier, 2007. p.307-332.

RANA, T. K.; PHOGAT, M.; SHARMA, T.; PRASAD, N.; SINGH, S. Management of Gingival Recession Associated with Orthodontic Treatment: A Case Report. **Journal of Clinical and Diagnostic Research : JCDR**, v. 8, n. 7, p. ZD05-ZD07, jul. 2014.

RE, S.; CORRENTE, G.; ABUNDO, R.; CARDAROPOLI, D. Orthodontic Treatment in Periodontally Compromised Patients: 12-Year Report. **The International Journal of Periodontics & Restorative Dentistry**, v. 20, n. 1, p. 31–39, fev. 2000.

RE, S.; CORRENTE, G.; ABUNDO, R.; CARDAROPOLI, D. The Use of Orthodontic Intrusive Movement to Reduce Infrabony Pockets in Adult Periodontal Patients: A Case Report. **The International Journal of Periodontics & Restorative Dentistry**, v. 22, n. 4, p. 365–371, ago. 2002.

REN, Y.; VISSINK, A. Cytokines in Crevicular Fluid and Orthodontic Tooth Movement. **European Journal of Oral Sciences**, v. 116, n. 2, p. 89–97, 1 abr. 2008.

RIBEIRO, G. L. U.; BRUNETTO, M.; MEDEIROS, C. C.; DERECH, C. D´A.; LOCKS, A. Considerações sobre recessão gengival e sua resolução através da Ortodontia e Periodontia. **Ortho Sci., Orthod. Sci. Pract.** v.8, n. 31, p. 415-421, 2015.

RISTIC, M.; VLAHOVIC SVABIC, M.; SASIC, M.; ZELIC, O. Clinical and Microbiological Effects of Fixed Orthodontic Appliances on Periodontal Tissues in Adolescents. **Orthodontics & Craniofacial Research**, v. 10, n. 4, p. 187–195, nov. 2007.

ROHATGI, S.; NARULA, S. C.; SHARMA, R. K.; TEWARI, S.; BANSAL, P. A Study on Clinical Attachment Loss and Gingival Inflammation as Etiologic Factors in

Pathologic Tooth Migration. **Nigerian Journal of Clinical Practice**, v. 14, n. 4, p. 449–453, dez. 2011.

SALLUM, E. J.; NOUER, D. F.; KLEIN, M. I.; GONÇALVES, R. B.; MACHION, L.; WILSON SALLUM, A.; SALLUM, E. A. Clinical and microbiologic changes after removal of orthodontic appliances. **American Journal of Orthodontics and Dentofacial Orthopedics**, v. 126, n. 3, p. 363–366, set. 2004.

SANDERS, N. L. EVIDENCE-BASED CARE IN ORTHODONTICS AND PERIODONTICS: A REVIEW OF THE LITERATURE. **The Journal of the American Dental Association**, v. 130, n. 4, p. 521–527, 1 abr. 1999.

SILVA, N.; ABUSLEME, L.; BRAVO, D.; DUTZAN, N.; GARCIA-SESNICH, J.; VERNAL, R.; HERNÁNDEZ, M.; GAMONAL, J.; SILVA, N.; ABUSLEME, L.; BRAVO, D.; DUTZAN, N.; GARCIA-SESNICH, J.; VERNAL, R.; HERNÁNDEZ, M.; GAMONAL, J. Host response mechanisms in periodontal diseases. **Journal of Applied Oral Science**, v. 23, n. 3, p. 329–355, jun. 2015.

SILVA, E. da., PONCETTI, J. C. Reconstrução da papila interdental. **Revista Uningá**. V.51, p.102-107, 2017

SILVEIRA, D.; ARAÚJO, T.; SALOMÃO, M.; NASCIMENTO, I.; FRANCO, F. Alterações periodontais durante a movimentação dentária induzida em ratos. **Rev. odonto ciênc**, v. 21, n. 54, p. 332–337, dez. 2006.

VALARELLI, F. P.; MELO, G. A. R. S. A. de; SILVA, C. C. da; FREITAS, K. M. S. de; CANÇADO, R. H. Tratamento ortodôntico de paciente com periodonto severamente comprometido. **Rev. clín. ortodon. Dental Press**, v. 13, n. 1, p. 39–49, mar. 2014.

VIEGAS, S. Repercussões do tratamento ortodôntico no periodonto. 2013. 48f. Dissertação (Mestrado). Universidade de Lisboa. Faculdade de Medicina Dentária. 2013.

VINOD, K.; REDDY, Y. G.; REDDY, V. P.; NANDAN, H.; SHARMA, M. Orthodontic-Periodontics Interdisciplinary Approach. **Journal of Indian Society of Periodontology**, v. 16, n. 1, p. 11, 1 jan. 2012.

WENNSTRÖM, J. L.; STOKLAND, B. L.; NYMAN, S.; THILANDER, B. Periodontal Tissue Response to Orthodontic Movement of Teeth with Infrabony Pockets. **American Journal of Orthodontics and Dentofacial Orthopedics: Official Publication of the American Association of Orthodontists, Its Constituent Societies, and the American Board of Orthodontics**, v. 103, n. 4, p. 313–319, abr. 1993.

ZACHRISSON, B. U. Movimentos Ortodônticos em Pacientes com Problemas Periodontais. In: LINDHE, J.; LANG, N. P.; KARRING, T. Tratado de Periodontia Clínica e Implantologia Oral. 5ªed. Rio de Janeiro: Guanabara Koogan; 2010. p. 1193 – 1229.