



UNIVERSIDADE FEDERAL DA PARAÍBA
CAMPUS II – AREIA-PB
CENTRO DE CIÊNCIAS AGRÁRIAS
CURSO DE BACHARELADO EM MEDICINA VETERINÁRIA

JOÃO MARCELO FERREIRA HIPÓLITO

LACERAÇÃO PERINEAL DE TERCEIRO GRAU EM ÉGUA

AREIA

2019

JOÃO MARCELO FERREIRA HIPÓLITO

Laceração perineal de terceiro grau em égua

Trabalho de Conclusão de Curso apresentado como requisito parcial à obtenção do título de Bacharel em Medicina Veterinária pela Universidade Federal da Paraíba.

Orientadora: Profa. Dra. Isabella de Oliveira Barros

AREIA

2019

**Catálogo na publicação
Seção de Catalogação e Classificação**

H6351 Hipolito, Joao Marcelo Ferreira.

Laceração Perineal De Terceiro Grau Em Égua /
Joao
Marcelo Ferreira Hipolito. - Areia, 2019.
40 f. : il.

Orientação: Isabella de Oliveira Barros.
Monografia (Graduação) - UFPB/CCA.

1. laceração perineal, medicina equina,
cirurgia. I.
Barros, Isabella de Oliveira. II. Título.

UFPB/CCA-AREIA


JOÃO MARCELO FERREIRA HIPÓLITO

LACERAÇÃO PERINEAL DE TERCEIRO GRAU EM ÉGUA


Trabalho de Conclusão de Curso apresentado
como requisito parcial à obtenção do título de
Bacharel em Medicina Veterinária pela
Universidade Federal da Paraíba.

Aprovado em: 05/06/19.


BANCA EXAMINADORA



Prof(a). Dr^a. Isabella de Oliveira Barros (Orientador)
Universidade Federal da Paraíba (UFPB)



Dr. Ruy Brayner Oliveira Filho
Universidade Federal da Paraíba (UFPB)



MV Igor Mariz Dantas

AGRADECIMENTOS

A Deus que me ajudou a chegar até aqui apesar das adversidades e acreditar que tudo é possível de mudança só basta acreditarmos em nós mesmos.

Aos meus pais, minha mãe Maria de Lourdes Ferreira Hipólito que sempre me apoiou em todos os momentos bons e ruins da minha vida e meu pai Marcelo Assis Hipólito de Carvalho que sempre me incentivou e me fez sempre acreditar no meu potencial.

À toda minha família por ser tão especial em minha vida e sempre estarem presente, vocês me mostram o verdadeiro sentido da palavra família.

A minha noiva Cibely Cristina Nunes de Medeiros, companheira de todos os dias e que sempre me incentivou a persistir nos estudos.

À minha orientadora Profa. Dra. Isabella de Oliveira Barros pelos ensinamentos e apoio. A você toda a minha admiração por toda a sua força e determinação. Sinto-me privilegiado de poder conviver com você e ser seu orientado.

A esta universidade e seu corpo docente, pelo grande ensinamento ao longo desses anos. Aos professores do Curso da UFPB que nos ensinam da melhor forma o caminho a ser trilhado sempre nos mostrando o potencial escondido em cada um de nós.

Ao médico veterinário Igor Mariz Dantas pelo seu empenho e disponibilidade em passar um pouco do seu conhecimento. Aos residentes da clínica de grandes animais Walter Pequeno e Marcelo Laurentino pela paciência e ensinamentos transmitidos. Aos meus queridos colegas de curso, obrigado pelos momentos de amizade, alegria e conversa ao longo dos anos, saibam que eu vou carregar nossas recordações para sempre.

RESUMO

As lacerações perineais são injúrias que acometem o sistema reprodutor das fêmeas de diversas espécies, tendo considerável importância na equinocultura e medicina equina. Podem ser classificadas como lacerações de primeiro, segundo e terceiro grau, dependendo da gravidade do dano tecidual e extensão da lesão. Existem diversos fatores que podem ser determinantes ou que influenciam diretamente a sua ocorrência, dentre eles, podemos citar os quadros de distocias, partos em éguas primíparas, potros desproporcionalmente grandes e cruzamentos entre éguas de porte pequeno quando comparadas ao garanhão. O diagnóstico é realizado através da inspeção da região perineal com auxílio de uma avaliação ginecológica. O objetivo deste relato é descrever um caso de laceração perineal de terceiro grau, sendo considerados os mais agressivos e tendo como tratamento preconizado a realização de correção através de intervenções cirúrgicas, também são abordados pontos fundamentais como, protocolo anestésico, preparo cirúrgico e cuidados pós-operatórios.

Palavras-Chave: laceração perineal, medicina equina, cirurgia.

ABSTRACT

Perineal lacerations are injuries that affect the reproductive system of females of different species, having considerable importance in echinoculture and equine medicine. They can be classified as first, second and third degree lacerations, depending on the severity of the tissue damage and extent of the lesion. There are several factors that can be determinant or that directly influence its occurrence, among them we can mention the pictures of dystocias, births in primiparous mares, disproportionately large foals and crosses between mares of small size when compared to the stallion. The diagnosis is made through the inspection of the perineal region with the aid of a gynecological evaluation. The objective of this report is to describe a case of third degree perineal laceration, being considered the most aggressive and having as a recommended treatment the correction through surgical interventions, fundamental issues such as anesthetic protocol, surgical preparation and post- operative.

Key words: perineal laceration, equine medicine, surgery.

LISTA DE ILUSTRAÇÕES

- Figura 1.** Ilustração dorsal e lateral do sistema reprodutivo das éguas. Fonte: Quaresma, (2017).....10
- Figura 2.** Esquema da apresentação anatômica da vulva nas éguas (índice de Caslick). Onde (A), (B) e (C) represam respectivamente os tipos I, II, III do índice de Caslick relacionado a necessidade de correção (vulvoplastia). Fonte: LOPES, (2013).....12
- Figura 3.** Esquema da linha de incisão, resultando na separação das mucosas e submucosas da vagina e do reto. Fonte: Turner; McIlwraith (1989).....20
- Figura 4.** Ilustração da sutura de Donatti, expondo os pontos de fixação nas mucosas. Fonte: Trotter, (1992).....21
- Figura 5.** Imagem de como se encontrava a laceração dias antes da correção. Fonte: Clinica de Grandes Animais.....23
- Figura 6.** Fio multifilamento de Titanium utilizado na sutura. Disponível em: www.albatrozfishing.com.....25
- Figura 7.** Região perineal aproximadamente 48 horas após o procedimento da correção. Onde se pode notar a presença secreção de aspecto sanguinolento. Fonte: arquivo pessoal.....26

LISTA DE ABREVIATURAS E SIGLAS

Bpm: Batimentos por minuto;

Im: Intramuscular;

Iv: Intravenoso;

Kg: Quilograma;

mg: Miligrama;

ml: mililitro;

Mrpm: Movimentos respiratórios por minutos;

UFPB: Universidade Federal da Paraíba;

UI: Unidade internacional;

µg: Microgramas;

% : Porcentagem.

SUMÁRIO

1. INTRODUÇÃO	09
2. REVISÃO DE LITERATURA	10
2.1. Anatomia do Sistema Reprodutor.....	10
2.2. Importância na Medicina Equina.....	12
2.3. Etiologia.....	13
2.4. Classificação.....	14
2.5. Sinais Clínicos.....	16
2.6. Diagnóstico.....	16
2.7. Preparo Cirúrgico e anestesia.....	17
2.8. Tratamento.....	19
2.9. Pós-operatório.....	22
3. RELATO DE CASO	23
3.1. Identificação, Exame Físico e Diagnóstico.....	23
3.2. Procedimento Cirúrgico.....	24
3.3. Pós-operatório.....	25
4. DISCUSSÃO	27
5. CONCLUSÃO	32
REFERÊNCIAS	33

1. INTRODUÇÃO

Uma das mais importantes patologias ligadas ao sistema reprodutor das éguas são as lacerações perineais (ARTHUR, 1996). São caracterizadas por lesões na via fetal mole onde há a formação de uma ruptura tecidual de tamanho variado, podendo comprometer a fertilidade da fêmea independentemente de raça ou idade (TROTTER, 1992).

As lacerações perineais podem causar diversas consequências, como a perda da conformação e limites anatômicos da região, desvios de angulação vulvar e perineal (PRESTES; LOURENÇÃO, 2014), contúua aspiração de ar para a vagina (pneumovagina), podendo ocasionar acúmulo de urina cranialmente ao orifício uretral (urovagina), contaminação do lúmen vaginal por conteúdo fecal e assim ocasionando possíveis processos infecciosos do trato genital (ARTHUR, 1996).

As lacerações perineais são classificadas em primeiro, segundo e terceiro grau, de acordo com sua extensão, profundidade e grau de destruição tecidual (LAING et al.,1991). O tratamento para este tipo de lesão, que não é considerado de emergência, é realizado através de correção cirúrgica, indicada após a diminuição do edema e desinflamação dos tecidos atingidos (BROW; BERTONE, 2004).

Várias técnicas, com ou sem modificações, têm sido descritas, tendo como princípio básico a reconstrução de uma divisória entre o reto e o vestíbulo, resultando na restauração de um corpo perineal funcional (TROTTER, 1992). Desta forma objetivou-se com este trabalho descrever um caso de laceração perineal de terceiro grau em uma égua, visando ampliar os conhecimentos sobre esta enfermidade e o seu tratamento.

2. REVISÃO DE LITERATURA

2.1 Anatomia do sistema reprodutor

O sistema reprodutivo das fêmeas equinas segundo Amstutz *et al*, 2000 constitui-se por dois ovários, ovidutos, cornos e corpo uterino, cervix, vagina, vestibulo e vulva (figura 1). As estruturas internas são mantidas pelo ligamento largo: mesovário que sustenta o ovário; mesossalpinge que ancora o oviduto e o mesométrio que sustenta o útero. Nervos autônomos inervam o ovário, o oviduto e o útero, enquanto as fibras sensitivas e parassimpáticas do nervo pudendo inervam a vagina, vulva e clitóris (PRESTES, 2012).

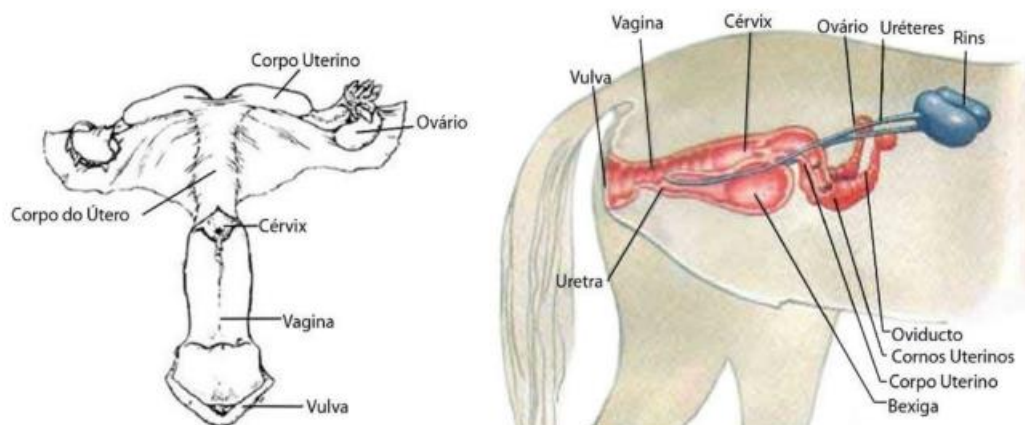


Figura1: Ilustração dorsal e lateral do sistema reprodutivo das éguas. Fonte: Quaresma, (2017).

A contaminação uterina devido às falhas das barreiras que protegem o ambiente uterino é uma das causas mais comuns de subfertilidade em éguas (HELD, 1997). Uma eficiente proteção do trato genital é de suma importância para prevenção de possíveis patologias a este sistema. São basicamente três estruturas que conferem esta proteção: a vulva, o vestibulo vaginal e a cérvix (DAVIES MOREL, 2003).

A vulva é a porção mais externa do sistema reprodutor da égua, que protege a entrada da vagina. A área perineal, juntamente com o músculo constritor dos lábios vulvares, compõe a barreira vulvar (DAVIES MOREL, 2003), onde pelo seu posicionamento e conformação normal, funciona como uma válvula de pressão que impede a comunicação do vestibulo com o meio externo (THOMASSIAN, 2005). Os lábios vulvares devem estar arranjados verticalmente com uma inclinação cranial de não mais que 10 graus na vertical. Aproximadamente um terço da abertura vulvar deve estar situada acima do arco isquiático da pélvis, para formar uma barreira eficiente. Mudanças na disposição desta barreira comprometem o seu efetivo funcionamento (TROEDSSON, 1997). Desta forma, tanto o ânus

como a vulva devem estar situados no mesmo plano, uma vez que uma vulva mais proeminente e um ânus mais retraído faz com que a égua esteja mais propensa a infecções ascendentes, resultantes de pneumovagina e de contaminação fecal (ROSE; HODGSON, 1993; BLANCHARD et al., 2003; SAMPER, 2009).

A barreira vestibular é formada pela apresentação natural das paredes da vagina posterior, a qual está localizada no assoalho do cinturão pélvico (DAVIES MOREL, 2003). A vagina possui uma grande capacidade de distender-se, sendo limitada apenas pela parede pélvica (THOMASSIAN, 2005). Embora extremamente elástico, normalmente o lúmen vaginal é colapsado dorsoventralmente, o que ajuda a tornar a barreira protetora mais eficiente. Aspiração de ar ou acúmulo de urina resultam em distensão do lúmen, predispondo a vaginite e endometrite crônica recorrente (TROEDSSON, 1997).

A cérvix situa-se na entrada do útero. É um esfíncter muscular de paredes apertadas e grossas, que atua como última estrutura protetora do sistema genital (DAVIES MOREL, 2003). Normalmente a cérvix permanece fechada por sua estrutura tecidual fibrosa e por um tampão mucoso, abrindo-se durante o cio e o parto (THOMASSIAN, 2005). A produção de muco em adição a contração das espessas camadas de músculos circulares, as quais são ricas em fibras elásticas, são responsáveis por “preencher” o lúmen durante o diestro e a prenhez (TROEDSSON, 1997). Perdas na integridade cervical não somente predis põe a uma infecção uterina, mas podem representar uma causa primária de infertilidade (HELD, 1997).

O períneo na égua é a região que corresponde ao anus, vulva e tecido adjacente abaixo da cauda. A normal disposição das estruturas que compõem o períneo previne entrada de ar e patógenos para o meio interno do trato genital. Esta região é de grande importância tendo em vista seu papel protetor, bem como por sua ligação com algumas formas de infertilidade (PASCOE, 2007).

A primeira referência da importância na conformação vulvar da égua em relação as infecções do trato genital e infertilidade data de 1937, por Caslick, estabeleceu que os lábios vulvares devem estar em uma posição vertical, onde a inclinação cranial máxima seja de 10° da vertical (TROEDSSON, 1997).

O índice de Caslick avalia a necessidade que determinada égua terá de efetuar uma vulvoplastia, multiplicando a angulação vulvar pelo comprimento da vulva que está acima da base da pélvicis. Esta classificação é dada em 3 grupos: Tipo I com pontuação inferior a 100 unidades considerada normal, sem necessidade de intervenção, Tipo II com pontuação compreendida entre 100 e 150 unidades, sendo o grupo intermédio que poderá ou não necessitar de intervenção e o Tipo III com pontuação acima de 150 unidades, sendo o

grupo mais aconselhado a realização de uma vulvoplastia (Figura 2). No grupo intermédio a decisão de efetuar ou não uma vulvoplastia será feita com base na junção de dados históricos reprodutivos da égua, a possível existência de traumatismos e o grau de angulação vulvar (DASCANIO, 2011).

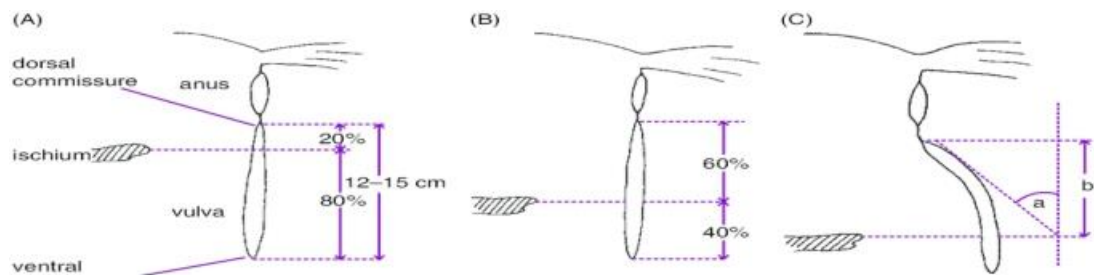


Figura 2. Esquema da apresentação anatômica da vulva nas éguas (índice de Caslick). Onde (A), (B) e (C) representam respectivamente os tipos I, II, III do índice de Caslick relacionado a necessidade de correção (vulvoplastia). Fonte: LOPES, (2013).

O plano anatômico desejável é aquele em que a vulva está posicionada verticalmente e onde mais de 80% da sua comissura (da comissura dorsal à ventral) situa-se abaixo do nível das tuberosidades isquiáticas. Variações tanto do comprimento abaixo do ísquio, quanto um aumento no ângulo de inclinação (ou a combinação de ambos) resulta numa tendência da vulva ser retraída cranialmente, aumentando as chances de aspiração de ar através da vagina (SOUZA, 2008).

2.2. Importância na medicina equina

Traumas no trato reprodutivo de éguas são comumente diagnosticado no pós parto, ruptura uterina, prolapso do útero, retenção placentária com potencial desenvolvimento de laminite, metrite séptica, laceração cervical, vaginal e da prega transversa do meato urinário externo, laceração perineal de primeiro, segundo e terceiro grau e fístula reto-vaginal (PRESTES; LOURENÇÃO, 2015).

As lacerações perineais, assim como as fístulas retovaginais, vêm se tornando uma grande preocupação para os criadores de cavalos, principalmente para aqueles que buscam um melhoramento genético do seu plantel, médicos veterinários também têm se deparado com tais lesões, que em muitas vezes chegam a comprometer a fertilidade desses animais (SAMPER, 2009). As lacerações perineais e fistulas retovaginais estão entre os traumas

cirúrgicos de maior ocorrência, podendo gerar complicações como pneumovagina e urovagina (RODRIGUEZ et al., 2015).

A infertilidade em éguas possui como uma das principais causas, as infecções uterinas, sendo, na maioria das vezes, ascendente do trato genital inferior. Uma das causas de infecção do trato genital em éguas é a pneumovagina, ocasionada pelo posicionamento incorreto da vulva em éguas com baixos escores de condição corporal, animais idosos e por traumatismos decorrentes do parto, sendo a correção cirúrgica uma importante ferramenta para resolução desta alteração (SOUZA, 2017). Segundo Guinther *et al.*, (1985) a perda de prenhez é um dos principais fatores relacionados à subfertilidade na espécie equina significativamente relacionadas à saúde do trato reprodutivo materno.

2.3. Etiologia

Existem várias causas que podem estar ligadas a esta patologia, porém algumas são descritas como as que mais influenciam a sua ocorrência. A maioria das lesões do trato reprodutivo dessas fêmeas, não dependem de raça e idade, porém existem diversos fatores que podem contribuir ou influenciar para sua ocorrência (TROTTER, 1992).

As distocias fetais estão entre as principais, pois as contrações presentes na fase expulsiva do parto da égua são de elevado vigor quando comparadas a outras espécies (LEBLANC, 2008). Éguas nervosas, auxílio inadequado ao parto, éguas primíparas, fetos grandes (NOGUEIRA, 2004), e lesões ocasionadas durante a penetração podem resultar em lacerações vaginais, cervicais e retais em determinadas raças e cruzamentos onde a variação de tamanho é muito grande, em que a fêmea é menor (IMMEGART; THRELFALL, 2000).

Também se apresentam como fatores predisponentes, animais com estreitamento vulvar congênito, fetos com os membros cruzados sobre a nuca (apresentação do potro), éguas que foram previamente submetidas a vulvoplastia e aqueles animais que já haviam apresentado laceração no parto anterior, pois é esperada ligeira estenose luminal devida a perda tecidual e retração cicatricial (STAINK ; GHELLER, 2000).

A utilização de potras na reprodução quando as mesmas não atingiram seu desenvolvimento completo, principalmente da pelve, não é indicada, pois predispõe a quadros de distocia. Uma égua primípara pode ter um esfíncter vestibulovaginal apertado que retarda o parto e predispõe a laceração e ruptura reto-vaginal. As anormalidades de postura são as causas fetais mais comuns para distocias. Devido o feto vivo desempenhar um papel ativo em seu posicionamento para a expulsão, os desvios do anormal sugerem um feto fraco, anormal ou morto (FILIPAKI, 2005).

Os potros normalmente nascem em posição anterior, dorso-sacral, longitudinal, com a cabeça e membros anteriores estendidos. A distocia pode resultar de qualquer desvio da apresentação normal. A falha na orientação reflexa do feto no canal de nascimento pode ser causada por um útero relativamente atônico ou um feto que não responda (FILIPAKI, 2005). O feto deve ser palpado pelo canal vaginal para determinar sua apresentação, posição, postura e viabilidade somente após a constatação de não laceração vulvar (IMMEGART; THRELFALL, 2000).

Casos de laceração podem ocorrer pela monta natural quando o pênis do macho exceder o espaço expansível da vagina e assim lacerar a parede vaginal cranial ou a cévice, podendo agravar-se em casos de lesões profundas. A penetração inadequada no reto pode resultar em lacerações da parede retal. Foi relatado que a penetração retal se associa ao uso de garanhões novatos e a palpação retal pré-cobertura. Deve-se suspeitar de laceração se o garanhão exibir sangue no pênis e a égua contiver sangue vindo do reto ou vulva após a monta (IMMEGART; THRELFALL, 2000).

2.4 Classificação

As lacerações da área perineal são divididas em categorias, que levam em consideração a extensão da laceração em relação ao tecido envolvido (COLBERN et al., 1985). As lacerações que envolvem apenas a mucosa do vestíbulo e a pele da comissura dorsal vulvar enquadram-se como de primeiro grau (THOMASSIAN, 2005). Todavia, isto não implica que, por serem essas lacerações de menor gravidade, elas devam ser ignoradas e sim reparadas por meio cirúrgico após a eliminação da tumefação edematosa e cicatrização do tecido, para sucesso do tratamento (IMMEGART; THRELFALL, 2000).

As lacerações perineais de segundo grau são mais frequentes que as de terceiro grau e geram importantes transtornos nos índices reprodutivos das fêmeas (HENDRICKSON, 2007). Este tipo de lesão ocorre quando observa-se o envolvimento da camada mucosa do vestíbulo, submucosa, pele da comissura dorsal da vulva e músculos do períneo (THOMASSIAN, 2005). A laceração perineal de segundo grau é potencialmente grave porque existe maior probabilidade de contaminação uterina por conformação anormal do tecido nessa área. A égua também pode ficar predisposta a acumular urina, dependendo da localização e da extensão exatas da laceração. A correção cirúrgica dessas lacerações será necessária para uma égua atingir boa eficiência reprodutiva. Isto em geral se consegue após o edema ter cedido e a superfície estar recoberta por tecido de granulação na ausência de infecção (IMMEGART; THRELFALL, 2000).

Uma laceração perineal de terceiro grau provoca a ruptura do assoalho dorsal do vestibulo da vagina, assoalho ventral do reto, lábios vulvares e o esfíncter anal (THOMASSIAN, 2005). O defeito resultante de uma laceração perineal de terceiro grau, onde há uma ruptura da parede vestibular e às vezes vaginal, alteração do corpo perineal, esfíncter anal e parede retal, leva a uma abertura comum entre o reto e o vestibulo. Requer correção cirúrgica para evitar vaginite, cervicite e endometrite que levam à infertilidade. A principal preocupação é a perda da conformação vulvar e vestibular funcional que leva à infertilidade por endometrite. Portanto, a reconstrução do terceiro grau de laceração perineal é necessária para devolver à égua a saúde reprodutiva e que ela possa retornar às suas atividades reprodutivas. (TURNER; MCLLWRAITH, 1989; MOSBAH, 2012; ANAND; SINGH, 2015).

As lacerações podem também ser superficiais ou profundas, pontuais ou lineares, contidas ou extensas, potencialmente ocorrem em qualquer segmento da via fetal mole, que corresponda aos cornos e corpo uterino, cérvix, vagina, vestibulo e complexo contíguo vulva/períneo. Os acidentes superficiais não são facilmente identificados, principalmente os com sede no útero, sendo que, por serem superficiais, quando o útero regride no puerpério as lesões também regridem. Já as lesões profundas são altamente comprometedoras da integridade física e viabilidade reprodutiva da égua em virtude da hemorragia, formação de aderência do útero aos órgãos adjacentes e peritonite. Geralmente são agravados por infecções secundárias principalmente quando mal intervinda, evoluindo para quadros infecciosos que comprometem a fertilidade da égua (PRESTE; LOURENÇÃO, 2015).

Em algumas situações, as rupturas são localizadas, caracterizando a fístula reto-vaginal, constituindo em orifício de diâmetro variável, comunicando os dois trajetos anatômicos. As distocias de origem fetal ou o movimento brusco dos membros no canal do parto são os responsáveis por estas lesões (LEBLANC et al., 1992; PRESTES, 2006). Segundo Gheller, (2001) a fístula retovestibular pode ser tratada através de sua transformação em uma laceração perineal de grau III. Outro método descrito para o reparo cirúrgico direto de fístulas retovestibulares em éguas se acontece por meio da vulva e do esfíncter anal intacto. Para a abertura do esfíncter anal e da vulva foi utilizado um afastador de Balfour. A síntese foi realizada em três camadas: a primeira correspondendo a submucosa retal, a fáscia perineal e a submucosa vestibular, a segunda a mucosa retal, com acesso pelo esfíncter anal, e a terceira a submucosa vestibular com acesso via vaginal (ADAMS et al., 1996).

2.5 Sinais clínicos

As lacerações perineais tem como resultado a perda dos limites anatômicos e uma abertura comum entre o vestíbulo e o reto. Sua ocorrência está entre os principais traumas cirúrgicos encontrados, podendo gerar complicações como pneumovagina e urovagina (RODRIGUEZ et al., 2015). Nos casos mais graves pode levar até a morte do animal (PAPA et al., 1992).

Quando ocorre completa ruptura do períneo, os sinais clínicos são bem definidos e evidentes. O primeiro a ser observado é a hemorragia, em maior ou menor intensidade dependendo do grau de laceração e do tempo transcorrido (STAINKI, 2000). Quanto maior a lesão e maior quantidade de tecido envolvido maior a perda de sangue. O grau de contaminação também aumenta de acordo com a quantidade de tecido lesionado e tempo transcorrido da injúria. É comum a presença de fezes na vulva, vestíbulo ou vagina nas lacerações de 2^a e 3^a grau, seguindo-se de vaginite, cervicite e endometrite o que contribui para os altos índices de infertilidade (DESJARDINS, et al., 1993).

Em lesões mais antigas ocorrem infecções, com edema e supuração, acompanhada de necrose tecidual (STAINK, 2000). A intensidade hemorrágica juntamente com a comunicação reto-vaginal, pode ocasionar desde uma metrite causando perda da fertilidade como também ocasionar a morte do animal (O'RIELLY et al., 1998).

2.6 Diagnóstico

Ao examinar o sistema reprodutivo da égua, devemos considerar diversos parâmetros, sendo que dois fatores são determinantes nesta avaliação, que são o histórico do paciente e os achados clínicos (ROSE; HODGSON, 1993).

O histórico da égua é sempre um dos aspectos principais aos quais os Médicos Veterinários dão relevância, sendo o histórico reprodutivo “peça chave”. No entanto existem diversos outros fatores que podem ser importantes relativamente à aptidão reprodutiva da égua, desde o, histórico médicos progressos e sanitários, até mesmo o próprio manejo dietético da égua (ROSE; HODGSON, 1993; SAMPER, 2009).

Para o diagnóstico deve-se realizar a inspeção da região, sendo fácil de ser estabelecido e relacionando-se na maioria das vezes ao parto (O'RIELLY et al., 1998). Podendo ser realizado através de uma vaginoscopia, complementado com o toque digital, sentindo-se, ao percorrer o contorno do anel (nos casos de avaliação da cévice), uma descontinuidade tecidual (HENDRICKSON, 2010).

Os lábios da vulva devem ser examinados à procura de quaisquer sinais de lacerações ou da cirurgia de Caslick realizada anteriormente (procedimento através do qual o Médico Veterinário sutura a parte superior dos lábios vulvares, juntando-os para prevenir contaminação vulvar e posteriores infecções). Assim, tanto o ânus como a vulva devem estar situados no mesmo plano, uma vez que uma vulva mais proeminente e/ou um ânus mais afundado faz com que a égua esteja mais propensa a patologia infecciosas do trato reprodutivo (ROSE; HODGSON, 1993; BLANCHARD et al., 2003; SAMPER, 2009).

A vagina é examinada num local abrigado da luz solar direta, com a utilização de um espelho vaginal. Aderências parciais ou totais da parede tubular são passíveis de serem registradas, especialmente nos animais não submetidos a exame ginecológico condizente após o parto laborioso (PRESTES; LOURENÇÃO, 2015). Caso o espelho deslize facilmente para a vagina anterior, isso significa que a integridade do selo vestibulo-vaginal (a segunda barreira anatômica contra infecções ascendentes) foi perdida. Assim que o espelho penetra na vagina anterior, é possível visualizar qualquer descarga purulenta que possa existir, lesão cervical, ou sedimento urinário. (ROSE; HODGSON, 1993; BLANCHARD et al., 2003; SAMPER, 2009).

A inspeção da cérvix tem de ser feita rapidamente após a inserção do espelho, no sentido de avaliação da cor, pois assim que o ar entra em contacto com os tecidos, estes mudam rapidamente de coração. Através da vaginoscopia podemos também detectar fístulas reto-vaginais, hímen persistente e vaginite necrótica. Neste caso, será possível observar, ao exame com espelho, paredes vaginais com uma coração preta acinzentada, necróticas ou granulomatosas e quando a passagem do espelho houver ána vagina um odor desagradável (ROSE; HODGSON, 1993; BLANCHARD et al., 2003; SAMPER, 2009).

2.7 Preparo cirúrgico e anestesia

Mudanças na dieta devem ser estabelecidas bem antes da data da cirurgia, para que a égua esteja bem adaptada à mesma. Fezes moles sem excessivo conteúdo líquido são de grande importância, pois fezes muito secas irritam o sítio cirúrgico provocando constipação (COLBERN et al., 1985), e ainda podem provocar falha na linha de sutura (PRESTES; LOURENÇÃO, 2015). É indicado na dieta, feno nos três dias anteriores à cirurgia e jejum na véspera (TURNER, 1989).

Um eficiente método para conseguir fezes amolecidas é colocar a égua em pasto de gramíneas. Isto em geral é adequado para amolecer as fezes para a cirurgia. Outros métodos amolecedores de fezes como os farelos, utilização de óleo mineral e sulfato de magnésio,

podem ser bem sucedidos, mas não se encontrou evidência de que sejam superiores ao pasto verde com elevado teor de umidade (IMMEGART; THRELFALL, 2000). Outra alternativa seria adicionar cerca de 20 gramas de semente de linhaça a ração do paciente (THOMASSIAN, 2005).

A égua é colocada no tronco de contenção, sendo sua área epidural tricotomizada e escovada, logo em seguida a anestesia epidural é realizada. O método mais comum de anestesia epidural, se inicia com a infusão de 1 ml de anestésico local através de uma agulha de calibre 25 via subcutânea acima da primeira articulação sacro coccígeas (geralmente C1 e C2) em seguida, uma agulha de calibre 18 é introduzida 45 ° em relação à pele (MCKINNON; VASEY, 2007; MCKINNON; JALIM, 2011). A realização de anestesia epidural pode ser extremamente eficiente, no entanto, podem ocorrer variações na resposta, devido susceptibilidade individual e ao tempo de anestesia adequada não ser ocasionalmente obtido, tornando menos compensador que a tranquilização e infiltração local para alguns procedimentos (BLANCHARD et al., 2011; MCKINNON; JALIM, 2011).

A constatação que o fluido foi aspirado para dentro da agulha indica o correto posicionamento, então a quantidade apropriada de solução é injetada lentamente no espaço epidural, a facilidade na administração garante que a ponta da agulha ainda está no local correto (MCKINNON; VASEY, 2007; MCKINNON; JALIM, 2011).

Os protocolos de sedação e analgesia são comumente realizados com uma combinação de Cloridrato de Detomidina (0,02 mg / kg de peso corporal, intravenoso) e Tartarato de Butorfanol (0,005 - 0,01 mg / kg de peso corporal, endovenoso). Cirurgias mais longas podem necessitar do uso repetido de baixas doses de xilazina intravenosa (INOUE; SEKIGUCHI, 2017; MCKINNON; JALIM, 2011).

A cauda da égua deve ser envolvida por bandagem, as fezes retiradas e um tampão de gaze introduzido no reto, posteriormente a região perineal é lavada com soluções iodadas e soro fisiológico (BELKNAP; NICKELS, 1992; ADAMS et al., 1996).

A cauda então é presa ao tronco, acima da égua, por uma corda para ajudar a manter o equilíbrio e o peso da égua durante a cirurgia, e não dificultar o campo cirúrgico. As éguas podem ser sedadas ou tranquilizadas com o agente de escolha. Em geral costuma-se utilizar meleato de acepromazina combinado com xilazina, tartarato de butorfanol ou morfina (IMMEGART; THRELFALL, 2000). Cloridrato de lidocaína a 2% na genitália externa fazendo botões anestésicos e retirando em cordão em torno da área afetada para conseguir uma maior dessensibilização da região abordada (BRANDTNER et al., 2013).

2.8 Tratamento

Casos de lacerações de primeiro e segundo grau podem ser tratados com antissépticos locais e pomadas emolientes. Os antibióticos sistêmicos estão indicados em casos de vaginite necrótica. As indicações para a cirurgia são com a finalidade de extração de gordura perivaginal necrótica e a correção da máoclusão dos lábios vulvares, mediante episioplastia (LAING et al., 1991). A correção deste tipo de lesão tem como princípios básicos a remoção de parte das bordas cicatrizadas assim reavivando as mesmas, em seguida realiza-se a técnica de Caslick para finalizar a correção (IMMEGART; THRELFALL, 2000).

As lacerações de terceiro grau, por se tratarem de lesões graves, preocupam os técnicos e criadores principalmente pelo aspecto da ferida. Se o acidente for constatado imediatamente após o parto, muitos médicos veterinários optam pela sutura reconstitutiva imediata (PRESTES; LOURENÇÃO, 2015). Nestes tipos de lesões preconiza-se intervenção em até 6 horas de sua ocorrência para que suas chances de resolução aumentem, do contrário trata-se a ferida por segunda intenção e logo após a diminuição do edema e cicatrização da região (de 30 a 45 dias) ser realiza a correção cirúrgica (THOMASSIAN, 2005).

Os primeiros relatos de procedimentos para correção de fístulas retovaginais e lacerações perineais completas datam de 1908, quando Flemming utilizou fio de metal, seda e catagute para aproximar as bordas da ferida, sendo que em 1917, foi proposta a abertura do esfíncter anal para facilitar o acesso operatório e em 1927-1928, foi proposta a técnica baseada em quatro princípios: mínima tensão da linha de sutura, máximo contato das bordas da ferida, material resistente para a sutura e redução do conteúdo do reto (PRESTES; LOURENÇÃO, 2015). Goetze em 1929 foi o primeiro a descrever um reparo cirúrgico de laceração perineal de terceiro grau em égua. Aanes em 1964 desenvolveu o reparo feito em dois estágios com completa cicatrização entre a primeira e segunda intervenção. Os métodos mais comumente usados são os reparos em dois estágios e o reparo em um estágio. Na técnica dos dois estágios, o primeiro envolve a reconstrução da delimitação reto-vestibular, mas sem o fechamento da região perineal. A técnica é concluída 3 a 4 semanas após, através do reparo do periné (STAINKI; GHELLER, 2001).

No método da reconstituição em dois estágios a dissecação inicia-se profundamente em um plano caudal à divisória reto-vestibular existente, continuando ao longo da parede lateral do vestíbulo, seguindo a linha que separa o reto do vestíbulo. A dissecação (que se aprofunda pelos tecidos submucosos) continua lateralmente até a pele perineal. A dissecação lateral percorre até que os flaps teciduais possam ser levados ao ponto médio vaginal sob a

menor tensão possível. A sutura inicial é tipo Cushing contínuo (não contaminante) com material de sutura absorvível número 0 ou 1 que inverte a mucosa para o vestibulo. Esta linha de sutura é temporariamente interrompida para permitir suficiente acesso para a segunda camada de sutura. A segunda camada de sutura, tipo interrompida simples, é fundamental para aproximação tecidual, disposta dorsalmente à primeira, passando através da submucosa retal, tecido perivaginal e submucosa vaginal, usando-se material de sutura absorvível número 2. A cicatrização ocorre em um período de 3 a 4 semanas, quando então realiza-se o segundo estágio de reparo (STAINKI; GHELLER, 2000).

O segundo estágio consiste da remoção do epitélio da superfície triangular remanescente da região perineal e aposição destes tecidos na linha média. Nenhuma tentativa deve ser feita para isolar e suturar independentemente os músculos do esfíncter anal, pois a aproximação dos tecidos da região perineal restaura suficientemente a função do esfíncter (COLBERN et al., 1985; TURNER; MCILWRAITH, 1989; TROTTER, 1992).

Segundo Belknap e Nickels, (1992), Trotter, (1992) na realização do reparo em um estágio ocorre a criação de duas divisões de tecido, formando assim um flape do tecido retal mais espesso e um flape vestibular mais delgado. A dissecação prossegue até ambos os flapes alcançarem a linha média com uma mínima tensão. Uma incapacidade em aliviar suficientemente a tensão sobre a linha de sutura é considerada a razão mais comum para o insucesso no reparo.

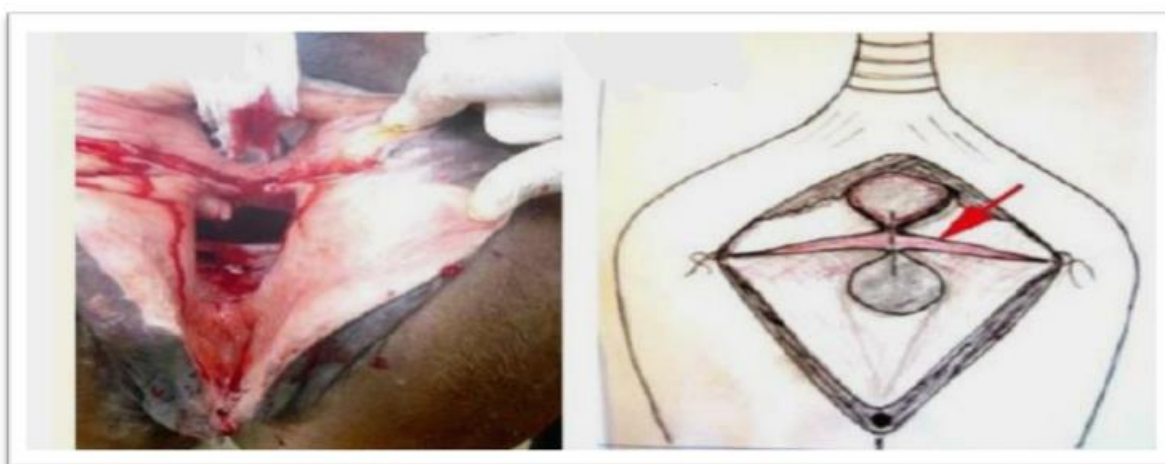

Figura 3: Esquema da linha de incisão, resultando na separação das mucosas e submucosas da vagina e do reto. Fonte: Turner; McIlwraith, (1989).

A realização da sutura do tipo Donatti com seis locais de apreensão, tendo-se o cuidado de não atingir a mucosa retal, com os nós permanecendo na luz vestibular. O material de sutura utilizado é um monofilamento não absorvível número 2 ou 3. Para os pontos

utilizasse uma agulha meio c ículo atravessando primeiramente o flape vestibular esquerdo, profundamente à margem incisada, após a submucosa do flape retal esquerdo, a submucosa do flape retal direito, emergindo no vestibulo através do flape vestibular direito, retorna pela mucosa do mesmo flape para atravessar o flape vestibular esquerdo no sentido submucosa - mucosa. Quando apertada, esta sutura promove uma aposição da mucosa retal e uma eversão da mucosa vestibular. Os fios de sutura são deixados longos para facilitar sua remoção em 12 a 14 dias. Se necessário pode-se concluir a síntese do corpo perineal com a técnica de Caslick (BELKNAP; NICKELS, 1992, TROTTER, 1992).

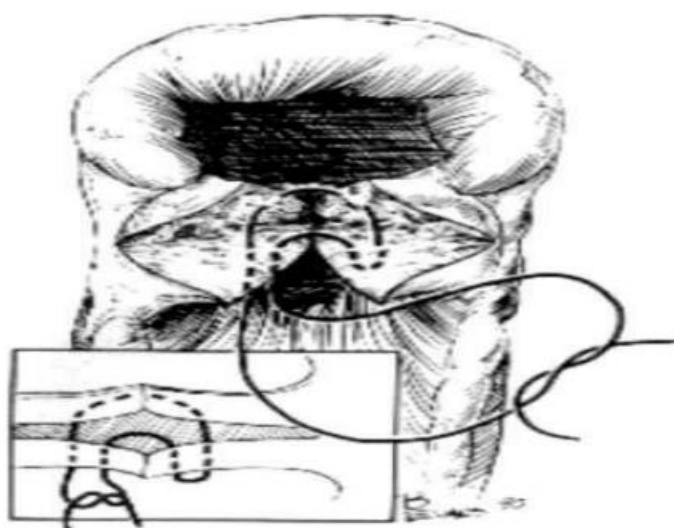

Figura 4: Ilustração da sutura de Donati, expondo os pontos de fixação nas mucosas. Fonte: Trotter, (1992).

Casos de fístula reto-vestibular podem ser tratadas através de sua transformação em uma laceração perineal de terceiro grau (COLBERN et al., 1985; TROTTER, 1992) com o seu reparo feito como anteriormente descrito, pelo vestibulo ou através da secção do corpo perineal (TROTTER, 1992).

Adams *et al*, (1996) descreveram um método para o reparo cirúrgico direto de fístulas reto-vestibulares em éguas através da vulva e do esfíncter anal intacto. Para a abertura do esfíncter anal e da vulva foi utilizado um afastador de Balfour. A síntese foi feita em três camadas: a primeira incorporando a submucosa retal, a fáscia perineal e a submucosa vestibular, a segunda a mucosa retal, com acesso pelo esfíncter anal, e a terceira a submucosa vestibular com acesso via vaginal.

2.9 Pós-operatório.

De acordo com Farias *et al* , (2009), após a cirurgia deve ser administrado por via intramuscular o soro antitetânico. Durante o pós-operatório é indicada limpeza diária da ferida com água e sabão, até a completa cicatrização e dieta a base de capim verde. As éguas podem constipar, evitando a defecação devido à dor associada ao trato reprodutivo caudal (MCKINNON; JALIM, 2011).

Por volta do terceiro dia após a cirurgia, indica-se a alimentação com fardo de alfafa pura e óleo mineral por 10 dias. A égua pode se alimentar imediatamente após a operação. Penicilina G procaína (20000 UI / kg duas vezes ao dia) e flunixin meglumina (1,1 mg / kg, intravenosa uma vez ao dia) devem ser administradas e continuadas por cinco e três dias após a cirurgia, respectivamente (TURNER; MCLLWRAITH, 1989; LEBLANC, 1999; WOODIE, 2012).

Tem sido demonstrado que a inflamação do endométrio diminui dentro de 2 semanas após o reparo. Tem sido observado que a fertilidade pós-operatória poderia ser melhorada e que 75% das éguas podem gestar um potro após a correção cirúrgica bem sucedida de uma laceração perineal de terceiro grau (HENDRICKSON, 2013; MCAULIFFE; SLOVIS, 2010).

As complicações pós-operatórias incluem: retenção de fezes devido à dor, deiscência da sutura por contaminação ou pressão da constipação, trombose com consequente necrose tecidual, prolapso retal, eversão da bexiga urinária e infertilidade. Esta última pode ser seqüela da contaminação uterina sofrida pela presença de fezes do momento do parto até a realização da cirurgia (COLBERN *et al.*, 1985; TURNER; McILWRAITH, 1989; TROTTER, 1992).

3. RELATO DE CASO

3.1. Identificação, exame físico e diagnóstico.

Um animal da espécie equina, da raça Quarto de Milha, fêmea, quatro anos de idade e pelagem alazã pesando 428 kg, foi atendida no Hospital Veterinário (Clínica de Grandes Animais) da Universidade Federal da Paraíba (UFPB), campus II, Areia-PB. A paciente foi encaminhada ao hospital veterinário para realização de uma avaliação ginecologia, visto que o proprietário se queixava de problemas ligados ao trato reprodutivo da égua. Na anamnese o proprietário relatou que há aproximadamente quatro meses a égua apresentou uma grave lesão na região do perineo em decorrência do parto, onde também foi informado que este seria o primeiro parto da paciente. Foi relatado ainda que a égua urinava e defecava sem dificuldade e que apresentava acúmulo de fezes na região do vestíbulo da vagina.

No exame físico geral o animal se mostrou alerta, em estação, com um bom estado nutricional (IV). A mucosa oral estava rósea, porém as mucosas oculares estavam congestionadas e com vasos episclerais ingurgitados. A temperatura retal mensurada foi de 37,3 °C, frequência respiratória de 12 mrpm e frequência cardíaca de 48 bpm. Na avaliação da pele e pelos foi observado presença de ectoparasitas (carrapatos).

Durante uma detalhada avaliação do sistema reprodutor da égua foi identificada comunicação entre o reto e a vagina. A extensão da comunicação que envolvia as mucosas, era de aproximadamente 10 centímetros. Foi possível observar ainda presença de urina com coloração levemente escurecida e presença fezes no vestíbulo da vagina. Diante disso o diagnóstico estabelecido foi de laceração perineal de terceiro grau, como podemos observar na seguinte ilustração (figura 5).

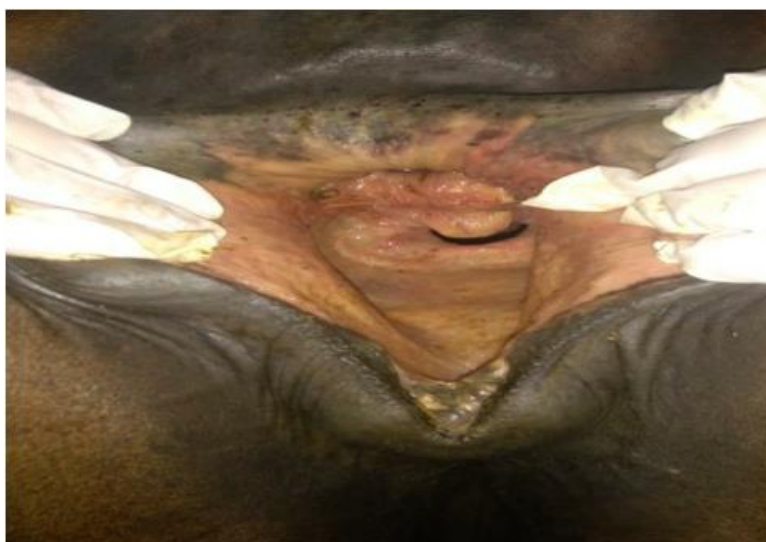


Figura 5: Imagem de como se encontrava a laceração dias antes da correção. Fonte: Clínica de Grandes Animais.

Após esta avaliação foi constatada a viabilidade cirúrgica e recomendado que a paciente permanecesse nas dependências do hospital veterinário para dar início a uma dieta com a finalidade de auxiliar o trans e pós-operatório. A dieta consistia no fornecimento de volumoso mais adequado, sendo caracterizado por uma forragem nova com alto teor de líquido e fibras de melhor qualidade, fornecida duas vezes ao dia (cerca de 20 kg cada), além disso, foi oferecida uma quantidade controlada de concentrado que consistia basicamente de farelo de trigo, correspondendo a 4 kg, também dividido em duas vezes.

3.2 Procedimento cirúrgico.

A cirurgia foi realizada no dia 12 de abril de 2018, com duração de duas horas e quarenta e oito minutos, o procedimento foi realizado com o animal em estação e em tronco de contenção. Anteriormente ao procedimento cirúrgico foi realizada limpeza da região vestibular com água corrente e logo após, antissepsia com PVPI degermante e clorexidina a 2%.

Para o protocolo anestésico foram utilizados um sedativo e um anestésico local, o sedativo de escolha foi a detomidina na dose de 20 µg/kg, administrada por via endovenosa (IV), com utilização da dose de 20 µ/kg (IV) caso necessária manutenção da sedação. O anestésico local utilizado foi a Lidocaína, totalizando um volume de 40 ml, administrado na região da cicatriz da laceração, local onde foi feita a incisão cirúrgica. O animal se mostrou estável durante todo o procedimento, com frequência respiratória em 18 mpm e frequência cardíaca se mantendo em 40 bpm.

A técnica cirúrgica abordada foi a técnica de Gotze modificada descrita originalmente por Gotze (1944). Foi optado pela realização do reparo em um estágio, desta forma, realizou-se apenas uma intervenção cirúrgica para correção. O procedimento iniciou-se com uma incisão utilizando o bisturi no local da cicatriz da laceração, dividindo o septo reto-vaginal ao meio, seguindo com a divisão do tecido com tesoura roma (a dissecação continuou até ambos os flaps alcançarem a linha média com uma mínima tensão), em seguida foi realizada a sutura de Donatti modificada para aproximação das “bordas” criadas pela divisão, desta forma refazendo o septo, com o cuidado dos nós permanecerem na luz vestibular e com os fios de sutura deixados longos para facilitar sua remoção bem como a observação da integridade dos pontos. O material de sutura utilizado foi um fio não absorvível, “TITANIUM” multifilamento, numeração 0.37 mm (figura 6).



Figura 6: Fio multifilamentar de titânio utilizado na cirurgia.

Disponível em: www.albatrozfishing.com

Ao término do procedimento de correção da laceração, visto que o animal ainda apresentava-se com uma boa sedação e anestesia local na região perineal, foi realizada uma vulvoplastia por meio da técnica de Calick, na tentativa de melhorar a conformação perineal e prevenir possível quadro de pneumovagina posteriormente. Próximo ao final do procedimento cirúrgico foi realizada a administração de soro antitetânico 5000 UI por via intramuscular (IM), antibióticoterapia com o uso da penicilina 20.000 UI/kg (IM) e analgesia com administração de Flunixin meglunina na dose de 1,1 mg/kg (IV).

3.3 Pós-operatório

Após a cirurgia o animal permaneceu internado por cerca de 28 dias com a finalidade de um adequado acompanhamento clínico e cuidados pós-operatórios. Foi realizado antibioticoterapia, com o uso da penicilina (dose de 20.000 UI/kg), totalizando cinco aplicações com intervalos de 48 horas, por via intramuscular. Foi administrado flunixin meglunina na dose de 1,1 mg/kg com cinco aplicações em intervalo de 24 horas, por via endovenosa, como suporte anti-inflamatório e analgésico. Na terapia tópica local foi realizada limpeza da região a cada 12 horas, onde inicialmente começava-se com a retirada cuidadosa das fezes da ampola retal e em seguida era utilizada solução fisiológica e clorexidina (2%) com auxílio de uma gaze, onde era feita uma cuidadosa limpeza próxima da linha de sutura, seguido da aplicação de Ganadol pomada (Penicilina G benzatina, Penicilina G procaína,

Diidroestreptomicina e Ureia), finalizando com o uso de repelente “spray prata” por toda região do perinéu.

Nos primeiros dias após a cirurgia foi possível verificar edema e secreção sanguinolenta na região vulvar (figura 7), bem como presença de sangue nas fezes, foram observadas fezes um pouco ressecadas o que possivelmente estava dificultando a passagem e causando desconforto no momento que a paciente defecava. Diante disso, foram realizadas algumas administrações de fluidoterapia enteral, sendo administrado 10 litros (fracionado) de água por meio de sondagem naso-gástrica, onde foram realizadas três administrações com intervalos de 24 horas. Foi acrescido na dieta cerca de 50 ml de óleo vegetal bem como diminuiu o fornecimento do volumoso, caminhadas pela manhã e tarde, com cerca de 15 minutos de duração.

Por volta do décimo sexto dia de internação o animal apresentou aumento de secreção na região vulvar, sendo então estabelecido um protocolo com o uso de gentamicina na dose 1 mg/kg resultando em um total de 40 ml, realizado por via intravenosa (cinco aplicações com intervalo de 24 hora), o que promoveu uma significativa melhora no quadro.



Figura 7: Região perineal aproximadamente 48 horas após o procedimento de correção. Onde se pode notar a presença de secreção de aspecto sanguinolento. Fonte: Arquivo pessoal.

Os pontos foram retirados após vinte e sete dias da cirurgia, durante o exame clínico o animal apresentou todos os parâmetros dentro da normalidade para a espécie e ao analisar a ferida cirúrgica foi constatado que toda a linha de sutura estava preservada, não havendo deiscência dos pontos nem presença de secreção.

4. DISCUSSÃO

Casos de lacerações perineais na espécie equina, embora não sejam tão frequentes, necessitam de um atendimento o mais breve possível, tendo em vista, que esta patologia resulta na maioria das vezes em grandes danos ao funcionamento do sistema reprodutivo do animal, ocasionando risco eminente tanto à vida da égua como a do potro (FERREIRA et al., 2017). Partos distócicos e conseqüentemente mais demorados causam um maior sofrimento fetal, que pode ser agravado pelo elevado vigor das contrações na fase expulsiva do parto (LEBLANC, 2008). Segundo informações passadas pelo proprietário, a égua estava prenhe e com previsão de parição bem próxima, sendo assim, posteriormente ao episódio do parto foi observada a presença do potro sem vida e a lesão na região perineal.

No presente relato, a fêmea apresentava cerca de três anos de idade quando coberta, sendo uma gestante primípara, o que pode ter influenciado diretamente na laceração. Este tipo de lesão perineal pode ocorrer em animais de diferentes raças e idades (TROTTER, 1992), porém éguas primíparas são mais susceptíveis à ocorrência de lacerações de terceiro grau, que podem ser caracterizadas como de origem materna, onde a égua irá apresentar alguma alteração na região vulvar, como em casos de estreitamento vulvar congênito, nos casos de éguas que já realizaram correção anteriormente (ROBERTS, 1986), ou podem ter origem fetal, ocorrendo quando a posição de apresentação do feto estiver distócico (PRESTES, 2012).

A idade do animal está fortemente ligada à fisiologia da gestação bem como do parto. Segundo Valente (2006), a maior duração de gestação em éguas jovens pode estar associada à distribuição dos recursos biológicos disponíveis entre a gestação e o término de desenvolvimento corporal da égua, o que resultaria na necessidade da permanência mais longa do feto no útero materno, até atingir o desenvolvimento fisiológico necessário ao nascimento. Seguindo esta linha de pensamento, podemos concluir que éguas jovens e primíparas necessitam de uma maior atenção, quanto mais próximo do parto estiver a gestação. Visando um melhor suporte para o animal, visto que a previsão de parto é um tanto particular de cada animal.

O porte do animal é um fator que deve ser observado, considerando que éguas de pequeno porte quando cruzadas com um garanhão de porte bem maior, geralmente geram potros grandes, assim, somado a outros fatores, leva ao aumento da ocorrência de tais lesões (TROTTER, 1992). Éguas que já apresentaram algum grau de laceração em partos anteriores e que já passaram por intervenções cirúrgicas na região, estão mais predispostas à nova ocorrência em partos subsequentes, tendo em vista que a região sofre uma certa estenose do

lúmen vaginal por conta do processo de cicatriza ção que ocorre (PRESTES, 2012). A paciente do presente relato era um animal jovem (cerca de 4 anos de idade no episódio do parto), prim ípara e de porte m édio, ent ão, esses tr ês fatores, quando somados a escolha de um garanh ão de porte grande, podem ter influenciado diretamente na ocorr ência da lacera ção perineal de terceiro grau.

Dois pontos s ão de fundamental import ância em um avalia ção obst érica, primeiramente uma detalhada anamnese onde procura-se investigar todo o hist órico reprodutivo do animal, anotando todas as observa ções do propriet ário, tratador ou respons ável, atentando para a alimenta ção, manejo sanit ário, medidas preventivas, utiliza ção de drogas medicamentosas e a situa ção dos outros animais do plantel, um segundo ponto seria o exame espec ífico externo, onde utiliza-se principalmente a inspe ção e a palpa ção externa para avaliar a regi ão perineal, vulvar, cauda, gl ândula mamaria, verificando o edema, a quantidade, qualidade, odor e cor da secre ção vaginal, observando atentamente a posi ção, grau de dilata ção e relaxamento da vulva, exist ência de cicatrizes e les ões, sendo tudo cuidadosamente anotado (PRESTES, 2012). Quando a paciente deu entrada no hospital veterin ário, o primeiro procedimento realizado foi uma minuciosa anamnese em busca do maior n úmero de informa ções poss íveis sobre o animal, seguida de exame cl ínico geral e exame espec ífico do sistema reprodutor.

No presente caso relatado, uma das suspeitas, é que a lacera ção tenha possivelmente ocorrido por algum quadro de distocia de origem fetal, ou que o quadro dist ótico possa ter influenciado na severidade das les ões, pois o animal n ão apresentava nenhum hist órico de doen ças reprodutivas e nenhuma altera ção de conforma ção de vulva observada anteriormente ao parto que pudesse predispor a lacera ção. Quadros de distocia em éguas, frequentemente s ão de origem fetal, sendo minimizados quando diagnosticado a tempo de se realizar alguma interven ção obst érica (PRESTES; LOURENÇÃO, 2015). Possivelmente as caracter ísticas atribu ídas a égua podem ter agravado o quadro de distocia, quando associadas ao fato do animal n ão ter sido acompanhado durante o parto e n ão terem sido realizados exames obst éricos no periparto, podendo constatar que essa soma de fatores foram determinantes. Uma r ápida identifica ção das altera ções pode permitir recolocar os membros e realiza ção de manobras obst éricas possibilitando um parto normal (ARTHUR, et al., 1996). Segundo PRESTES (2015) estes acidentes acontecem durante o transcurso de um parto normal, entretanto est ão mais frequentemente associados com a tra ção for çada de potros absolutos ou relativos grandes, produtos que apresentem anomalias heredit árias ou adquiridas, durante manipula ção imprudente e pela realiza ção de fetotomia.

A inspeção da região perineal é uma importante ferramenta utilizada na avaliação do animal que irá entrar em um programa de reprodução bem como no diagnóstico de possíveis injúrias decorrentes tanto do parto como de problemas relacionados a práticas realizadas na própria reprodução (palpação retal e monta natural). Segundo Farias *et al.*, (2014), o diagnóstico é realizado com base na inspeção da região, sendo fácil de ser estabelecido e relacionando-se na maioria das vezes ao parto. Deve-se observar também a presença de secreção mucopurulenta na comissura ventral da vulva e nos pelos da cauda (WATSON, 2000; RIET; CORREA, 2007). No presente caso, o diagnóstico foi obtido através de uma detalhada anamnese junto ao proprietário, somado a um criterioso exame obstétrico externo, onde foi realizada a inspeção e palpação de toda região perineal, vagina e reto, avaliando a conformação da região, simetria dos lábios vulvares e possível existência de necrose tecidual.

Seguindo o método de classificação que utiliza a inspeção como meio de diagnóstico da extensão ou do grau de comprometimento tecidual (PAPA *et al.*, 1992), a laceração perineal da presente paciente foi classificada em terceiro grau, visto que foi observado um alto grau de comprometimento das estruturas perineais, extensa lesão tecidual e comunicação entre o reto e a vagina.

Diante do diagnóstico de laceração perineal de terceiro grau foi optado pela intervenção cirúrgica. No tratamento cirúrgico, é realizada a restauração plástica da vagina e vestibulo, vulva, pêneo e reto, caso este último esteja envolvido (O'RIELLY *et al.*, 1998).

No sentido de adequar uma dieta apropriada para cirurgia, que torna o bolo fecal mais pastoso, o animal foi mantido em um piquete com o fornecimento de um volumoso verde com alto teor de água durante os 7 dias que antecederam a cirurgia. O manejo dietético aplicado nos equinos para tornar as fezes mais moles geralmente não é necessário no gado, pois as fezes são suficientemente moles para evitar impactação (ARTHUR *et al.*, 1996). Alterações na dieta devem ser instituídas bem antes da data da cirurgia, para que a égua esteja bem adaptada à mesma. Fezes moles sem excessivo conteúdo líquido são as desejadas, pois fezes muito secas irritam o sítio cirúrgico provocando constipação, e fezes muito moles predis põem a contaminação e formação de fístulas, esta dieta deve ser mantida por 3 a 4 semanas após a cirurgia (COLBERN *et al.*, 1985).

O reparo cirúrgico imediato das lacerações deve somente ser considerado se forem realizadas dentro de poucas horas e se forem compatíveis com o sucesso mediante uma avaliação clínica detalhada. Desbridamento local de injúrias agudas pode ser necessário e em alguns casos, a profilaxia contra o tétano, tratamento antibacteriano e antiinflamatório devem ser recomendados. O reparo definitivo é normalmente atrasado por 4 a 6 semanas, até a

completa contração, organização e reepitelização da ferida (TURNER; McILWRAITH, 1989; TROTTER, 1992). O reparo cirúrgico da úgua do presente relato foi realizado cerca de quatro meses após a laceração, assim a região perineal já se apresentava totalmente cicatrizada.

O protocolo anestésico conveniente deve promover um satisfatório relaxamento do aparelho reprodutivo (PRESTES, 2015). O protocolo anestésico realizado para o procedimento cirúrgico foi, uma eficiente sedação com o cloridrato de detomidina e o uso da lidocaína (sem vasoconstrictor) para anestesia local, na região da incisão cirúrgica. Anestesia local pela infiltração de aproximadamente 5 ml em cada margem dos lábios vulvares, logo abaixo do nível do arco isquiático. Subsequentemente, utilizou-se 30 ml do mesmo anestésico na genitália.

A técnica cirúrgica de eleição para o presente caso foi a de Gotze Modificada, onde foi optado pelo reparo em um estágio. Varias técnicas com ou sem modificações tem sido descritas, mas todas com o princípio básico da reconstrução de uma divisória entre o reto e o vestibulo, e a restauração de um corpo perineal funcional (TROTTER, 1992). A técnica consiste na divisão do tecido de forma que dois flapes sejam criados (um de tecido retal e outro de tecido vestibular), seguindo com a divisão até que os flapes cheguem à linha média com o mínimo de tensão. Após ser realizada a sutura do tipo Donatti em seis locais de apreensão com a atenção de não atingir a mucosa retal, com os nós ficando sempre na luz vestibular (STAINKI, 2000). Quando apertada esta sutura promove uma aposição da mucosa retal e uma eversão da mucosa vestibular. (BELKNAP; NICKELS, 1992; TROTTER, 1992).

O material de sutura utilizado foi um fio multifilamento não absorvível Titanium, numeração 0,37 mm. O comprimento vulvar a ser suturado vai depender da conformação individual de cada úgua, variando de 50 a 70% da vulva. O padrão de sutura utilizado é o ponto isolado simples ou contínuo, com fio não absorvível, monofilamento (nylon ou polipropileno), numeração 2.0 (TURNER; McILWRAITH, 1989). Apesar dos avanços, o assunto requer novos estudos, particularmente com relação à técnica, instrumental cirúrgico, tipos de fio, padrão de sutura e cuidados e tratamento pós-operatório (FRAZER, 1997; MAKLOSKI-COHORN et al., 2014).

Administração de penicilina (Procaína + Benzatina) como antibioticoterapia foi realizada com cinco aplicações em intervalos de 48 horas, bem como o uso de flunixin meglumina (1,1 mg/kg), cinco aplicações como intervalo de 24 horas por via intravenosa. Segundo Stainki e Gheller (2000), deve-se administrar antibióticos, antiinflamatórios e analgésicos, realizando a remoção dos pontos de pele aos 14 dias. Descanso sexual por 6 meses e algumas úguas necessitam de inseminação artificial devido a grande redução da

abertura vulvar. Deve-se manter o controle da alimentação e a administração de laxantes até a remoção dos pontos, para evitar fezes ressecadas e constipação (TURNER; McILWRAITH, 1989, TROTTER, 1992).

A dieta de escolha seguiu o que relatou Teeter e Stillions, (1966), reduzindo a consistência fecal com o uso de capim verde, com isso diminui os riscos de deiscência da ferida e facilitou a cicatrização. Também pode ser adicionada à dieta do animal farelo de trigo e óleo vegetal melhorando os resultados. O ambiente cirúrgico é sempre contaminado e o sucesso da reparação depende da perfeita coaptação da sutura, aliada a capacidade mitótica regenerativa da mucosa retal e vaginal (PRESTES; LANDIM-ALVARENGA, 2006).

5. CONCLUSÃO.

O trabalho revela a importância dos métodos de correção das lacerações perineais visando reestabelecer a funcionalidade adequada da região perineal. Cuidados no preparo cirúrgico e no pós-operatório destacam-se como principais fatores que contribuem para o sucesso da técnica, juntamente com uma adequada intervenção cirúrgica. Observou-se também que é fundamental a correção da laceração visando não só o reestabelecimento de uma vida reprodutiva posterior das éguas, mas como forma de prevenção de possíveis enfermidades ligadas ao trato reprodutivo que possam comprometer a saúde do animal.

REFERÊNCIAS

- ADAMS, S. B.; BENKER, F.; BRANDENBURG, T. **Direct rectovestibular Fistula repair in five mares**. Proceedings American Association Equine Practitioners. V.42.p. 156-159. 1996.
- ANAND, A.; SINGH, S.S. “Inside-Out Continuous Suturing Technique for the Repair of Third-Degree Perineal Laceration in Mares”. **Journal of Equine Veterinary Science**, Volumen 35, Número 2, Editorial Elsevier Science B. V., Amsterdam, pp. 147-152. 2015.
- AMSTUTZ, H. E., ANDERSON, D. P., ARMOUR, J., JEFFCOTT, L. B., LOEW, F. M., WOLF, A. M. **El Manual Merck de Veterinaria**. 5 ed, Oc éano Grupo Editorial, S. A., Barcelona. 2000.
- ARTHUR, G. H. *et al.* **Veterinary Reproduction and Obstetrics**. 7. ed., W. B. Saunders Company, London, 1996.
- BELKNAP, J. K.; NICKELS, F. A. **A onestage repair of third-degree perineal lacerations and retovestibular fistulae in 17 mares**. Veterinary Surgery. v. 1, n. 5, p.378-381, 1992.
- BLANCHARD, T. L.; VARNER, D. D.; SCHUMACHER, J.; Love, C. C.; Brinsko, S. P.; Rigby, S. L. **Manual of Equine Reproduction**. 2 ed. Philadelphia: Mosby. 2003
- BROWN, C. M.; BERTONE, J. **Consulta Veterinária em 5 Minutos - Esp écie Eq üina**, Manole, 2004.
- COLBERN, G.T.; AANES, W.A.; STASHAK, T.S. Surgical management of perineal lacerations and retovestibular fistulae in the mare: A retrospective study of 47 cases. **Journal American Veterinary Medical Association**, v. 186, n. 3, p. 265-269, 1985.
- DASCANIO, J. J. “External Reproductive Anatomy”. In: McKinnon, A. O; Squires E. L; Vaala, W. E; Varner D. D. **Equine Reproduction**. 2 ed, Wiley-Blackwell, p. 1577-1581. 2011.
- DAVIES MOREL, M. C. G. The reproductive anatomy of the mare. **Equine reproductive physiology, breeding and stud management**. 2ed. Cambridge, CABI Publishing, 2003. cap. 1, p. 1-15.

DESJARDINS, M. R.; TROUT, D. R.; LITTLE, C. B. Surgical repair of rectovaginal fistulae in mares: twelve cases (1983-1991). **The Canadian Veterinary Journal**, v. 34, n. 4, p. 226, 1993.

FARIAS M.C.; SILVA A.C.P.; BOUDUX F.S.; BARTOLOMEU C.C.; OLIVEIRA MAL.; LIMA P.F. Reconstrução de perineo em égua à campo: Relato de Caso. **Ciência Veterinária nos Trópicos**, v.17, n.3, p. 116, 2014.

FERREIRA, S. G. et al. **Reconstituição de laceração perineal de terceiro grau ocasionada durante parto de uma égua: relato de caso**. informativoequestre, 24 nov. 2017.

FILIPAKI, C. **Parto e suas complicações**. Curitiba, 2005. 67p.

FRAZER GS. Review of the use of fetotomy to resolve dystocia in the mare. In: _____ **Annual Convention of the American Association of Equine Practitioners**, 43, Phoenix, AZ. Proceedings ... Phoenix, AZ: AAEP, 1997. p.262-268.

GHELLER, V. A. et al. **Laceração Perineal e Fístula Reto-Vestibular Na Égua: Uma Revisão**. Revista da FZVA, UFMG. 7/8(1):102-113, 2000

GINTHER, O. J.; GARCIA, M. C.; BERGFELT, D. R.; LEITH, G. S.; SCRAA, S.T. Embryonic loss in mares: Pregnancy rate, length of interovulatory intervals, and progesterone concentrations associated with loss during days 11 to 15. **Theriogenology**, 24, p. 203-216. 1985.

HELD, J.P.; BLACKFORD, J. Surgical correction of abnormalities of the female reproductive organs. In: YOUNQUIST, R.S. **Current Therapy in large animal theriogenology**. Philadelphia, W.B. Saunders, 1ed. cap. 25, p. 195-208. 1997.

HENDRICKSON, D. A. "Equine urogenital surgery" en Techniques in: _____ **large animal surgery**, 3 Ed, Editorial Wiley-Blackwell, p. 179-184. 2013.

HENDRICKSON, D.A. Equine urogenital surgery. In: _____ **Techniques in large animal surgery**, 3 ed. P.179-84, 2007.

HENDRICKSON, D. A. **Técnicas Cirúrgicas em Grandes Animais**. 3ªEd. Rio de Janeiro: Guanabara Koogan, 2010. 332p.

INOUE, Y.; SEKIGUCHI, M. “Vestibuloplasty for Persistent Pneumovagina in Mares”, **Journal of Equine Veterinary Science**, Volumen 48, Editorial Elsevier, p. 9-14. 2017.

LAING, J. A.; MORGAN, W. J. B.; WAGNER, W. C. **Fertilidad e Infertilidade en la Pratica Veterinaria**. Interamericana Mac Graw-Hill. 4 ed. 1991.

LEBLANC, M.M. Common Peripartum problems in the mare. **Journal Equine Veterinary Science**. V 28, n.32. p.709-15. 2008.

LEBLANC, M. “**Diseases of the vagina, vestibule and vulva**” en **Equine Medicine and Surgery**, 5th Edition, Editorial Louis, Mosby, p. 1175-1193.1999.

LOPES, V.L.P.S.; **Endometrite na égua**, Instituto de ci ências biom édicas Abel Salazar, Relatório final de estágio, mestrado integrado em medicina veterinária. Universidade do Porto. 2013.

MAKLOSKI-COHORN CL, EMERTSON RM, PAYTON ME, GR HOLYOAK, M SCHNOBRICH, LEBLANC MM. Postoperative fertility in mares with cervical defects. **Journal Of Equine Veterinary Sciences**, v.34, p.137-138, 2014.

MCAULIFFE, S.B.; SLOVIS, N.M. **Atlas color de Enfermedades y Alteraciones del Potro**, Editorial Intermédica, Buenos Aires, Argentina, p.29-31. 2010.

MCKINNON, A.O.; VASEY, J.R. “Selected Reproductive Surgery of the Broodmare”. in: Samper J.C.; Pycock J.F.; McKinnon A.O. **Current Therapy in Equine Reproduction**, Editorial Elsevier Inc., p. 145-160. 2007.

MCKINNON, A.O.; AND JALIM, S.L. “Surgery of the Caudal Reproductive Tract”. In: McKinnon A.O.; Squires, E.L.; Vaala W.E.; Varner D.D. **Equine Reproduction**, 2 ed, Volumen 1, Editorial Wiley-Blackwell, p.2545-2558. 2011.

MOSBAH, E. “A Modified One-Stage Repair of Third-Degree Rectovestibular Lacerations in Mares”, **Journal of Equine Veterinary Science**, Volumen 32, Número 4, Editorial Elsevier, pp. 211-215. 2012.

NOGUEIRA, C.E.W. et al. Ruptura Reto-vestibular na égua, relato de Caso. UFPel. Disponível em: www.ufpel.edu.br. Arquivos. CA_01304.rtf. 2004.

IMMEGART, H.M.; THRELFALL, W. R. Doenças do trato reprodutivo. In: REED, S. M; BAYLY, W. M. **Medicina interna equina**. Rio de Janeiro. Guanabara Koogan. 2000. p. 840.

O'RIELLY, J. L.; MACLEAN A. A.; LOWIS, T. C. Case Report: Repair of third degree perineal laceration by a modified Goetz technique in twenty mares. Section of Equine Medicine and Surgery, Veterinary Clinic and Hospital, University of Melbourne, Werribee, Victoria, 3030, Australia. **Equine Veterinary Education**. V. 10. 1 ed, p. 2-7. 1998.

PAPA, F. O.; ALVARENGA, M. A.; BICUDO, S. D.; MEIRA, C.; PRESTES, N. C. Modificações na técnica de correção cirúrgica de dilaceração perineal de 3 grau em éguas. **Brazilian Journal of Veterinary Research and Animal Science**. V. 29, n. 2, p.239-250, 1992.

PASCOE, R. R. Vulvar conformation. In: _____. **Current Therapy in equine reproduction**. 1ed. USA. cap. 23, 2007. p.140-145.

PRESTES, N.C.; LANDIM-ALVARENGA, F.C. Manual de Obstetrícia Veterinária. São Paulo, Livraria Varela, p. 85 a 87. 2006.

PRESTES N.C.; LOURENÇÃO J.A.C. Como enfrentar os obstáculos frequentes em éguas portadoras de alterações genitais passíveis de tratamento cirúrgico. **Revista Brasileira de Reprodução Animal**, v.39, n.1, p.214-219. 2015.

PRESTES, N. C. O Parto distócico e as principais emergências obstétricas em equinos. In:_____. **Obstetrícia Veterinária**. Rio de Janeiro: Guanabara Koogan, 2012. Cap. 15, p. 226.

PYCOCK, J. F. Breeding management of the problem mare. In: Samper, J. C. **Equine breeding management and artificial insemination**. Canada, W.B. SAUNDERS company, 1ed, cap.14, p. 195-228. 2000.

RIET-CORREA F.; MÉNDEZ M.D.C. INTOXICAÇÃO POR PLANTAS E MICOTOXINAS, P.99-219. IN. RIET-CORREA F.; SCHILD A.L., LEMOS A.A.; BORGES J.R. (EDS), **Doenças de Ruminantes e Equídeos**. Vol. 2. 3ªed. Pallotti, Santa Maria. 694p. 2007.

RODRIGUEZ, M. G. K. et al. Intervenções obstétricas em equinos. **Investigação medicina veterinária**. v. 14. n.1 . p. 83-90, 2015.

ROSE, R. J.; HODGSON, D. R. **Manual of equine practice**. Philadelphia: Saunders Elsevier. 2 ed, p. 532. 1993.

SAMPER, J. C. **Equine breeding management and artificial insemination**. St. Louis, Missouri: Saunders Elsevier. 2 ed. 2009.

SILVA, S.M.M.; **Reprodução de Equinos: Maneio Reprodutivo das Éguas Geriátricas**. Dissertação de Mestrado Integrado em Medicina Veterinária. Universidade de Trás-os-Montes e Alto Douro. Vila Real, 2017.

SOUZA, A. M. **Variações da espessura da unidade útero placentária (EUUP) e características da conformação vulvar em éguas gestantes da raça crioula**. Porto Alegre. 2008. 51p. Dissertação (Mestrado em ciências veterinárias), Universidade Federal do Rio Grande do Sul, Porto Alegre, 2008.

SOUZA, W. A. R; NARDUCCI, K; VILLA FILHO, P. C. vulvoplastia em égua para tratamento de pneumovagina: relato de caso. **Revista Científica de Medicina Veterinária-UNORP**, v. 1, n. 1, p. 17-21, 2017.

STAINKI, D. R; GHELLER, V. A. Laceração perineal e fistula reto-vestibular na égua: uma revisão. **Rev Fac Zootec Vet Agron**, v.7, p.85-92, 2000.

TEETER, S.M.; STILUONS, M.C. **Dietary management of rectovaginal surgery**. Proc. Ann. Conv. Amer. Ass. Equine Pract., v.12, p.119-27, 1966.

THOMASSIAN A. Ruptura da vulva e do perinéio no parto. In: Thomassian A. **Enfermidades dos cavalos**. 4.ed. São Paulo: Varela, 2005 . p. 251- 254.

TROEDSSON, M. H. T. Diseases of the External Genitalia. **Current Therapy in Equine Medicine**. v. 4, p. 512-516, 1997.

TROTTER, G. A. Surgical diseases of the caudal reproductive tract. In: AUER, J. A. **Equine Surgery**. Philadelphia: Saunders Company. Cap. 69, p. 730 – 749. 1992.

TURNER, A. S; McILWRAITH, C. W. **Techniques in large animal surgery**. Philadelphia: Lea & Febiger, 2 ed. 1989. 381p.

VALENTE M.; UNANIAN M.M.; VILLARROEL A.B.S.; GOMES F.F.F. **Duração da gestação e do parto em éguas Puro Sangue Árabe**. Arq Bras Med Vet, v.58, p.668-671, 2006.

WATSON, E. D. "Post-breeding endometritis in the mare". **Animal Reproduction Science** **60-61**, p. 221-232. 2000.

WOODIE, J. B. "**The vulva, vestibule, vagina, and Cervix**" en **Equine Surgery**, 4 ed, Capitulo 61, Editorial Philadelphia, W.B. Saunders CO. U.S.A., p. 866-888. 2012.