



**UNIVERSIDADE FEDERAL DA PARAÍBA**  
**CAMPUS II – AREIA - PB**  
**CENTRO DE CIÊNCIAS AGRÁRIAS**  
**CURSO DE BACHARELADO EM MEDICINA VETERINÁRIA**

**JOSÉ BEZERRA FILHO**

**AVULSÃO DE CASCO ASSOCIADO A OSTEÍTE INFECCIOSA E  
OSTEOMIELITE EM EQUINO: RELATO DE CASO**

**AREIA**  
**2018**

**JOSÉ BEZERRA FILHO**

**AVULSÃO DE CASCO ASSOCIADO A OSTEÍTE INFECCIOSA E  
OSTEOMIELITE EM EQUINO: RELATO DE CASO**

Trabalho de conclusão de curso apresentado como requisito parcial para a obtenção do título de Bacharel em Medicina Veterinária pela Universidade Federal da Paraíba.

**Orientadora:** Prof. Dr. Isabella de Oliveira Barros.

**AREIA**

**2018**

**Catálogo na publicação**  
**Seção de Catalogação e Classificação**

F487a Filho, Jose Bezerra.  
AVULSÃO DE CASCO ASSOCIADO A OSTEÍTE INFECCIOSA E  
OSTEOMIELOITE EM EQUINO: RELATO DE CASO / Jose Bezerra  
Filho. - João Pessoa, 2018.  
64f. : il.

Orientação: Dra Isabella de Oliveira Barros.  
Monografia (Graduação) - UFPB/CCA.

1. Infecção óssea, cavalo, Osteólise. I. Barros, Dra  
Isabella de Oliveira. II. Título.

UFPB/CCA-AREIA



UNIVERSIDADE FEDERAL DA PARAÍBA  
CENTRO DE CIÊNCIAS AGRÁRIAS  
Curso de Medicina Veterinária  
Coordenação de Trabalho de Conclusão de Curso

### ATA DE DEFESA DE MONOGRAFIA DE FINAL DE CURSO

Aos 23 dias do mês de novembro de 2018, no Centro de Ciências Agrárias da Universidade Federal da Paraíba, realizou-se, a sessão pública de defesa de Monografia do Curso de Graduação em Medicina Veterinária, do aluno **José Bezerra Filho** sob orientação da Prof<sup>a</sup>. Dr<sup>a</sup>. Isabella de Oliveira Barros intitulada: **AVULSÃO DE CASCO ASSOCIADO A OSTEÍTE INFECCIOSA E OSTEOMIELITE EM EQUINO: RELATO DE CASO.**

Pelos Professores/Membros da banca foram atribuídas as seguintes notas:

Prof.(a)/Membro: Prof<sup>a</sup>. Dr<sup>a</sup>. Isabella de Oliveira Barros

Nota: 9,5 Assinatura: Isabella de Oliveira Barros

Membro: MV. Driele Rosa de Souza

Nota: 9,8 Assinatura: Driele Rosa de Souza

Membro: MV. Walter Henrique Cruz Pequeno

Nota: 10,0 Assinatura: Walter Henrique Cruz Pequeno

O aluno foi APROVADO com a média final de 9,7  
(Aprovado/Reprovado) (0 a 100)

**JOSÉ BEZERRA FILHO**

**AVULSÃO DE CASCO ASSOCIADO A OSTEÍTE INFECCIOSA E  
OSTEOMIELITE EM EQUINO: RELATO DE CASO**

Trabalho de Conclusão de Curso  
apresentado como requisito parcial para  
obtenção do título de Bacharel em  
Medicina Veterinária, pela Universidade  
Federal da Paraíba.

Aprovado em: 23/11/2018.

**BANCA EXAMINADORA**

---

Prof(a). Dr<sup>a</sup> Isabella de Oliveira Barros  
(Orientador)  
Universidade Federal da Paraíba (UFPB)

---

Mv. Residente Walter Henrique Cruz Pequeno  
Universidade Federal da Paraíba (UFPB)

---

Mv. Residente Drielle Rosa de Souza  
Universidade Federal da Paraíba (UFPB)

### **DEDICATÓRIA**

Dedico aos meus pais,

José Bezerra Sobrinho e Sueli Bezerra,

Pelos anos de muito trabalho e esforço para que eu chegasse onde cheguei.

A minha companheira e namorada,

Flávia Monteiro, pelo carinho e companheirismo em todos os momentos.

Aos meus irmãos,

Myriam Rios e Mariano Bezerra,

Pelo amor, amizade, força nos momentos difíceis e felicidade nos momentos de alegria.

A todos os meus amigos na universidade,

Em especial os colegas da turma 2013.2 do curso de Medicina Veterinária Areia-PB, por trilharem esse caminho ao meu lado incansavelmente.

A todos os meus familiares, com quem posso contar sempre.

### **OFEREÇO**

A Deus por permitir ser o que sou e estar onde estou.

## AGRADECIMENTOS

A minha mãe Maria Sueli da Silva, pelo seu esforço diário e luta incansável para que eu me mantivesse nos estudos, mostrando que eu posso seguir meu sonho de cuidar dos animais.

Ao meu pai José Bezerra Sobrinho que tanto trabalhou para oferecer uma ótima educação junto a uma infância maravilhosa em contato com os animais, o que fez eu me tornar amante dos mesmos, além do suporte financeiro mesmo com tantas dificuldades, mostrou sempre o verdadeiro valor de todas as coisas.

A meus familiares que fizeram e fazem parte da minha vida como parte de mim.

A minha namorada que esteve comigo na maior parte do meu curso e convive comigo me ajudando diariamente, sendo paciente e amorosa mesmo com meus inúmeros defeitos.

A minha eterna professora e orientadora do trabalho de Conclusão de Curso, a Professora Doutora médica Veterinária Isabella Oliveira Barros, por transmitir conhecimento com amor a profissão, pela atenção e compromisso durante as principais etapas da minha formação, participando constantemente da minha vida acadêmica. A ela eu concedo o título de minha maior mentora e consideração de amizade. A todos os professores, técnicos e Funcionários dos demais setores da UFPB – Campus Areia, pois cada um desempenha papel importante para o bom funcionamento dessa instituição.

### RESUMO

Os cavalos podem ser animais de trabalho, de esporte, lazer e criação. A ocorrência de perda de casco é pouco descrita na espécie, podendo decorrer de traumas violentos, pododermatites assépticas, ação traumática violenta, infecções secundárias a traumatismos ou lesões inflamatórias purulentas. A osteomielite e a osteíte são infecções caracterizadas como aguda ou crônica que acomete o tecido ósseo por microrganismos piogênicos. O presente relato objetiva descrever o caso de um equino adulto, macho, oriundo de Queimadas-PB, atendido no Hospital Veterinário UFPB em Areia-PB, apresentando lesão no membro posterior esquerdo, ausência do casco e claudicação grau IV. O diagnóstico foi obtido através do exame clínico e estudo radiográfico, tendo sido adotado como tratamento pomada a base de Penicilina G Benzatina, Penicilina G Procaína, Uréia e Diidroestreptomicina tópica, confecção de bandagens, antibioticoterapia sistêmica com Penicilina G Benzatina e perfusão regional com Amicacina. Não ocorreu recuperação do animal devido à extensão da lesão, extensa osteólise e dificuldade de tratamento, havendo a necessidade de eutanásia e seguido do exame de necropsia onde diagnosticou-se no exame clínico e radiológico.

**PALAVRAS-CHAVE:** Infecção óssea, cavalo, Osteólise.

**ABSTRACT**

Horses can be work, sport, recreation and breeding animals. The occurrence of hull loss is poorly described in the species, and can result from violent traumas, aspergic pododermatitis, violent traumatic action, infections secondary to trauma or purulent inflammatory lesions. Osteomyelitis and osteitis are infections characterized as acute or chronic that affect the bone tissue by pyogenic microorganisms. The objective of this report is to describe the case of a male adult, praying from Queimadas-PB, attended at the UFPB Veterinary Hospital in Areia-PB, presenting lesion in the left hind limb, absence of the hull and claudication grade IV. The diagnosis was obtained through a clinical examination and radiographic study. Penicillin G Benzathine, Penicillin G Procaine, Urea and Topical Dihydrostreptomycin, ointment preparation, systemic antibiotic therapy with Benzathine Penicillin G and regional Amicacin infusion were used as an ointment. There was no recovery of the animal due to the extension of the lesion, extensive osteolysis and difficulty of treatment, requiring euthanasia and followed by necropsy examination where it was diagnosed in clinical and radiological examination.

**KEY WORDS:** Bone infection, horse, osteolysis

**LISTA DE ABREVIATURAS E SIGLAS**

AID: Articulação interfalangeana distal;  
AIP: Articulação interfalangeana proximal;  
APT: Aparato podotrocLEAR;  
bpm: Batimentos por minuto;  
BPT: Bursa podotrocLEAR;  
CAAF: Citologia aspirativa com agulha fina;  
DP: Dorsopalmar;  
g: Gramas;  
IM: Intramuscular;  
IV: Intravenosa;  
Kg: Quilograma;  
LADD: Ligamento anular digital distal;  
LM: Lateromedial;  
Mg: Miligrama;  
ml: Mililitros;  
mpm: Movimentos por minuto;  
TEDC: Tendão do músculo extensor digital comum;  
TFDL: Tendão do músculo flexor digital lateral;  
TFDP: Tendão do músculo flexor digital profundo;  
TFDP: Tendão do músculo flexor digital profundo;  
TPC: Tempo de preenchimento capilar;  
UFPB: Universidade Federal da Paraíba;  
UI: Unidade internacional.  
VO: Via oral;

## LISTA DE ILUSTRAÇÕES

	<b>Página</b>
<b>FIGURA 1:</b> Corte transversal do casco do equino, em que foi deixada a superfície interna da sola. Fonte: Budras et al (2009). .....	15
<b>FIGURA 2:</b> Casco do equino em vista palmar. Fonte: Budras et al. (2009). .....	16
<b>FIGURA 3:</b> Casco do equino, em que foi retirado o tecido córneo queratinizado (casco) e estão evidenciados os córios. Fonte: Budras et al (2009). .....	17
<b>FIGURA 4:</b> Ossos e cartilagens da porção distal do membro do equino. Vista dorsal à esquerda e palmar à direita. Legenda: FP: Falange proximal; FM: Falange média; FD: Falange distal; SD: Sesamóide distal e CC: Cartilagem colateral. Fonte: Kainer; Mccracken (1998). .....	18
<b>FIGURA 5:</b> Articulações da porção distal do membro do equino. Legenda: 1: Articulação interfalangeana proximal da quartela ou (AIP) e 2: Articulação interfalangeana distal (AID). Fonte: Parks, (2003). .....	19
<b>FIGURA 6:</b> Ligamentos do dígito do equino. Legenda: 1: ligamentos colaterais das articulações inter falangeanas, 2: ligamentos sesamóideos distais, 3: ligamento anular palmar, 4: ligamentos sesamoideos colaterais e 5: ligamentos anexando a cartilagem colateral à terceira falange. Fonte: (PARKS. 2003). .....	20
<b>FIGURA 7-</b> Imagem do dígito equino em corte longitudinal. Legenda: P: falange proximal, M: medial e D: distal, o N: navicular, SETA PRETA: os tendões, flexor digital profundo e SETA BRANCA: flexor digital superficial, além das divisões da estrutura Córnea do casco como a parede (p), sola (s) e ranilha (r). Fonte: Gravena (2017). .....	22
<b>FIGURA 8:</b> Irrigação do dígito equino. Legenda: 1: artéria digital palmar; 2: ramo palmar/plantar a falange proximal; 3: ramo ao coxim digital; 4: ramo dorsal a falange média; 5: ramo dorsal a falange distal; 6: artéria circunflexa. Fonte: Parks (2003). .....	25
<b>FIGURA 9:</b> Irrigação do dígito equino. Legenda: 1: artéria digital palmar; 2: ramo palmar/plantar a falange proximal; 3: ramo ao coxim digital; 4: ramo dorsal a falange média; 5: ramo dorsal a falange distal; 6: artéria circunflexa. Fonte: Parks (2003). .....	26
<b>FIGURA 10:</b> A. Diagrama das forças que agem sobre falange distal. Legenda: 1: Forças das lâminas da parede, 2: força de tração do tendão flexor digital profundo, 3: força de compressão da falange média, 4: força de compressão da sola, e 5: as forças de tração de ramos extensores do ligamento suspensor e tendão extensor digital comum (longo, no membro pélvico). B. Posição mudanças na falange média (FM), Legenda: FD: falange distal, SD: sesamoide distal e parede do casco resultante de levantamento de peso. X: eixo em torno do qual gira a falange distal; seta indica a rotação de carga (linha pontilhada a linha contínua) estado carregado. Fonte: (LEACH. 1983). .....	28
<b>FIGURA 11-</b> Anatomia radiográfica das articulações interfalangeanas na projeção lateromedial. Legenda: A: Falange; B: Falange Média; C: Falange Proximal; D: Sesamoide distal. Fonte: Clayton et al, (2007). .....	30
<b>FIGURA 12-</b> Anatomia radiográfica da projeção Dorsopalmar: Legenda: A: Falange Distal; B: Falange Média; C: Falange Distal; D: Navicular sobreposto. Fonte: Cover, (2010). .....	31
<b>FIGURA 13-</b> I radiográfica do Tarso na projeção Lateromedial. Legenda: A: Tíbia; B: Talus; C: Calcâneo. Fonte: Cover, (2010). .....	33
<b>FIGURA 14-</b> Anatomia radiográfica da articulação do Tarso na projeção Dorsomedial-plantarolateral oblíqua. Legenda: A: Tíbia; B: Calcâneo; C: Talus; D: Osso tarsal central;	

E: 3° osso tarsiano; F: Fusão do primeiro e segundo osso tarsiano; G: 4: osso tarsiano; H: 3° osso metatarsiano; I: 4° osso metatarsiano; J: 2° osso metatarsiano. Fonte: Weaver et al, (2010). .....	34
<b>FIGURA 15-</b> Vista lateral do metatarso. Legenda: Grande sequestro cortical do aspecto dorsoproximal do metatarso (setas) em potro com histórico de trauma na região a pelo menos três semanas, com sinais de claudicação. Fonte: Stashak, (2006). .....	41
<b>FIGURA 16-</b> Imagem radiográfica das articulações interfalangeanas Distal e Média. Legenda: A- Projeção dorsoplantar; B- projeção lateromedial. Setas indicam fratura completa de falange distal (A) e ausência de silhueta radiográfica do casco (B). Fonte: Hospital Veterinário de Areia-PB.....	50
<b>FIGURA 17-</b> Imagem radiográfica das articulações interfalangeanas. Legenda: A: Projeção dorsoplantar; B: projeção lateromedial. Setas indicam aumento de tecido mole (A) e Fratura completa em osso Calcâneo (B). Fonte: Hospital Veterinário de Areia-PB.....	51
<b>FIGURA 18-</b> Exungulação completa em equino. A- substituição do estojo córneo por tecido de granulação exuberante, com aspecto firme e enegrecido apenas superficialmente (B). C- dissecação do membro afetado. Notar a área enegrecida na base das falanges, que mantinha contato com o solo e era revestido pelo tecido de granulação. D- articulação metatarso-falangeana com áreas multifocais de erosão, levemente avermelhada. Fonte: Hospital Veterinário de Areia-PB.....	52

## SUMÁRIO

1	<b>INTRODUÇÃO</b> .....	13
2	<b>REVISÃO DE LITERATURA</b> .....	14
2.1	<b>Anatomia do casco</b> .....	14
2.1.1	Anatomia articular .....	19
2.1.2	Tendões e ligamentos .....	20
2.1.3	Irrigação sanguínea e inervação .....	22
2.1.4	Anatomia funcional do membro equino .....	26
2.1.5	Anatomia radiográfica das falanges e tarso do membro do equino:.....	28
2.1.6	Estudo Radiográfico do Tarso do membro Equino .....	31
2.2	<b>Principais doenças do sistema locomotor de equinos</b> .....	34
2.2.1	Laminite .....	35
2.2.2	Doença ou síndrome do osso navicular .....	36
2.2.3	Fraturas do osso navicular (sesamoide distal).....	36
2.2.4	Lesões dos tecidos moles .....	37
2.2.5	Osteoartrite da articulação interfalangeana distal.....	38
2.2.6	Fraturas da falange distal .....	38
2.2.7	Contusão de sola, hematomas, e abscessos.....	39
2.2.8	Rachaduras na pinça, muralha, e talões. ....	39
2.2.9	Luxação da articulação interfalangeana proximal do membro equino .....	40
2.2.10	Exungulação/avulsão de casco .....	40
2.2.11	Osteíte infecciosa em equinos .....	40
2.2.12	Osteomielite em equinos .....	42
3	<b>RELATO DE CASO</b> .....	48
3.1	<b>Anamnese</b> .....	48
3.2	<b>Exame clínico do paciente</b> .....	48
3.2.1	Exame clínico Geral .....	48
3.2.2	Exame físico específico .....	48
3.3	<b>Exames complementares</b> .....	49
3.3.1	Hemograma .....	49
3.3.2	Exame Radiográfico .....	49
3.4	<b>Tratamento</b> .....	51
3.5	<b>Exame de Necropsia</b> .....	52

4	<b>DISCUSSÃO</b> .....	53
5	<b>CONCLUSÃO</b> .....	56
	<b>REFERENCIA BIBLIOGRÁFICA</b> .....	57

## 1 INTRODUÇÃO

Conforme a utilidade para o homem, os cavalos podem ser classificados como animais de trabalho ou lida, de esporte, lazer e criação (LIMA; CINTRA, 2016) e isso faz dessa espécie uma das mais exploradas na atualidade.

Os cavalos passaram por importantes adaptações evolutivas, especialmente no trato alimentar e locomotor (WILSON; WELLER, 2011). Dentre esses processos adaptativos, destaca-se a evolução dos dígitos, que apresenta-se como uma estrutura envolta em um casco queratinizado muito resistente e relativamente leve (POLLITT, 2004), e são responsáveis pelo apoio do peso do animal, dissipar a energia do impacto quando o membro atinge o chão, a proteção das tecidos internos, tração e desenvolvimento de velocidade e versatilidade dos equídeos (O'GRADY, 2008; POLLITT, 2004).

Em virtude das várias atividades nas quais os cavalos são utilizados, esses animais passaram a desenvolver distúrbios devido a intensa exigência além de seus limites (GOODCHIP; BIRCH, 2001). A ocorrência de perda de casco nos equinos é rara mas pode decorrer de traumas violentos, pododermatites assépticas (laminite) ou lesões infecciosas na coroa do casco e implica em comprometimento severo da locomoção e pode constituir uma causa de eutanásia na espécie dado o prognóstico reservado a desfavorável (THOMASSIAN, 2005). Dentre as complicações que podem ocorrer em sequência à avulsão (exungulação) completa ou parcial do casco, inclui-se a osteomielite, fraturas de falange distal, artrite séptica da articulação do casco e tenossinovite séptica da bainha digital (STASHAK, 2006).

Osteíte e osteomielite são processos infecciosos de estruturas ósseas, diferenciadas por acometimento da região óssea, sendo a osteomielite agravada pelo envolvimento da medula óssea e a Osteíte pela região cortical, respectivamente. De um modo geral podem surgir decorrente da extensão de infecções em tecidos adjacentes, septicemias e lesões traumáticas (STASHAK, 2006).

Enfermidades do sistema locomotor representam redução ou perda da aptidão de equinos, de sua qualidade de vida e podem cursar, ainda, com morte do paciente, sendo imprescindível a detecção da apresentação clínica, destacando-se as causas de sua ocorrência. O objetivo deste estudo é relatar um caso de exungulação de casco associada a osteíte e osteomielite em um cavalo reprodutor da raça Quarto de Milha, destacando-se os principais fatores predisponentes, achados clínicos e métodos de diagnóstico.

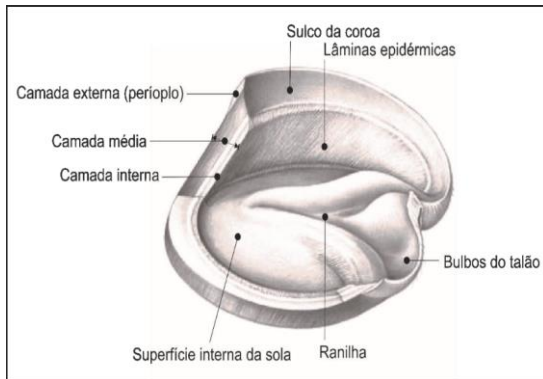
## 2 REVISÃO DE LITERATURA

### 2.1 Anatomia do casco

As estruturas que formam a anatomia do casco são parede, sola, rasilha e bulbo. O tecido que é visível, quando o animal está em posição quadrupedal, é muralha ou parede do casco, que se divide em pinça, quartos e talões (BUDRAS et al., 2009). A composição da parede do casco é, do exterior para o interior, estrato externo, estrato médio e estrato interno (FIGURA 1). O estrato externo é a camada mais fina e é formada por células queratinizadas que deixam a parede do casco com aparência brilhante e lisa (O'GRADY, 2002), esta camada mais superficial se estende distalmente em direção do perioplo (STASHAK, 2006).

A camada média ou estrato médio é a camada de maior espessura das três camadas e se diferencia pela sua estrutura tubular. É a principal estrutura que auxilia no suporte de carga, servindo para absorção da força de reação do solo para o esqueleto equino. A sua arquitetura anatômica lhe confere resistência durante os movimentos. A queratina é a principal proteína presente no estojo córneo, pele, pelos, chifres e garras. Tal proteína pode ser agrupada em dura, rica em pontes dissulfeto trazendo uma apresentação de grande força física; e a mole, rica em grupos sulfidril e pobre em pontes dissulfeto, sendo de menor resistência. O perioplo, a rasilha, o bulbo e a linha branca, tem em sua formação a queratina de menor resistência, ao contrário do que ocorre na parede e sola do casco (POLLITT, 2004).

A camada mais interna é formado por lâminas epidérmicas que se aderem com as lâminas dérmicas dando formação ao cório laminar. Na porção mais interna está localizado o tecido conjuntivo denso e colagenoso, com grande vascularização e inervação, chamado de cório coronário (derme) (STASHAK, 2006), recobrando a falange distal e intimamente ligado com as lâminas epidérmicas (CÉLESTE; SZÖKE, 2005).



**FIGURA 1:** Corte transversal do casco do equino, em que foi deixada a superfície interna da sola. Fonte: Budras et al (2009).

A estrutura externa do casco é convexa de medial pra lateral e se inclina obliquamente de borda a borda. Dorsalmente, o ângulo de inclinação da muralha em relação ao solo é de aproximadamente  $50^\circ$  para o membro torácico e de  $55^\circ$  para o membro pélvico, na face lateral o ângulo aumenta gradativamente ao chegar em  $100^\circ$  nos talões. A curva da parede é mais larga do lado lateral em comparação com o lado contralateral (medial), e a inclinação do quarto medial é mais profunda que a do quarto lateral. Na parede do casco existem cristas na superfície lisa, paralelas à borda coronária, que indicam variações no decorrer do crescimento do tecido do casco. Encontra-se também a marcação de finas estrias paralelas, estendendo-se de borda a borda, em uma forma quase linear, e indicam a direção dos tubos córneos (PARKS, 2003; KAINER; DEE FAILS, 2011).

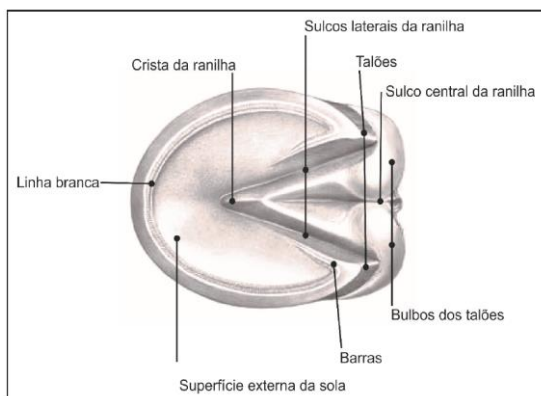
A porção interna do casco é côncava transversalmente e sustenta cerca de 600 lamelas epidérmicas primárias finas, que se estendem do sulco coronário até a borda basal da parede. Cada lamela sustenta aproximadamente 100 lamelas secundárias, dispostas em seção transversal, unindo o casco e o cório. As cinco lamelas secundárias são contínuas na face interna das barras e se encaixam com as lamelas correspondentes do cório lamelar (KAINER, 2011).

A muralha do casco apresenta as bordas denominadas coronário e basal. A borda coronária tem sua porção proximal delgada. Sua superfície externa está coberta por uma camada córnea macia e de cor clara denominada períplo. O períplo é uma camada delgada que reveste a parede a uma distância variável, distalmente, da banda coronária (POLLITT, 2004).

Já a borda basal do casco é o que deve entrar em contato com o solo. Sua espessura é maior na frente e decresce consideravelmente de trás para os lados, mas há um ligeiro aumento nos talões. Sua face interna está unida à lateral da sola pela linha branca (POLLITT, 2004).

Somente as lâminas epidérmicas secundárias e o cório lamelar recebem terminações nervosas sensitivas, ou seja, são regiões sensíveis do casco. Além disso, ainda há terminações nervosas motoras simpáticas responsáveis pela inervação dos vasos sanguíneos presentes na derme (PARKS, 2003).

A sola é a maior parte da superfície plantar do casco (FIGURA 2). Ela deve ser côncava, tendo em vista que sua função não é suportar peso. A maior parte da superfície palmar da terceira falange está fixa nela. Ela cobre toda a face palmar ou plantar do membro entre a pinça e a rasilha, contemplando as barras. Onde a margem externa da sola encontra a margem interna da muralha, aparece uma estreita marca branca, denominada 'linha branca', importante para o ferrageamento (PARKS, 2003), pois serve de referência para o ferrador. A sola contém aproximadamente 33% a mais de água que a muralha do casco e é, portanto, menos densa e resistente que a parede. Ela é composta por duas bordas, uma côncava e uma convexa. A borda convexa se une à parede por meio da linha branca. Uma crista está localizada no meio correspondente aos sulcos laterais da rasilha, na borda côncava da sola (BAXTER et al., 2011a).



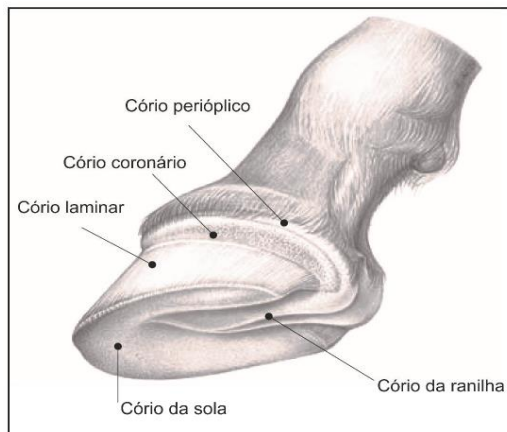
**FIGURA 2:** Casco do equino em vista palmar. Fonte: Budras et al. (2009).

A rasilha tem característica elástica macia e espessa, com o vértice voltado cranialmente e base localizada entre os talões, ela está no meio das barras do casco, que contém aproximadamente 45% de umidade. Ela é produzida pelas papilas de outra rasilha mais interna, a rasilha sensitiva. A última está separada da terceira falange, do osso navicular e da inserção do tendão flexor digital profundo (TFDP) pelo coxim digital. A rasilha tem função de amortecedor do impacto nos cascos e também auxilia na irrigação sanguínea para os cascos

(KAINER, 2011). Em cada lado da rasilha existe um sulco profundo, denominado sulco colateral, que separa cada lado da rasilha da sua respectiva barra. E existe um suco localizado no meio da face plantar da base da rasilha, denominado sulco sagital (PARKS, 2003).

Cada estrutura do casco (periópio, parede, barras, lâminas, sola e rasilha) é produzida por uma estrutura sensitiva correspondente na camada germinativa do cório. São elas: cório periópico, cório coronário, cório laminar, cório da sola e o cório da rasilha, respectivamente (FIGURA 3). A superfície da sola do membro torácico é maior do que a do membro pélvico, essa diferença é responsável pela diferença de superfícies entre as falanges distais dos membros pélvicos e torácicos (DENOIX, 2000; BAXTER, 2011b).

O cório adere ao perióstio acima da superfície convexa da 3ª falange. O peso ou a força, aplicados à 3ª falange, são transmitidos à parede do casco, o que significa que o peso do cavalo é sustentado pela parede do casco pela combinação de lâminas sensitivas e insensitivas. Esta formação também permite que o casco apenas cresça distalmente (não em direção à articulação), isso porque as lâminas insensitivas crescem com a parede e as sensitivas permanecem fixas ao perióstio da 3ª falange (MELO et al., 2006).



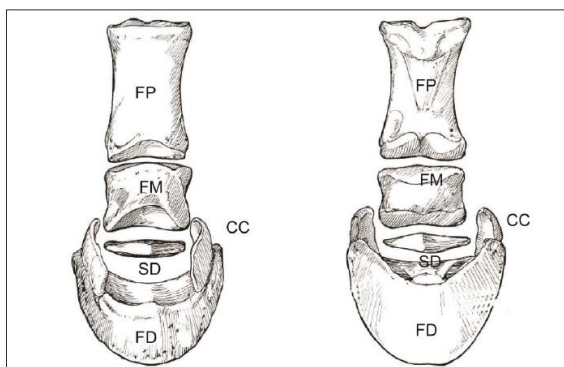
**FIGURA 3:** Casco do equino, em que foi retirado o tecido córneo queratinizado (casco) e estão evidenciados os córios. Fonte: Budras et al (2009).

A quartela e o casco possuem quatro ossos em sua formação: falanges proximal, média e distal e o osso sesamóide distal ou osso navicular (FIGURA 4).

A falange proximal, também chamada de primeira falange é um osso longo, situada entre o terceiro metacarpiano ou metatarsiano e a falange média (POLLITT, 1992). Ela está orientada em sentido oblíquo (cerca de 50-55°) distal e dorsalmente em relação ao plano horizontal. A falange média ou segunda falange é um osso curto e achatado dorsopalmarmente, situado entre as falanges distal e proximal. Sua direção corresponde à da primeira falange e sua largura é maior do que sua altura. O osso navicular ou sesamóide distal se encontra palmar à junção das falanges média e distal e está em contato com ambas. Ele possui a forma de barco e o seu eixo longitudinal está no sentido transversal em relação ao membro (GETTY, 1986).

Dentro do casco e quase que totalmente envolvida por ele, se encontra a falange distal ou terceira falange. Ela consiste em um osso esponjoso, que apresenta canais, por onde passam vasos sanguíneos. Como a escápula, e ao contrário dos ossos longos do membro, essa falange se articula com outro osso em apenas uma das extremidades. Esse osso não possui córtex ou cavidade medular e é curvada, acompanhando o formato do casco (PARKS, 2003; BUDRAS et al., 2009).

Anexadas à falange distal estão as cartilagens colaterais, em forma de placas romboides irregulares. Elas são curvas em ambos os planos: transversal e frontal, com a superfície abaxial convexa e a axial côncava. Aproximadamente metade da margem distal das cartilagens está ligada ao processo palmar ou plantar da falange distal e o que resta prolonga-se palmarmente. Além disso, aproximadamente 50% da cartilagem está dentro da cápsula do casco, e a outra parte se estende proximal à cápsula do casco (GETTY, 1986; PARKS, 2003).



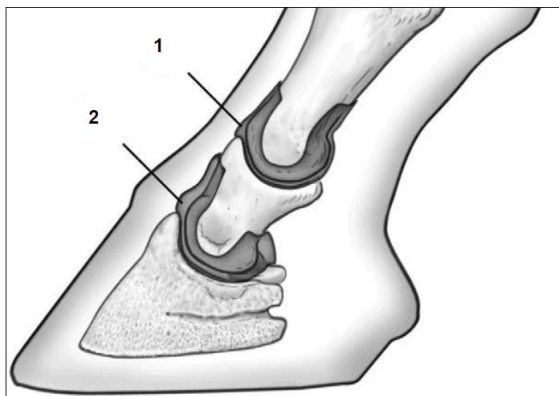
**FIGURA 4:** Ossos e cartilagens da porção distal do membro do equino. Vista dorsal à esquerda e palmar à direita. Legenda: FP: Falange

proximal; FM: Falange média; FD: Falange distal; SD: Sesamóide distal e CC: Cartilagem colateral. Fonte: Kainer; Mccracken (1998).

### 2.1.1 Anatomia articular

As articulações interfalangeanas são consideradas gínglimos (FIGURA 5). Entretanto, elas também são classificadas como articulações selares, onde as superfícies são reciprocamente côncavo-convexa, porque além da flexão e extensão elas permitem algum movimento lateral, bem como ligeira rotação. A amplitude de movimento na Articulação Interfalangeana Proximal (AIP) é limitada a poucos graus; no entanto, ela é considerável se comparada à amplitude da articulação interfalangeana distal (AID). AIP é uma articulação simples, onde a falange média articula-se com a falange proximal. Em contraste, a articulação Interfalangeana distal é uma articulação complexa que envolve o osso sesamóide distal, a falange distal e a falange média. Cada osso articula-se com os outros dois; porém, há pouco movimento na articulação entre a falange distal e o osso navicular (PARKS, 2003).

A articulação interfalangeana proximal, é uma articulação diartrodial, formada pela parte proximal da segunda falange e a parte distal da primeira falange. Na região dorsal da mesma passam o tendão digital extensor longo, juntamente com os ramos dorsais do ligamento suspensório. Existem, ainda, os ligamentos colaterais da AIP, que dão estabilidade à mesma em sentido sagital (BAXTER et al., 2011b).

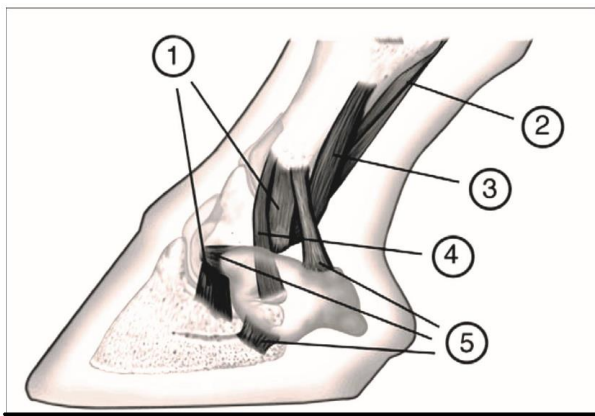


**FIGURA 5:**Articulações da porção distal do membro do equino. Legenda: 1: Articulação interfalangeana proximal da quartela ou (AIP) e 2:Articulação interfalangeana distal (AID). Fonte: Parks, (2003).

### 2.1.2 Tendões e ligamentos

Existe um grande número de ligamentos no membro distal, que servem para manter as articulações em posição e guiar seus movimentos, especialmente porque não há nenhum outro tecido volumoso, como músculos, na extremidade distal para fornecer estabilidade. Segundo Parks (2003), os classifica da seguinte forma (FIGURA 6):

- Ligamentos colaterais das articulações interfalangeanas proximal e distal.
- Dois ligamentos colaterais e dois pares de ligamentos palmares do sesamóide distal que abrangem o aspecto palmar da articulação interfalangeana proximal e que, juntamente com o ligamento sesamóideo reto distal, restringem a dorsoflexão da AID.
- Três ligamentos que mantêm a posição do sesamóide distal em relação à AID: o par de ligamentos sesamóideos colaterais e o ligamento ímpar do sesamóide distal.
- Pelo menos seis ligamentos anexos em cada cartilagem ungueal para as estruturas adjacentes: um que liga à falange proximal, outro que liga à falange distal, outro que prende a cartilagem ao processo palmar ipsilateral, outro que anexa ao processo palmar contralateral, outro que prende ao osso navicular e outro que infiltra o coxim digital.

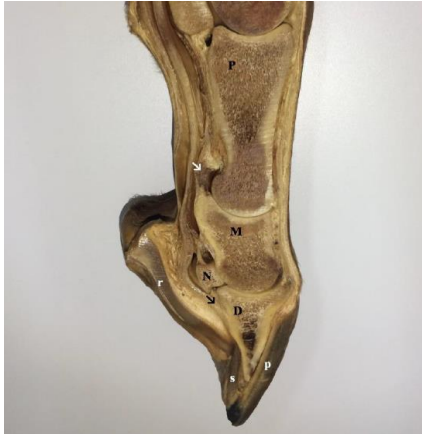

**FIGURA 6:** Ligamentos do dígito do equino. Legenda: 1: ligamentos colaterais das articulações inter falangeanas, 2: ligamentos sesamóideos distais, 3: ligamento anular palmar, 4: ligamentos sesamóideos colaterais e 5: ligamentos anexando a cartilagem colateral à terceira falange. Fonte: (PARKS. 2003).

Na extremidade distal do membro do equino existem tendões de inserção de dois músculos flexores e dois extensores. Os flexores são o tendão flexor digital superficial (TFDS) e o Tendão Flexor Digital Superficial (TFDP), enquanto os extensores são o tendão extensor digital comum e o tendão extensor digital lateral (GETTY, 1986; PARKS, 2003). O tendão extensor digital lateral (TEDL) insere-se no aspecto proximolateral da falange proximal. O tendão extensor digital comum (TEDC) se insere principalmente no processo extensor da falange distal, mas também na superfície dorsal da falange média. Na extremidade distal da falange proximal o TFDS se bifurca em duas partes que se inserem na parte proximopalmar da falange média, com uma inserção secundária menor no aspecto distopalmar da falange proximal (DENOIX, 1994).

Ambos os tendões flexores compartilham a bainha tendínea digital comum que se estende desde o metacarpo distal proximal até quase a bursa do osso navicular distalmente. O movimento dos tendões flexores digitais, fora de sua linha de ação, é limitado pelos ligamentos anulares palmares e digitais. Ambos os tendões flexores estão associados a ligamentos acessórios, que restringem o movimento e armazenam energia para aumentar a eficiência da locomoção (DENOIX, 1994).

É importante ressaltar que no interior do casco se encontram diversas estruturas: coxim digital, falange distal e a maior parte das duas cartilagens colaterais, AID, extremidade distal da falange média, veias, artérias e nervos digitais palmares/plantares e suas ramificações, além do aparato podotrocLEAR (APT) (KAINER; DEE FAILS, 2011) (FIGURA 7). O APT, por sua vez, é composto pelo osso sesamóide distal (navicular), ligamentos colaterais e ímpar do sesamóide, tendão flexor digital profundo (TFDP), ligamento anular digital distal (LADD) e a bursa podotrocLEAR ou do navicular (BPT). Além das estruturas mencionadas, o tendão extensor digital comum (TEDC) se insere na crista da terceira falange e o TFDP na face palmar/plantar da terceira falange (DENOIX et al., 2002; BAXTER et al., 2011a; SEIGNOUR et al., 2011).



**FIGURA 7-** Imagem do dígito equino em corte longitudinal. Legenda: P: falange proximal, M: medial e D: distal, o N: navicular, SETA PRETA: os tendões, flexor digital profundo e SETA BRANCA: flexor digital superficial, além das divisões da estrutura Córnea do casco como a parede (p), sola (s) e rasilha (r). Fonte: Gravena (2017).

### 2.1.3 Irrigação sanguínea e inervação

A irrigação sanguínea do casco ocorre através das artérias digitais medial e lateral (CUTAHIJA, 2009). Estas são originadas da divisão da artéria palmar e plantar entre o ligamento suspensório e o tendão flexor digital profundo, os ramos arteriais entram no dígito na altura da superfície abaxial dos ossos sesamoides proximais do boleto (PARKS, 2003; POLLITT, 2004). Na falange proximal as artérias digitais dão origem a um ramo circunflexo que logo em seguida une-se com o ramo da artéria do lado oposto ao membro, circulando ao redor do osso (POLLITT, 2004; ALVES et al., 2009).

Na região de articulação interfalangeana proximal, saem ramificações das artérias digitais para os talões, suprindo o coxim digital, a rasilha, o cório lamelar dos talões e das barras e o perioplo e o cório coronário palmar. As ramificações continuam na metade da falange medial e forma outra artéria mais profunda que as cartilagens e os tendões extensores, juntando com a artéria do lado oposto ao membro formando uma artéria circular ao redor da falange média e da borda coronária. Esta artéria coronária circunflexa é responsável pela irrigação do tendão extensor digital, a articulação interfalangiana distal e fornece vários ramos ao cório coronário e lamelar do dedo (POLLITT, 2004).

Na altura do osso navicular de cada artéria digital sai um ramo dorsal que adentra o forame no processo palmar da falange distal e continua no sulco parietal na superfície dorsal da falange distal, irrigando o cório lamelar dos talões e anastomoses com a parte palmar da artéria circunflexa da sola (POLLITT, 2004).

Os ramos medial e lateral da artéria digital saem das bordas proximal e distal do osso sesamoide distal, se juntam com os outros e formando ligações diretas entre artérias digitais medial e lateral acima e abaixo do osso sesamoide distal. A artéria proximal desloca-se no ligamento suspensor do osso sesamoide distal, seus ramos penetram no forame nutrício na borda proximal do osso. Ao longo da extremidade distal de uma rede de artérias, desloca-se no ligamento distal interósseo e se divide em ramos que entram no osso sesamoide distal por forames vasculares (POLLITT, 2004).

Em região de estojo córneo, as artérias estão nos sulcos soleares da falange distal (PARKS, 2003). A última porção da artéria digital penetra no canal solear através de um único forame pareado em seguida se une com a artéria do lado oposto para formar o arco terminal disposto profundamente, no interior do osso (POLLITT, 2004). Ramos do arco terminal irradiam para o exterior através de forames na superfície dorsal da falange distal e fornecem suprimento de sangue ao cório lamelar e, ainda, formam a artéria circunflexa, responsável pelo suprimento sanguíneo do cório solear (PARKS, 2003; POLLITT, 2004).

A drenagem do sangue através das veias do dígito equino é complexa e semelhante ao suprimento arterial (PARKS, 2003). As principais diferenças são as presenças de três plexos venosos, o plexo venoso dorsal localizado na região profunda da derme lamelar, o plexo venoso palmar/plantar que se localiza mais profunda na derme e superfície interna axial das cartilagens ungueais e o plexo coronário, localizado no coxim coronário e se estende até o tendão extensor digital e a superfície externa abaxial da cartilagem da falange distal. Eles são drenados pelas veias digitais lateral e medial (POLLITT, 2004).

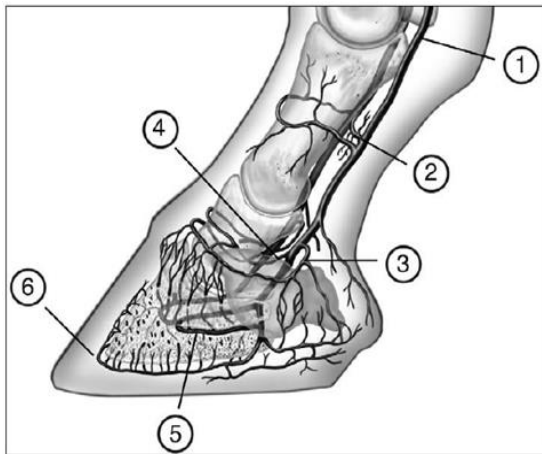
O suprimento arterial para o dígito origina-se das artérias digitais palmares. Dentro do casco, as artérias passam através dos canais soleares da falange distal, através do foramen solear, para transpor o canal solear, e fazem uma anastomose com o vaso contralateral para formar o arco terminal. Cada artéria digital palmar possui vários ramos. São eles:

- Ramo para a falange proximal, o qual se divide imediatamente em ramos dorsal e palmar;
- Ramo para os coxins digitais, que se ramifica em ramos para o coxim digital, derme dos talões e ranilha;

- Outro ramo, o qual se estende dorsalmente e faz uma anastomose com seu par contralateral, para formar a artéria coronária;
- Ramo dorsal da falange média que faz anastomose com seu par contralateral formando o círculo arterial coronário;
- Ramo palmar a falange média que faz anastomose com seu par contralateral, proximalmente ao osso navicular, promovendo o suprimento sanguíneo à porção proximal dessa estrutura;
- Ramo dorsal a falange distal, que primeiramente localiza-se abaxial as extremidades do osso navicular, e atravessam o forômen do processo palmar da terceira falange, seguindo dorsalmente a sua parede dorsal até ramificar-se na derme parietal dos quartos e talões.
- Existem ainda, vasos menores, que se irradiam, formando plexos, tais como os plexos naviculares proximal e distal, plexo solear, além da artéria circunflexa, da qual emergem as artérias lamelares responsáveis pelo suprimento sanguíneo da derme dorsal. O casco é dividido em três distintas regiões, considerando a irrigação sanguínea: (I) irrigação dérmica palmar coronária e lamelar, (II) irrigação dérmica coronária dorsal e (III) irrigação dérmica dorsal solear e lamelar (FIGURA 8).

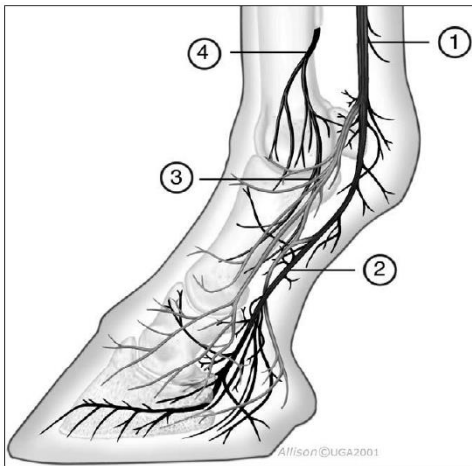
Estudos angiográficos indicaram que a derme lamelar dorsal é a última a ser perfundida e, portanto, está mais predisposta a lesões por isquemia e reperfusão (PARKS, 2003). O sistema de drenagem do dígito é semelhante ao de irrigação. A diferença mais marcante é a presença de três plexos venosos avalvulares interligados no casco: plexo coronário, plexo venoso dorsal na derme lamelar, e o plexo venoso palmar no cório solear e na face axial das cartilagens unguares.

O plexo venoso dorsal fica na parte profunda da derme lamelar. O plexo venoso palmar ou plantar fica na parte profunda da cório da sola e nas superfícies axiais interiores das cartilagens da falange distal. O plexo venoso coronário reside no coxim coronário, cobrindo o tendão extensor digital e as superfícies exteriores das cartilagens abaxiais da falange distal. Os três plexos são drenados através das veias digitais medial e lateral. A maioria das veias profundas dentro do casco é avalvular, embora ocorram válvulas nas veias superficiais coronárias, subcoronarianas e dos talões (POLLITT, 1992).



**FIGURA 8:** Irrigação do dígito equino. Legenda: 1: artéria digital palmar; 2: ramo palmar/plantar a falange proximal; 3: ramo ao coxim digital; 4: ramo dorsal a falange média; 5: ramo dorsal a falange distal; 6: artéria circunflexa. Fonte: Parks (2003).

A distribuição nervosa do dígito provém do nervo digital palmar e seu ramo dorsal correspondente (FIGURA 9). Esses nervos são as continuções distais dos nervos palmares, a partir de sua divisão na altura da articulação metacarpo/tarso falangeana em nervos digitais palmares e ramos dorsais. Os ramos dorsais são primeiramente nervos cutâneos que inervam a porção dorsal e abaxial da quartela e da banda coronária. Os nervos digitais palmares prosseguem abaxialmente ao tendão flexor digital profundo, transpondo posteriormente o canal parietal e ramificando-se sobre a superfície parietal da terceira falange. Vários ramos se originam do plexo principal para inervar a derme lamelar dos talões, quartos do casco e a derme da sola e rasilha. Distalmente surgem outros ramos para inervar o ligamento sesamoideo ímpar, a bursa do osso navicular, a AID, a falange distal e os coxins digitais (POLLITT, 1992; PARKS, 2003).



**FIGURA 9:** Irrigação do dígito equino. Legenda: 1: artéria digital palmar; 2: ramo palmar/plantar a falange proximal; 3: ramo ao coxim digital; 4: ramo dorsal a falange média; 5: ramo dorsal a falange distal; 6: artéria circunflexa. Fonte: Parks (2003).

#### 2.1.4 Anatomia funcional do membro equino

Os cavalos têm a capacidade de se locomover rápido em distâncias curtas (velocidades de corrida podem chegar a 75 km/h) e também de percorrer longas distâncias a velocidades mais lentas, com um baixo custo energético. Essa foi uma vantagem evolutiva, que lhes permitiu, não só fugir de predadores, mas também migrar grandes distâncias em busca de alimentos. Para atingir esses dois requisitos, o cavalo desenvolveu características anatômicas que promovem eficiência energética. Embora a maioria dos veterinários esteja familiarizada com alguns mecanismos para poupar energia, como a presença dos cascos, o mecanismo de bloqueio da patela e o aparelho recíproco, existem muitas outras funcionalidades que desempenham um papel importante, no sentido de garantir locomoção com eficiência energética (WILSON; WELLER, 2011).

Embora a função, tanto dos membros torácicos, quanto pélvicos, seja sustentar o corpo do equino em repouso ou deslocá-lo para frente, quando em movimento, observa-se uma nítida distribuição do peso entre eles. Os membros torácicos sustentam cerca de 55% a 60% de todo

o peso do equino, enquanto os pélvicos sustentam somente cerca de 40% a 45% do peso (GETTY, 1986).

O peso é distribuído ao longo da muralha do casco e imediatamente adjacente à sola e rasilha. Nos equinos ferrados, o peso encontra-se distribuído na muralha e sola, quando em posição quadrupedal. No entanto, se o equino permanece numa superfície que se adapta à forma do casco, a distribuição do peso ocorre ao longo da sola e rasilha (PARKS, 2003). Em posição quadrupedal, o boleto e o dígito estão impedidos de hiperextensão não-fisiológica pelo aparato suspensor do boleto, que é constituído pelos ossos sesamoides proximais, ligamentos: suspensório, sesamoides distais reto, oblíquos e cruzados, inter sesamoideos, frenadores supra e infracarpal; e os tendões flexores superficial e profundo (KAINER; DEE FAILS, 2011).

Durante a flexão do boleto e dígito, a maior parte do movimento é no boleto, o que resta de movimentação é na quartela, e o movimento na AID é intermediário. Embora as articulações inter falangeanas sejam gínglimos, a manipulação pode causar flexão transversal e alguma rotação axial quando flexionadas. A contração dos músculos extensores digitais comuns e lateral, faz com que os ossos e articulações do dígito se alinhem pouco antes do casco atingir o chão (JOHNSTON; BACK, 2006).

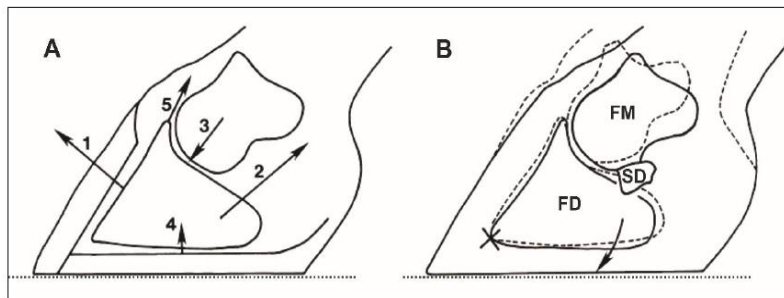
Quando o cavalo toca o chão com os cascos, os talões são os primeiros a bater no solo, seguido em ordem, pelos quartos e a pinça. A expansão dos talões é facilitada pela elasticidade da parede do casco, que é mais espessa na pinça e se torna mais fina, conforme se aproxima dos talões. A maior parte do impacto é sustentada pela parede do casco e essa compressão da parede cria uma tensão nas inter digitações das lâminas epidérmicas e dérmicas e, por conseguinte, ao perióstio da falange distal. A força de compressão axial é transmitida através das falanges. A sola côncava, não suporta muita força e está ligeiramente pressionada pela pressão da falange distal, fazendo com que ocorra a expansão dos quartos. A posição das barras minimiza a expansão da sola. A inclinação da AID ocorre quando o osso navicular empurra, em direção distopalmar, a articulação, através das forças exercidas pelos ligamentos sesamoideos colateral, ímpar distal e o tendão do músculo flexor digital profundo, que força o osso através da bursa do navicular (MOORE 2010).

As forças que atuam sobre a falange distal estão indicadas na (FIGURA 11). A magnitude e a direção das forças podem mudar de acordo com a posição dos membros e a energia armazenada. A concussão é dissipada pela pressão na rasilha, sendo transmitida para o coxim digital e cartilagens colaterais (KAINER; DEE FAILS, 2011).

A expansão lateral do casco e das cartilagens da falange distal comprime os plexos venosos do casco, forçando proximalmente o sangue nas veias digitais. A absorção de choque hidráulico, pelo sangue dentro dos vasos, aumenta o amortecimento, que também ocorre diretamente pelo coxim digital, pela ranilha e pela elasticidade da parede do casco (PARKS, 2003).

Durante o choque com o solo, os ligamentos palmares da articulação interfalangeana proximal, o ligamento sesamoideo reto, e o tendão flexor digital profundo fornecem a tensão necessária para evitar a super extensão da AIP (PARKS, 2003).

A AID é sustentada pelo tendão flexor digital profundo durante a descida do boleto do cavalo em galope. O aparelho suspensório do boleto e os tendões flexores digitais garantem que não ocorra super extensão do boleto. No entanto, quando todo o peso do cavalo, é suportado momentaneamente por um único membro torácico, durante o galope, o aspecto palmar do boleto chega perto do chão (KAINER; DEE FAILS, 2011).



**FIGURA 10:** A. Diagrama das forças que agem sobre falange distal. Legenda: 1: Forças das lâminas da parede, 2: força de tração do tendão flexor digital profundo, 3: força de compressão da falange média, 4: força de compressão da sola, e 5: as forças de tração de ramos extensores do ligamento suspensor e tendão extensor digital comum (longo, no membro pélvico). B. Posição mudanças na falange média (FM), Legenda: FD: falange distal, SD: sesamoide distal e parede do casco resultante de levantamento de peso. X: eixo em torno do qual gira a falange distal; seta indica a rotação de carga (linha pontilhada a linha contínua) estado carregado. Fonte: (LEACH, 1983).

### 2.1.5 Anatomia radiográfica das falanges e tarso do membro do equino

#### Projeção Lateromedial do estudo radiográfico do casco

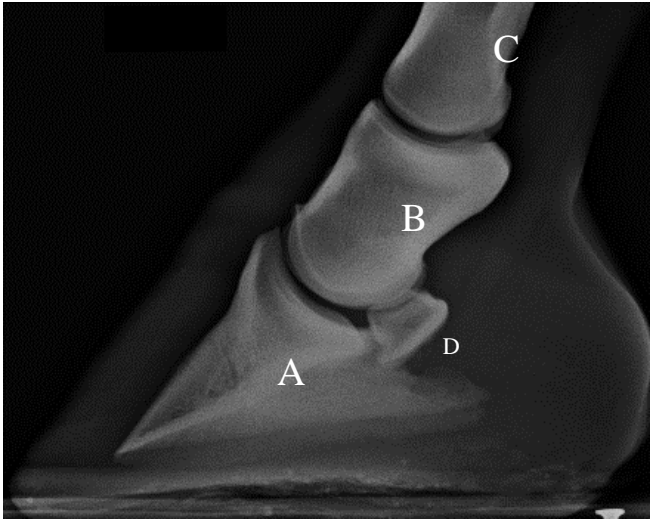
Projeção Lateromedial é indicada, para avaliar o equilíbrio dorsopalmar do casco (FIGURA 11), o ângulo do casco-quartela, isto quando o cavalo está uniformemente equilibrado nos membros, em estação e diagnosticar alterações da articulação interfalângica

distal da segunda falange e o aparecimento da doença do osso navicular (O'BRIEN, 2007). Esta projeção permite também uma boa visualização das superfícies dorsal e palmar das falanges e das articulações interfalangianas, como também espessura da parede dorsal, dos tecidos moles do casco e dos talões da Falange distal (WEAVER et al., 2010).

Relativamente à visualização do osso navicular, este pode ser avaliado no seu contorno, na sua forma, na sua espessura, na uniformidade do córtex flexor e, ainda, a possível identificação de osteófitos periarticulares, dorsoproximais (DYSON, 2011).

Para realização do exame é necessário que dois membros devem ficar bem equilibrados, perpendiculares ao chão, evitando a rotação do casco, principalmente nos membros anteriores. Os mesmos devem ser apoiados sobre blocos de madeira, de forma a que a imagem radiográfica inclua a sola do casco. A posição da placa de radiográfica deve ser medial ao membro (FIGURA 10) (KUMMER et al., 2004). É útil colocar um marcador radiopaco na parede dorsal do casco, para demarcar a sua superfície exterior, especificamente, para facilitar a medida da espessura da 3ª falange, como também avaliar a presença de rotação e do afundamento desta, sempre que se suspeite de laminite (BUTHER et al., 2000; WEAVER et al., 2010).

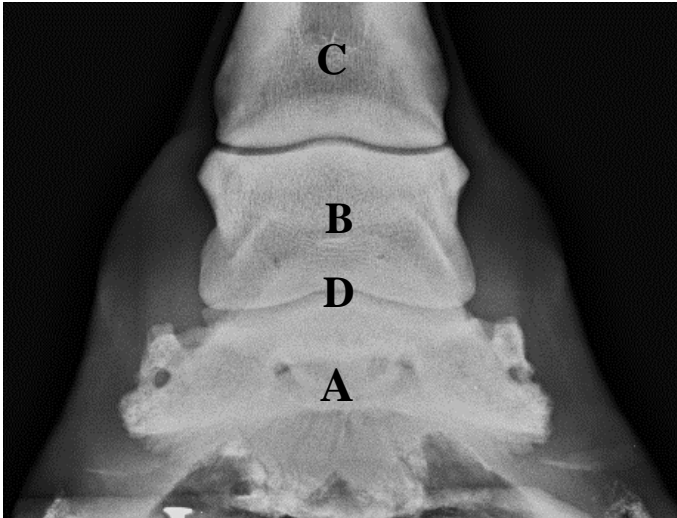
Uma boa imagem radiográfica não deve ter sobreposição entre a extremidade distal da 2ª falange e a extremidade proximal da 3ª falange, permitindo, desta forma, uma clara visualização das articulações (WEAVER et al., 2010). O feixe radiográfico deve ser paralelo ao solo e direcionado a 1 cm distal ao centro da banda coronária, ou entre a metade da distância da superfície dorsal e palma (KUMMER et al., 2004).



**FIGURA 11-** Anatomia radiográfica das articulações interfalangeanas na projeção lateromedial. Legenda: A: Falange; B: Falange Média; C: Falange Proximal; D: Sesamoide distal. Fonte: Clayton et al, (2007).

#### Projeção Dorsoplantar ou Dorsopalmar do casco equino

A projeção Dorso Palmar é indicada, como sendo útil, para visualizar fraturas da terceira falange e ossificações das cartilagens colaterais da mesma (figura 12). Sendo, ainda, importante, no equilíbrio lateromedial do casco. Podem ser avaliadas, as superfícies mediais e laterais da terceira falange, da segunda falange e das articulações Interfalangeana Distal e Articulação Interfalangeana Proximal, relativamente à sua largura, às alterações marginais e à densidade do osso subcondral (WEAVER et al., 2010).



**FIGURA 12-** Anatomia radiográfica da projeção Dorsopalmar: Legenda: A: Falange Distal; B: Falange Média; C: Falange Distal; D: Navicular sobreposto. Fonte: Cover, (2010).

#### 2.1.6 Estudo Radiográfico do Tarso do membro Equino

Devido à complexa anatomia do tarso, tal como no carpo, é essencial identificar a normal aparência, para um perfeito reconhecimento das alterações radiográficas. No momento da interpretação radiográfica, deverá ter-se em consideração, a existência de possíveis variações consideradas normais, sendo que, estas poderão depender da idade e da raça do animal. Estas variações, geralmente ocorrem bilateralmente, por isso, a comparação com o membro contra lateral é vantajoso, se subsiste a suspeita de alguma alteração (SHELLE; DYSON, 1984).

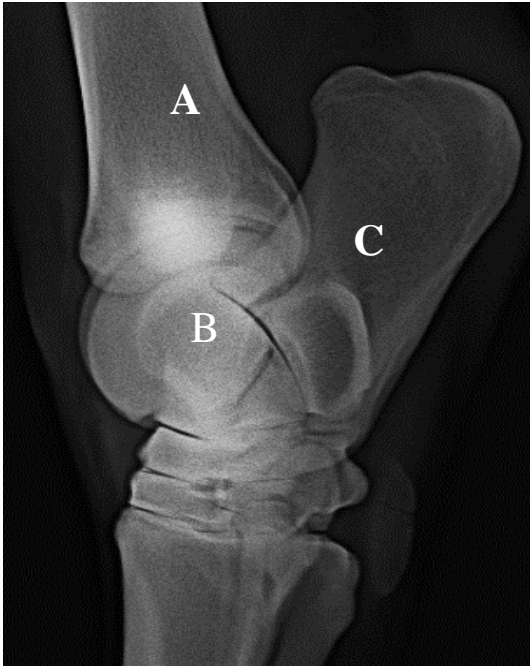
Segundo Novales et al. (2008), existem pequenas irregularidades anatómicas na porção distal da tróclea medial do tarso. Segundo Buther (2000), a tróclea lateral possui uma fenda distinta na sua extremidade distal, enquanto que a tróclea medial possui, distalmente uma protuberância de tamanho variável. Refere ainda que, a crista lateral e medial da tróclea são normalmente curvas, embora pouco pronunciadas e ligeiramente achatadas em algumas raças de cavalos.

Em todas as vistas do tarso, os membros posteriores devem suportar o peso de modo uniforme, com a região do metatarso posicionada verticalmente, e para evitar o escurecimento da imagem radiográfica a calda do animal deverá ser retirada da direção do feixe (SIMON; DYSON, 2010). O aparelho deve ser posicionado no aspecto medial do tarso, mas fixa pelo operador no aspecto dorsal, evitando deste modo, situar-se posteriormente ao cavalo (WEAVER et al., 2010).

Nas projeções do tarso, como auxílio, pode ser utilizado um suporte para o aparelho de raio-X (SIMON; DYSON, 2010). O feixe é dirigido centralmente num plano horizontal, centrado na articulação intertargiana distal (FIGURA 12), e é vantajoso utilizar um ligeiro ângulo, entre 5 a 10°, para prevenir a sobreposição das articulações do tarso (SHELLE; DYSON, 1984). A colimação do feixe deve incluir o aspecto cranial, da extremidade distal da tíbia, e a extremidade proximal dos ossos metatarsianos (BUTHER et al., 2000).

#### Projeção Lateromedial do tarso equino

A projeção LM do tarso mostra a tuberosidade calcânea e o aspecto plantar do calcâneo, a sobreposição da crista lateral e medial da tróclea do estrágulo, o aspecto dorsal do osso tarsal central, o terceiro osso tarsiano, o aspecto plantar do quarto osso tarsiano, o aspecto dorsoproximal do terceiro osso tarsiano e o aspecto proximal do segundo e quarto metatarsianos (COLÓN, 2004; WEAVER et al., 2010).



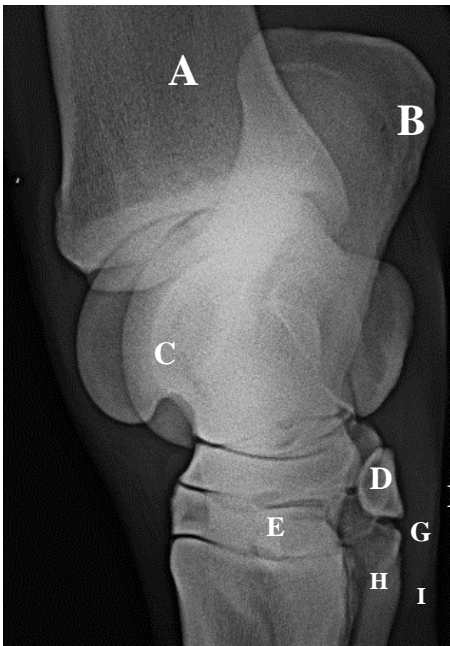
**FIGURA 13-** I radiográfica do Tarso na projeção Lateromedial.  
 Legenda: A: Tíbia; B: Talus; C: Calcâneo. Fonte: Cover, (2010).

#### Projeção DorsoMedial-Plantarolateral Oblíqua

Esta projeção é útil para destacar algumas anormalidades não visualizadas na projeção Lateromedial da zona do tarso (RELAVE, 2009). No estudo radiográfico de Relave (2009), foi possível confirmar que, no que se refere à detecção de lesões de osteocondrose, na crista intermédia da cóclea da tíbia, a projeção Dorsomedial-plantarolateral oblíqua será a melhor opção. Destas lesões, 82% terão sido melhores detetadas nesta projeção, enquanto apenas 10% foram visualizadas na projeção LM e 8% na projeção DorsoLateral-PlantaroMedial Oblíqua (RELAVE, 2009).

O aparelho de raio-X é mantido verticalmente na face plantarolateral do curvilhão, perpendicular à direção do feixe dos raios-X, sendo este, direcionado horizontalmente e centrado sobre as articulações do tarso (figura 15) (WEAVER et al., 2010). A colimação do feixe deve incluir o aspecto proximal dos ossos do metatarso e o aspecto distal da tíbia (WEAVER et al., 2010).

A projeção DorsoMedial-PlantaroLateral Obliqua acentua o suporte do Talus, a crista lateral da tróclea, o aspecto dorsolateral do osso tarsal central, o terceiro osso tarsiano, o segundo e terceiro osso metatarsiano, o aspecto plantaromedial do quarto osso tarsiano e a fusão do primeiro e segundo ossos tarsianos (COLÓN, 2004; WEAVER et al., 2010).



**FIGURA 14-** Anatomia radiográfica da articulação do Tarso na projeção Dorsomedial-plantarolateral oblíqua. Legenda: A: Tibia; B: Calcâneo; C: Talus; D: Osso tarsal central; E: 3º osso tarsiano; F: Fusão do primeiro e segundo osso tarsiano; G: 4º osso tarsiano; H: 3º osso metatarsiano; I: 4º osso metatarsiano; J: 2º osso metatarsiano. Fonte: Weaver et al, (2010).

## 2.2 Principais doenças do sistema locomotor de equinos

As patologias da porção distal do aparelho locomotor são a causa mais frequente de atendimento médico em equinos (BAXTER, 2011). Ainda segundo Baxter. (2011), devido ao alto grau de especialização, seu aparelho locomotor passou a ser sensível a diversas alterações

patológicas, o que fazem com que esse animal seja frequentemente acometido de patologias do aparelho locomotor.

### 2.2.1 Laminite

A laminite é a inflamação das lâminas do casco que cursa com a falha na sustentação, feita pelos tecidos moles do casco, da terceira falange. As lâminas dérmica e epidérmica dos dígitos sofrem necrose devido a diversos fatores, o que comumente resulta em claudicação incapacitante, que resulta do deslocamento da falange distal dentro da cápsula do casco. Esse deslocamento pode ser simétrico, em sentido distal, ou afundamento da falange, assimétrico da falange distal (medial ou lateral), ou ainda, pode ocorrer a rotação da falange, com deslocamento da ponta do osso em sentido distal. Tanto deslocamento distal, como a rotação, podem ocorrer no mesmo cavalo (BAXTER et al., 2011b).

A laminite não é uma doença primária. Geralmente ocorre como sequela a quatro fatores clínicos distintos:

- Doenças associadas à sepsse ou endotoxemia;
- Sobrecarga ou peso excessivo em um membro devido a uma lesão no membro contralateral;
- Síndrome de Cushing em cavalos mais idosos;
- Síndrome metabólica equina, incluindo laminite associada a pastagens ricas em carboidratos.
- Laminite secundária ao consumo de *Juglans nigra* (noqueira preta ou noqueira negra, uma árvore existente nos Estados Unidos) poderia ser listada em quinto lugar como causa da doença. Porém, sua ocorrência é muito mais rara do que as outras quatro causas (BAXTER et al., 2011b).

A literatura sobre a laminite normalmente se refere a três estágios da doença: fase de desenvolvimento, fase aguda e fase crônica. O estágio de desenvolvimento, também conhecida como fase prodômica, é o período que acomete todo cavalo que está com uma doença que oferece risco de laminite (enterocolite, metrite ou abdômen aguda cirúrgico, entre outros), antes do aparecimento dos sinais clínicos de laminite. Na fase aguda, o dígito do cavalo exibe sinais clínicos da doença, mas sem nenhuma evidência radiográfica de deslocamento da falange distal.

Já na fase crônica, o deslocamento da falange distal ocorreu e pode continuar. Como o deslocamento da falange distal pode ocorrer durante dias após o início dos sinais clínicos de laminite, o curso crônico cobre uma ampla variedade de apresentações clínicas que vão, desde

o cavalo com lâminas instáveis, até o deslocamento da falange distal. Mesmo que o início do processo da doença tenha sido vários anos antes e que animal tenha lâminas estáveis, esse animal pode apresentar uma claudicação crônica, devido ao deslocamento da falange distal, geralmente devido à constante pressão da falange distal deslocada sobre a sola, contusões soleares ou hematomas (PARKS; MAIR, 2009).

#### 2.2.2 Doença ou síndrome do osso navicular

A doença do navicular ou síndrome navicular continua sendo uma das causas mais polêmicas e comuns de claudicação intermitente dos membros torácicos em cavalos entre quatro e 15 anos de idade (DYSON, 2003; TURNER, 1989). Estima-se que a síndrome seja responsável por um terço de toda a claudicação crônica dos membros torácicos em cavalos quarto de milha e puro-sangue inglês (RIJKENHUIZEN, 2006). Particularmente, animais castrados parecem ter um maior risco e a síndrome raramente é diagnosticada em pôneis ou árabes (DYSON, 2003).

A doença tem demonstrado que tem uma predisposição hereditária, possivelmente devido à conformação do membro do cavalo ou com a forma específica do osso navicular. Acredita-se que outros fatores, tais como a conformação defeituosa, desequilíbrios do casco, ferrageamento inadequado ou irregular e exercícios em superfícies duras, também são fatores que predis põem e agravam essa condição. Embora os membros pélvicos possam ser acometidos, isso raramente acontece. A doença do navicular é considerada um problema principalmente dos membros torácicos (BAXTER et al., 2011b).

#### 2.2.3 Fraturas do osso navicular (sesamoide distal)

Esse tipo de fratura tem sido relatado em muitas raças e em cavalos com uso variado, porém é considerada incomum (LILLICH et al, 1995). A fratura completa pode ocorrer após um trauma agudo ou secundário à desmineralização óssea grave devido à doença do navicular ou osteomielite secundária à sepse (AUER & STICK, 2006). Fraturas com avulsão são frequentemente associadas à doença do navicular e ocorrem ao longo da borda distal do osso (VAN DE WATERING; MORGAN, 1975; DYSON, 2011a). Os membros torácicos parecem estar em maior risco de fratura (LILLICH ET AL., 1995; AUER; STICK, 2006).

No osso navicular as fraturas foram classificadas como fraturas por avulsão/fragmentos, fraturas completas simples (transversal ou oblíqua), fraturas completas cominutivas e ossos naviculares bipartidos congênitas. As fraturas por avulsão geralmente envolvem a borda distal

do osso navicular e são frequentemente associadas a outros sinais radiográficos de síndrome do navicular (VAN DE WATERING; MORGAN, 1975; DYSON, 2011a).

#### 2.2.4 Lesões dos tecidos moles

Diversas patologias causam dor na parte palmar do casco e reagir de forma não esperada ao tratamento e podem ser relacionadas a prognósticos diferentes. Os sinais clínicos clássicos de dor palmar do casco podem ser o resultado de:

- Doença do navicular: alterações no osso navicular, tais como: edema, estase vascular, alargamento do *foramen nutricium* nas bordas proximal e distal, cisto em áreas medulares, alterações do osso subcondral, alterações na face flexora do osso e fragmentação da borda distal;
- Desmite dos ligamentos colaterais;
- Tendinite do TFDP em três localizações possíveis: inserção do tendão, palmar ao osso navicular e proximal ao osso navicular;
- Desmite do ligamento ímpar;
- Desmite do ligamento anular distal;
- Sinovite na articulação interfaleangeana distal;
- Sinovite na bursa navicular;
- Lesão cística na segunda falange.

As lesões dos tecidos moles do casco dos cavalos sempre foram uma das suspeitas em animais com dor palmar, que não apresentam alterações radiográficas, mas estas alterações eram difíceis de delinear. Tecnologias avançadas como a ultrassonografia, tomografia computadorizada e ressonância magnética, auxiliam no diagnóstico (BUSONI; DENOIX, 2001; BUSONI et al., 2006; DENOIX et al., 2011; JACQUET; DENOIX, 2012).

Outros ligamentos localizados na quartela também podem desenvolver desmites, devido às constantes forças multidirecionais aplicadas sobre o membro. Essas patologias também devem entrar no diagnóstico diferencial da dor palmar no casco, que é um sinal clínico frequente. A investigação ultrassonográfica desses ligamentos deve ser feita com muito critério e conhecimento anatômico. Os ligamentos colaterais da AID são um bom exemplo de estruturas que sofrem com desmites, que vem sendo relatadas por vários autores, e precisam ser considerados no diagnóstico diferencial (DYSON et al., 2004; DENOIX et al., 2011b).

### 2.2.5 Osteoartrite da articulação interfalangeana distal

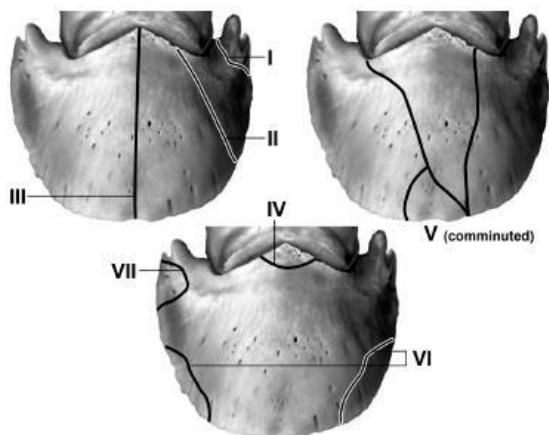
Osteoartrite, sinovite, ou ainda, capsulite da AID, ou "baixo *ringbone*", é uma causa comum de claudicação dos membros torácicos em cavalos. Ela pode ser a principal causa de claudicação ou pode ocorrer simultaneamente com outras patologias do casco, tal como a doença do navicular. Historicamente, casos avançados de *ringbone* têm sido associados com exostose do processo extensor da terceira falange, contribuindo para um aumento na banda coronária e distorção do casco (BAXTER et al., 2011b).

Dechant et al. (2000) e Baxter et al. (2011b), acreditavam que a distorção do casco é secundária e ocorre raramente, e a maioria dos casos onde o casco se deforma está associada com fraturas no processo extensor da falange distal.

### 2.2.6 Fraturas da falange distal

As fraturas que acometem a falange distal constituem uma causa incomum de claudicação, quando comparada com as inúmeras outras condições que afetam o casco do cavalo. Pode ocorrer em qualquer membro, mas mais comumente afeta a face lateral do membro torácico esquerdo e a face medial do membro torácico direito em cavalos de corrida. Apesar de todas as raças e classes de cavalos possam ser acometidas, parece haver uma maior incidência em raças de corrida (RABUFFO; ROSS, 2002; BAXTER et al., 2011b).

As fraturas não articulares do processo palmar da falange distal em potros. Essas fraturas são raras, começam e terminam na margem solear e geralmente são triangulares ou retangulares (FIGURA 12) (BAXTER et al., 2011b).



**FIGURA 12** - Classificação das fraturas de terceira falange em cavalos. Legenda: Vista dorsal. Fraturas tipo I: não articulares, oblíquas, do processo palmar; II: articulares, oblíquas, do processo palmar; III: sagitais e articulares e dividem a falange distal ao meio; IV: articulares e envolvem o processo extensor; V: cominutivas e podem ser articulares ou não articulares; VI: Na margem solear, não articular e VII: Não articulares do processo palmar. Fonte: Baxter et al. (2011b).

#### 2.2.7 Contusão de sola, hematomas, e abscessos

Um hematoma resulta da ruptura dos vasos sanguíneos do cório sob a sola, ranilha ou parede do casco. Com o tempo, a hemorragia se espalha para as camadas mais profundas da epiderme e torna-se visível, à medida que o casco cresce. Logicamente, contusões são mais visíveis quando a hemorragia é superficial e o casco é não pigmentado. É provável que a dor associada à lesão seja devida à resposta inflamatória, mas também pode estar associada ao aumento da pressão subsolear (BAXTER et al., 2011b).

As contusões de sola são classificadas em três tipos: secas, úmidas ou supurativas. Isso vai depender de como a lesão se apresenta clinicamente, sendo que contusões secas podem aparecer como manchas vermelhas na sola e podem não causar quaisquer sinais clínicos. Geralmente, são resultantes de hemorragias velhas. Contusões úmidas ocorrem quando o soro sanguíneo, proveniente do hematoma, se acumula abaixo da epiderme contundida e podem causar claudicação leve. Contusões supurativas são contusões que foram contaminadas e muitas vezes contribuem para um quadro de claudicação mais grave (BAXTER et al., 2011b).

#### 2.2.8 Rachaduras na pinça, muralha, e talões.

Fendas nas paredes do casco, causadas principalmente por traumatismos, representam uma falha focal de parede e, como tal, podem ocorrer em qualquer lugar na parede do casco. A maioria é orientada na direção dos túbulos do casco. Rachaduras da parede do casco geralmente são descritas de acordo com sua localização (pinça, quartos, talões, ou barras), comprimento (parcial ou completo), profundidade (superficial ou profunda), e pela presença ou ausência de hemorragia ou infecção (MOYER, 2003).

Na maioria dos casos, o dano da parede subjacente é consideravelmente mais amplo do que aquele observado a partir do exterior. Essas fissuras podem ocorrer em qualquer membro e podem ser superficiais, quando envolvem o tecido córneo, ou profundas, se a fissura é espessa e envolve a lâmina sensível abaixo. Rachaduras e fissuras nos quartos geralmente são mais graves, porque envolvem as lâminas sensíveis do casco. Os cavalos acometidos usualmente

mancam e podem ter hemorragias pós-exercício. Infecções na fissura do casco são comuns (BAXTER et al., 2011b).

#### 2.2.9 Luxação ou subluxação da articulação interfalangeana proximal do membro equino

A luxação da AIP é incomum e pode ocorrer na direção medial, lateral, ou palmar. A luxação medial ou lateral é geralmente observada após lesão grave de um dos ligamentos colaterais da AIP, ocasionada por um trauma externo e pode ser aberta ou fechada. Quando esta ocorre em sentido palmar, geralmente é decorrente de uma lesão grave traumática dos tecidos moles, tais como ruptura completa do ligamento sesamoideo distal ou reto, ramos do TFDS, ou uma combinação destas lesões. Quando a luxação acontece nos dois sentidos, quase sempre envolve um único membro (BAXTER et al., 2011b).

#### 2.2.10 Exungulação/avulsão de casco

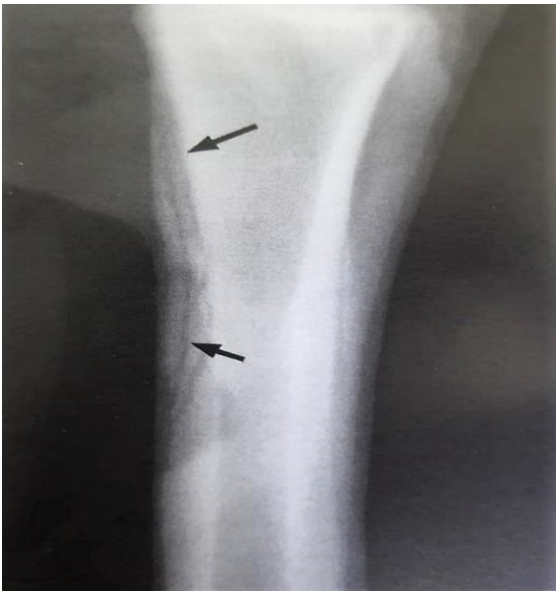Segundo Stashak, (2006), a exungulação do casco é considerada uma lesão incomum nos equinos, podendo comprometer consideravelmente a função do mesmo, sendo em alguns casos a indicação de eutanásia, podendo ser completa ou incompleta, de acordo com as estruturas envolvidas, de maneira geral, quanto mais profundo encontra-se a avulsão maior é o comprometimento das estruturas na região.

A infecção óssea, fratura da falange distal, artrite séptica da articulação do casco e tenossinovite séptica da bainha digital são as principais complicações que podem causar as avulsões de casco, a lesão pode ser por separação vertical da parede do casco, infecções e separação das laminas dérmicas e epidérmicas, coices, pisaduras em superfícies cortantes, remoção inadequada da ferradura (STASHAK, 2006).

#### 2.2.11 Osteíte infecciosa em equinos

A osteíte Infecciosa, ocorre geralmente nas extremidades distais dos membros dos equinos, origina-se de processos sépticos ou lesões traumáticas. Quando a pele é lesada, expõe-se o perióstio, as camadas externas do perióstio necrosam, o suprimento sanguíneo evita que o mesmo aconteça ao tecido interno. As bactérias entram no tecido ósseo superficialmente, o que resulta em uma fina camada de tecido morto denominado sequestro ósseo (FIGURA 16). O tecido de granulação da ferida avança sobre o sequestro ósseo e o expulsa (STASHAK, 2006).

Os sinais clínicos nas Osteíte é o corrimento crônico e persistente em lesões que acometem o tecido ósseo, claudicação do membro afetado, inchaço dos tecidos moles. Nas radiografias da doença as alterações dependem do tempo entre a lesão e o exame, pois inicialmente irá aumento de tecido mole na região adjacente associado a reabsorção óssea, quando já tem se passado uma a duas semanas observa-se reação periosteal, podendo ser encontrados áreas de sequestro ósseo, conforme ocorre reabsorção osteoclástica na periferia. Evidencias radiográficas de um sequestro não é normalmente visível por um mínimo de duas a três semanas após a lesão ter ocorrido (STASHAK, 2006).



**FIGURA 15-** Vista lateral do metatarso. Legenda: Grande sequestro cortical do aspecto dorsoproximal do metatarso (setas) em potro com histórico de trauma na região a pelo menos três semanas, com sinais de claudicação. Fonte: Stashak, (2006).

Para início de tratamento, é necessário a limpeza e debridamento do tecido cicatricial e do osso necrótico, a remoção do sequestro ósseo pode ser realizada com o animal em decúbito, é necessário a curetagem dos tecidos até a área de tecido saudável. Antibióticos parenterais tem valor limitado quando utilizados sozinhos no tratamento de sequestros ósseos causados pela penetração insuficiente no osso necrótico, em geral são indicados quando tem presença de

flegma associado a lesão e após a curetagem da ferida cirúrgica. É importante o antibiograma para melhor escolha do antibiótico. Os prognósticos das Osteíte em geral são considerados favoráveis para os pacientes (STASHAK, 2006).

#### 2.2.12 Osteomielite em equinos

A Osteomielite é uma doença infecciosa estabelecida no tecido ósseo e de rápida evolução, com fácil diagnóstico e grandes chances de cura quando tratada na fase inicial, mas capaz de colocar em risco a finalidade esportiva e a vida do animal (CARLTON e Mc GAVIN., 1998). O mesmo autor ainda relata que geralmente há trauma na pele e tecidos moles adjacentes, e, nestas situações, o tecido necrosado fornece meio de proliferação para as bactérias e a infecção se desenvolve disseminando por via hematogena, os casos crônicos subintendem-se como uma evolução da fase aguda não diagnóstica ou tratada incorretamente.

A infecção ocorre, na maioria dos casos, devido a lesão como uma porta de entrada para que esses microrganismos adentrem aos tecidos ósseos, e os fatores que facilitam a entrada são penetração de corpo estranho, extensão de tecidos moles adjacentes infectados ou necrosados e fraturas abertas (FOSSUM, 2014; PIERMATTEI; FLO; DECAMP, 2009). Nos processos de infecção no tecido ósseo, as bactérias Gram-positivas e as Gram-negativas podem ser os agentes causadores da enfermidade. Entre as Gram-positivas, as que mais destacam-se, de acordo com a rotina clínica, são os gêneros *Estafilococos* e *Streptococos* produtores de beta-lactamases (JOHNSON; WATSON, 2014; BUBENIK; SMITH, 2007). De acordo com os resultados de alguns estudos, as bactérias Gram-positivas são as de maior número nos diagnósticos de osteomielite, sendo em alguns casos acima de 65% em lesões onde as bactérias são isoladas, com um destaque para o *Staphylococcus aureus* que foi o agente infectante mais identificado entre o grupo das Gram-positivas (SIMIONATO; RAMOS; COUTINHO, 2003).

A instalação dos patógenos ao tecido ósseo não significa que a infecção irá ocorrer, pois o sistema imunológico do hospedeiro pode controlar e combater essa contaminação, porém existem fatores que podem aumentar o risco como a subnutrição, imunodeficiência, endocrinopatias (diabetes mellitus, hipotireoidismo e hipoadrenocorticismo) e obesidade, além de fatores de risco ligados a lesão como a presença de corpo estranho, tecido ósseo avascular e desvitalizado (sequestros), instabilidade da fratura, aumentam as chances da infecção se estabelecer (DUNNING., 2007; ROESGEN; HIERHOLZER; HAX, 1989).

O animal pode iniciar a apresentação de sinais clínicos entre 5 e 7 dias após a contaminação inicial ou dependendo da lesão pode levar meses em casos que envolvam a

implantação de material estranho na reparação de fraturas ósseas. No local da lesão os tecidos moles locais, em sua maioria apresentam sinais da inflamação aguda, presença de edema, tecido eritematoso, aumento de temperatura e dor. O animal pode não conseguir sustentar o peso no membro afetado (BUBENIK; SMITH, 2007; ROESGEN; HIERHOLZER; HAX, 1989).

Os tipos de osteomielite aguda podem dar origem a forma crônica da doença. As causas mais comuns são nos casos em que ela é refratária ao tratamento ou por meio de infecções ocultas que estejam associadas a um implante metálico no local da infecção (WALTER et al., 2012). Os fatores virulência, quantidade de microrganismos e a capacidade de resposta do sistema imunológico frente a infecção podem favorecer a evolução da forma aguda para a crônica (JOHNSON; WATSON, 2014; WALTER et al., 2012).

Entende-se como início da doença a presença de reação inflamatória com exsudato e aumento de pressão, ocorrendo aumento de volume possivelmente pela proliferação do agente patogênico. Em casos em que a pressão for muito alta, pode haver isquemia local e formação de abscesso intrametáfisário e/ou intraósseo. Ocorre hiperemia reacional e recrutamento das células imunológicas na tentativa de controlar o processo infeccioso (STASHAK, 1994).

Os sinais clínicos dependem tanto do local da lesão, que vai variar de acordo com a região acometida, quanto a sinais sistêmicos, geralmente quando estão envolvidos alguma parte do esqueleto apendicular, podem apresentar aumento de volume dos tecidos moles na região da lesão, claudicação de leve a grave, dor, abscessos, febre, mudança de comportamento e debilitação grave (BUBENIK; SMITH, 2007; STURION et al., 2000). Os sinais clínicos mais comuns observados nas osteomielites são claudicação, edema generalizado de tecido mole e inflamação, dor à palpação da área acometida, drenagem séptica persistente, atrofia muscular da região acometida e radiograficamente, sequestro necrótico com perda da densidade óssea, sequenciada por proliferação óssea (SMITH, 1993; FRASER, 1996; RADOSTITS, 2002; THOMASSIAN, 2005).

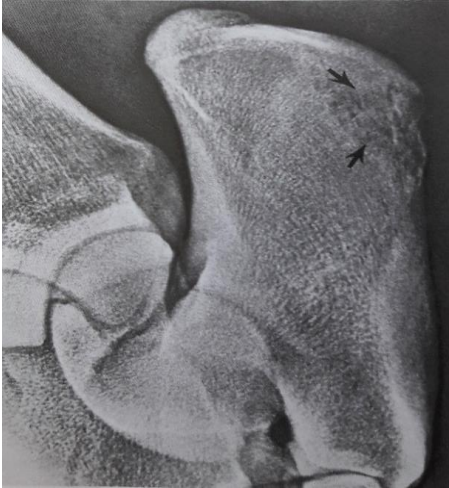Para se estabelecer o diagnóstico, normalmente há história de processo infeccioso agudo precedente. A radiografia simples é normalmente suficiente, sendo que os sinais radiográficos mostram perda da silhueta e densidade óssea devido à redução no conteúdo de sais de cálcio no osso. Nos casos mais crônicos, frequentemente há margens escleróticas em torno das regiões líticas devido à formação de substância óssea nova. Ao exame clínico, observa-se geralmente claudicação grave com celulite ou flegmão nos tecidos moles adjacentes. O animal pode também claudicar como se tivesse uma fratura, ter febre e dor à manipulação no local e na articulação, podendo haver leucocitose no hemograma. Exames complementares como

tomografia axial computadorizada para delimitação de área cronicada e localização do sequestro quando presente, hemograma, hemocultura; cultura, antibiograma, cintilografia, tomografia computadorizada, ressonância magnética e ultra-sonografia auxiliam o diagnóstico definitivo (STASHAK, 1994).

No hemograma, nestes casos, é importante para a avaliação das células sanguíneas na tentativa de identificar a presença de algum agente infeccioso (FOSSUM, 2014; BUBENIK; SMITH, 2007). Nos casos agudos pode-se apresentar alterações no exame hematológico, como leucocitose por neutrofilia e desvio para a esquerda, o que sugere uma infecção bacteriana. Já na fase crônica o hemograma raramente apresentará alterações importantes (FOSSUM, 2014; BUBENIK; SMITH, 2007).

O exame radiográfico é indispensável para obtenção do diagnóstico dos pacientes acometidos pela osteomielite, porém apesar da importância, os resultados obtidos, per si, não podem fechar o diagnóstico. Os achados radiográficos mostram perda da silhueta e densidade óssea, devido redução no conteúdo de sais de cálcio no osso e, quando ocorre evolução da doença para uma lesão crônica, encontra-se margens escleróticas em torno das regiões líticas devido a formação de substância óssea nova. Além disso, quando a infecção se encontra na fase crônica da doença pode revelar a presença de sequestros ósseos (FIGURA 14), sendo o envolvimento de um fragmento ósseo avascular por tecido de granulação, denominado de invólucro. No estudo radiográfico pode ser identificado o sequestro devido ao aumento da radiopacidade do fragmento ósseo e o recesso radioluscente que o circunscreve (KEALY et al., 2012; BUBENIK; SMITH, 2007; FARROW, 2005).

Do ponto de vista radiográfico, tais achados podem ser comuns a outros processos como em neoplasias (BURK; FEENEY, 2003). Dessa forma, as imagens radiográficas auxiliam na localização e conformação da lesão, que, junto a outros exames podem facilitar o diagnóstico (PICHINELLI, 2014).



**FIGURA 14-** Legenda: Vista oblíqua do tarso em um equino com infecção na Bursa do calcâneo, setas indicam osteíte ou Osteomielite. Fonte: Stashak, (2006).

É importante ressaltar que todas as alterações radiográficas devem ser avaliadas com base nas informações clínicas e no histórico do paciente, pois são informações indispensáveis, onde diagnósticos baseados somente nos achados radiográficos podem ser incompletos ou incorretos, dificultando o tratamento da doença, podendo piorar o prognóstico do paciente (BURK; FEENEY, 2003).

O isolamento do agente envolvido no processo infeccioso é importante na determinação do tratamento. Uma opção de coleta de material é o método de aspiração por agulha fina no local da lesão sendo confiante para levar a resultados do cultivo. Nos casos onde foi feito o debridamento da ferida, o material retirado também pode ser utilizado como amostras para cultivo (LIMA, 2007; FILHO; TURÍBIO; SCHÍPER, 1987). O conteúdo das amostras deve ser colocado em meios de culturas que possibilitem o crescimento de bactérias aeróbicas e anaeróbicas. As amostras que não demonstram infecção em meio de cultura bacteriano e não responde ao tratamento prévio, é sugestivo de infecção fúngica sendo necessário outro cultivo para confirmação. É de grande importância o teste de antibiograma para adequação da terapêutica que deve ser utilizada para o paciente, evitando o uso inadequado de medicamentos (BUBENIK; SMITH, 2007).

A tomografia computadorizada pode ser utilizada na rotina para diagnóstico das infecções ósseas, porém deve-se associá-la com o histórico e os achados do exame clínico, pois a tomografia não se obtém sinais patognomônicos da enfermidade. As principais alterações encontradas no exame são, áreas hipodensas irregulares que podendo ser uni ou multiloculares, osteólise em região de córtex do osso e próximo a essas áreas pode ser observado regiões escleróticas, reação periosteal e áreas de sequestro.

Os mesmos achados de imagem são semelhantes aos encontrados em osteossarcomas, o que faz-se necessário a realização de um exame citológico ou biópsias para histopatológico dando um diagnóstico fidedigno (VERDE et al., 2012). O exame citológico aspirativo com agulha fina (CAAF) pode ser uma alternativa menos invasiva comparado com a biópsia, servindo para realização do diagnóstico definitivo e ajuda a diferenciar as osteomielites bacterianas e fúngicas. O CAAF pode apresentar células mesenquimais imaturas que podem ter osteoide intracitoplasmático ou extracelular, nas osteomielites bacterianas e micóticas pode observar microrganismos presença de células inflamatórias, em casos de resultado inconclusivo faz-se necessário a realização da análise (OLIVEIRA; SILVEIRA, 2008).

Para exame de biópsia há duas opções, a aberta, que necessita de um procedimento cirúrgico e a fechada que utiliza trépanos para obtenção da amostra. Para escolher o método ideal deve ser levada em consideração os benefícios e desvantagens de cada técnica no paciente. A técnica aberta proporciona quantidade de tecido e maior precisão do resultado, porém o animal irá apresentar uma ferida cirúrgica e claudicação do membro que passou pelo procedimento. A opção fechada faz-se necessário uma pessoa treinada que possa realizar a coletar corretamente, caso contrário o resultado obtido estará incorreto. A biópsia fechada é menos invasiva comparado a técnica aberta (OLIVEIRA; SILVEIRA, 2008; DALECK; FONSECA; CANOLA, 2002).

No exame histopatológico o resultado vai depender muito da execução do mesmo, na análise da amostra pode ser visualizado a presença de células inflamatórias no local e presença de microrganismo infectantes em casos de osteomielite bacteriana e fúngica, podendo ser diferenciado das neoplasias ósseas primárias (DALECK; FONSECA; CANOLA, 2002).

Em termo de tratamento, tem-se observado que a terapia exclusivamente clínica, geralmente não é favorável devido à limitada vascularização óssea e a inacessibilidade da infecção. Nos casos de longa duração ou com necroses ósseas extensas, a cirurgia é geralmente recomendada para remover o sequestro, tecidos desvitalizados e tratos fistulosos, os quais contêm grande número de bactérias. O prognóstico se torna mais favorável quando o osso

acometido é removido e a área irrigada diariamente, com o auxílio de uma sonda (FRASER, 1996; RADOSTITS et al., 2002, THOMASSIAN, 2005). Realização de pedilúvios diários com antisséptico, piso acolchoado e espesso para aliviar a dor e melhorar a locomoção. Ainda, recomenda-se a instituição de antibioticoterapia é recomendado nesses casos (THOMASSIAN, 2005).

Uma boa opção para tratamento das osteomielites em membros distal é a técnica de perfusão regional com antimicrobianos que visa aumentar a concentração do fármaco no local da infecção, contribuindo para o tratamento do processo infeccioso. A perfusão regional com antimicrobianos é utilizada para tratar infecções que acometem nas estruturas sinoviais e tecido ósseo são de difícil tratamento de infecções ósseas, articulares, tendíneas e de tecidos moles da porção distal dos membros, abaixo ou a altura do rádio, carpo ou tarso e articulação tibiotársica (WHITEHAIR, 1992; KRAMER, 2006; RUBIO-MARTÍNEZ; CRUZ, 2006; KRAUS, 2006; RODRIGUES, 2010). A técnica com antimicrobianos é uma terapia suporte no tratamento das infecções dos membros, alcançando altos níveis teciduais dos medicamentos nos locais desejados, porém é indicado a associação com a terapia antimicrobiana sistêmica, debridamento cirúrgico, lavagem e drenagem articulares (KRAMER, 2006; RUBIO-MARTÍNEZ; CRUZ., 2006).

Nas lesões abertas de osteomielites deve-se drenar o conteúdo cirurgicamente e os tecidos desvitalizados encontrados devem ser removidos, para minimizar a presença de necrose e corpos estranhos na ferida (BUBENIK; SMITH, 2007). As fistulas presentes nas infecções crônicas da doença devem ser retiradas, pois são abrigos para as bactérias. Nos casos de identificação de sequestro ósseo pelo exame radiográfico é necessária a realização a remoção desses fragmentos ósseos é possível a resolução da infecção, já que eles servem como um núcleo para o abrigo de microrganismos. Caso não seja possível a visualização dos ossos esclerosados pela imagem radiográfica, a identificação pode ser feita pela administração por via intravenosa de azul de dissulfina uma hora antes do início da cirurgia, pois somente os ossos avasculares não vão estar corados pelo corante (DENNY; BUTTERWORTH, 2006).

Além disso, o debridamento do tecido de granulação subjacente e reconstrução da camada coronária, a drenagem, lavagem de compartimentos sinoviais quando afetados e ataduras podem ser necessárias até que as infecções sejam devidamente tratadas (CELESTE, 2005). A decisão de realizar o tratamento em caso de avulsão completa deve ser aplicada somente após avaliação dos fatores econômicos e sinais clínicos (THOMASSIAN, 2005). A efetivação do fechamento da ferida, vai depender do resultado que é esperado pelos cirurgiões.

Se o debridamento for considerado bem feito e não seja esperado produção de exsudato, a ferida é ocluída de forma primária, mas já em casos em que se presume que haverá uma produção excessiva de pus, a ferida pode ser fechada sobre um dreno. Se for utilizado drenos na ferida, esses devem permanecer até a produção de exsudato ser cessada, que ocorre geralmente de 3 a 5 dias após sua implantação (BUBENIK; SMITH, 2007).

### **3 RELATO DE CASO**

#### **3.1 Anamnese**

Um equino macho, adulto, raça Quarto de Milha, oriundo da cidade de Queimadas-PB, deu entrada no Hospital Veterinário da Universidade Federal da Paraíba (UFPB), o proprietário relata que o animal começou a claudicar do membro pélvico esquerdo a pelo menos dois meses, onde ele observou que o casco do mesmo membro encontrava-se ferido com presença de míases, após alguns dias a lesão se estendeu pelo casco e ocorreu aumento de volume gradativo do membro até a altura do tarso (FIGURA 15), na tentativa de realizar o tratamento o proprietário relata ter feito aplicações de Doramectina intramuscular (10 ml) e Penicilina (não foi informado qual penicilina foi utilizada) intramuscular em dose não informada, além disso utilizou spray prata tópico em toda a lesão, cujo aumento significativo ocorreu a uma semana antes do atendimento, ocasionando a queda do casco e conseqüentemente hemorragia.

#### **3.2 Exame clínico do paciente**

##### **3.2.1 Exame clínico Geral**

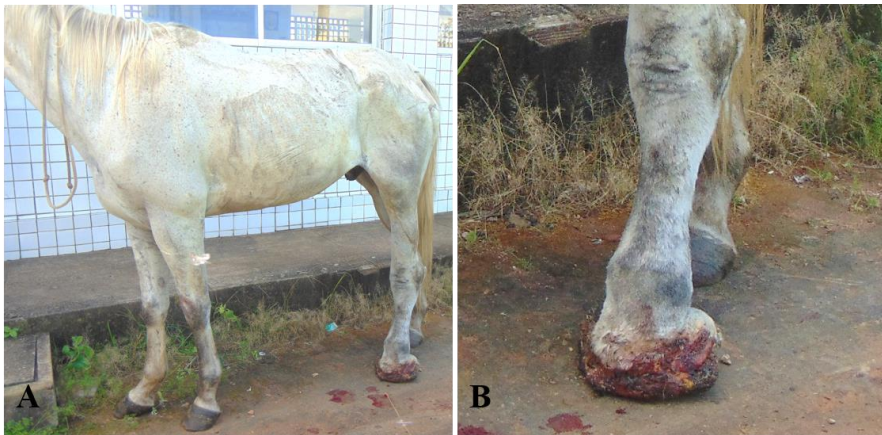
No exame clínico geral o animal apresentou na inspeção leve apatia, aumento de volume da região distal do membro posterior esquerdo desde terço distal da tibia até a região do casco, perda total do estojo córneo associado com tecido de granulação. Os parâmetros vitais foram frequência cardíaca: 56 bpm, frequência respiratória: 16 mrpm e temperatura: 38,4° C.

##### **3.2.2 Exame físico específico**

No exame físico específico foi observado no membro afetado secreção sanguinolenta (FIGURA 15), presença de míase, dor a palpação, edema, não apoio do membro ao solo e

claudicação evidente (grau IV), sendo classificado de acordo com a AAEP (American Association of Equine Practitioners).

**Comentado [IB1]:** Coloque o grau de acordo com AAEP



**FIGURA 15** – Paciente no dia do exame clínico. A- Animal em posição quadrupedal exibindo aumento de volume em membro pélvico esquerdo estendendo-se das falanges à altura de tíbia e fíbula. B- evidência de rico tecido de granulação em falanges na ausência do estojo córneo (exungulação). Fonte: HV-AREIA-PB.

### 3.3 Exames complementares

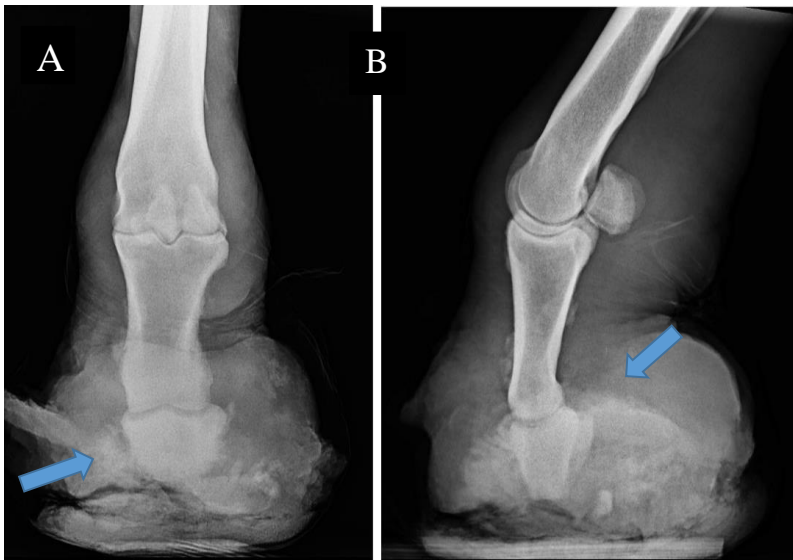
#### 3.3.1 Hemograma

Realizou-se hemograma completo, onde coletou-se o sangue através da punção da veia jugular externa, a amostra foi armazenada e encaminhada para o laboratório de patologia clínica do Hospital Veterinário de Areia-PB em tubo Vacutainer® com EDTA. A amostra foi processada seguindo a técnica descrita por Thrall et al., (2015). O resultado demonstrou leve Anemia Normocítica Normocrômica, Hipoproteïnemia, Discreta Leucocitose relativa por Neutrofilia com desvio nuclear de neutrófilos a direita regenerativo, sem alterações celulares.

#### 3.3.2 Exame Radiográfico

A fim de avaliar o comprometimento ósteo-articular e a extensão da lesão, o animal foi submetido a avaliação radiográfica, sendo realizado estudo completo do membro afetado seguindo a técnica descrita anteriormente por Kummer et al., (2004) e Simon; Dyson, (2010).

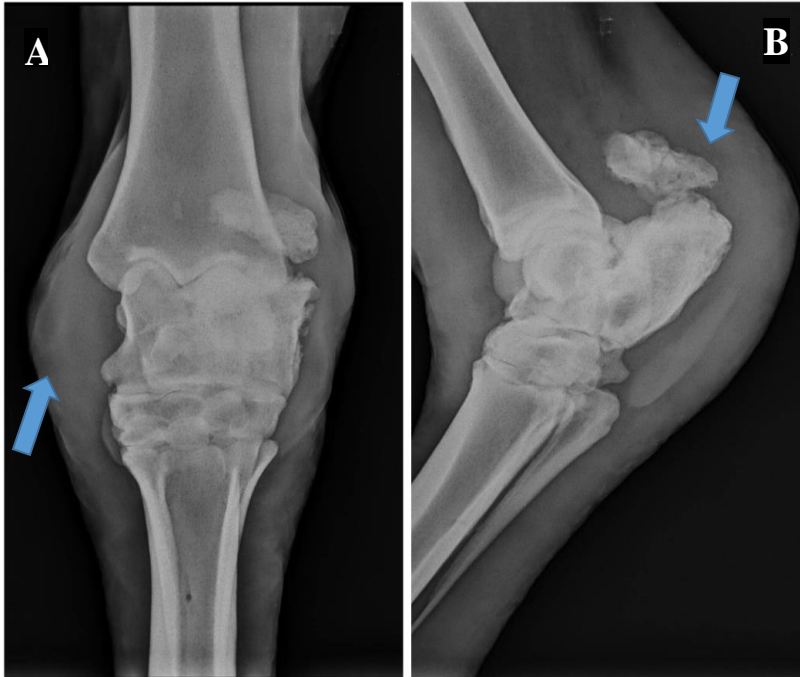As projeções realizadas nas articulações interfalangeanas foram dorsoplantar e lateromedial (FIGURA 16).



**FIGURA 16-** Imagem radiográfica das articulações interfalangeanas Distal e Media. Legenda: A- Projeção dorsoplantar; B- projeção lateromedial. Setas indicam fratura completa de falange média (A) e ausência de falange distal e de silhueta radiográfica do casco (B). Fonte: Hospital Veterinário de Areia-PB.

Os achados radiográficos da região distal do membro foram aumento de volume e de radiopacidade de tecidos moles em região de falanges, presença de fratura completa em terço médio da falange média com ausência do fragmento distal, ausência da falange distal completa e ausência da silhueta radiográfica do casco, presença de esclerose e áreas de ostéolise com reação de perióstio e proliferação óssea evidente em falanges sugestivas de osteomielite/osteíte.

A articulação társica foi radiografada nas projeções dorsoplantar e lateromedial (FIGURA 17).



**FIGURA 17-** Imagem radiográfica das articulações interfalangeanas. Legenda: A: Projeção dorsoplantar; B: projeção lateromedial. Observa-se áreas de esclerose e proliferação óssea. Setas indicam aumento de tecido mole (A) e fratura completa em osso Calcâneo (B) sugestivo de fratura patológica. Fonte: Hospital Veterinário de Areia-PB.

Achados radiográficos na região da articulação do Tarso foram presença de fratura completa em osso calcâneo, com esquirola óssea e áreas de esclerose e proliferação óssea evidente, sendo sugestivo de fratura fratura patológica e antiga, presença de esclerose e áreas de osteólise com reação de periósteo e proliferação óssea evidente em calcâneo, sugestivos de osteomielite/osteíte, aumento de volume e de radiopacidade de tecidos moles em região de metacarpo, presença de áreas de radioluscência, enfisema subcutâneo, indicativos de processo inflamatório/infeccioso.

### 3.4 Tratamento

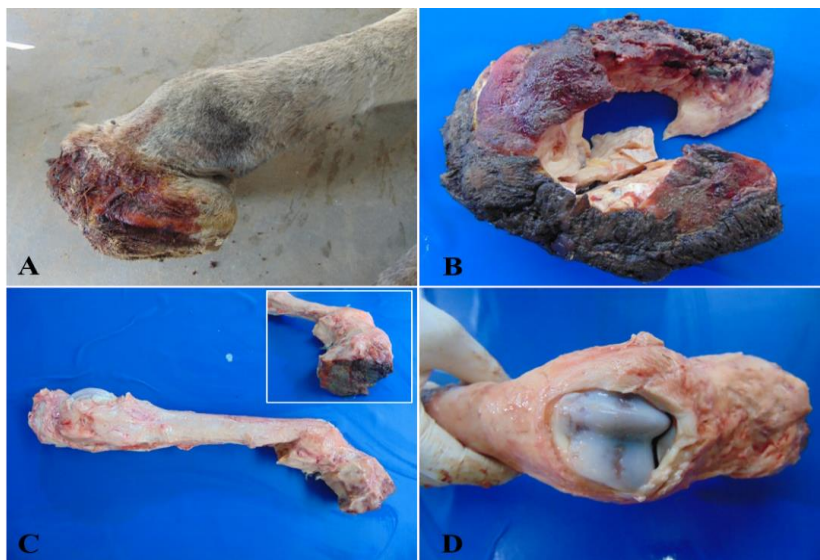
Diante dos achados clínicos e radiográficos e prognóstico reservado, manteve-se o animal sob internamento, sendo estabelecido terapia à base de ducha com água corrente durante 15

minutos a cada 12 horas, limpeza da ferida com clorexidina 0,5%, pomada tópica a base de Penicilina G Benzatina, Penicilina G Procaína, Diidroestreptomicina (Sulfato), uréia, pomada a base de Coumafós e Proporxur, seguidas de confecção de bandagem com algodão ortopédicos e ataduras a cada 12 horas, Administrou-se também firocoxibe 0,1mg/kg, oral a cada 24 horas e perfusão regional com antibiótico no membro afetado, sendo 1grama de amicacina a cada 48 horas.

O animal ficou internado por 11 dias, contudo não houve resposta satisfatória ao protocolo estabelecido, devido ao prognóstico desfavorável optou-se por eutanásia e subsequente exame necroscópico.

### 3.5 Exame de Necropsia

Os achados de necropsia consistiram em ausência de casco, que se encontrava substituído por extenso tecido de granulação enegrecido e firmemente aderido às falanges e com odor fétido (FIGURA 18 A e B), a articulação metatarso-falangeana encontrava-se com erosão (FIGURA 18 D) e todo o membro até à altura de tíbia e fíbula estava aumentado de volume, fluído material translúcido à dissecação, sugestivo de linfedema.



**FIGURA 18-** Imagem de necropsia: Avulsão completa em equino. A e B - substituição do estojo córneo por tecido de granulação exuberante, com aspecto firme e enegrecido apenas superficialmente. C-

dissecação do membro afetado. Notar a área enegrecida na base das falanges, que mantinha contato com o solo e era revestido pelo tecido de granulação. D- articulação metatarso-falangeana com áreas multifocais de erosão, levemente avermelhada. Fonte: Hospital Veterinário de Areia-PB.

#### 4 DISCUSSÃO

O diagnóstico de exungulação completa associada a osteíte e osteomielite foi estabelecido com base nos achados clínicos, radiográficos e patológicos. A avulsão de casco e suas complicações é pouco descrito na espécie equina, contudo constituíram uma importante causa de razão para eutanásia, no presente relato.

A avulsão dos cascos pode ser definida como a perda parcial ou total de um ou mais cascos. Esta lesão esta pode provocar fraturas de osso navicular, (AUER; STICK, 2006). Onde no paciente pode estar relacionado a infecções ósseas ou de tecidos adjacentes.

No presente trabalho, a exungulação foi observada em um cavalo Quarto de Milha adulto, contudo a condição pode acometer em animais de qualquer idade ou raça. Provavelmente, a aptidão produtiva do animal seja mais importante no desenvolvimento da condição, que geralmente é correlacionada a trabalho ou esporte. No entanto, não consta no histórico clínico a aptidão do animal em questão.

Segundo o proprietário, não há histórico de trauma precursor da lesão no presente caso, contudo tais condições podem explicar a lesão inicial em casco e, com a progressão associada a ausência de cuidados específicos, o curso de avulsão se iniciou, Dechant et al., (2000) e Baxter et al., (2011b) acreditavam que a distorção do casco é secundária e ocorre raramente, e a maioria dos casos onde o casco se deforma está associada com fraturas no processo extensor da falange distal.

Dentre os distúrbios decorrentes de alterações nos cascos pode-se citar laminite, síndrome do osso navicular, fraturas de osso navicular, afecções de tecidos moles, osteoartrite da articulação interfalangeana distal, entre outras, sendo raras as exungulações de casco. Contudo sua ocorrência é acompanhada de achados clínicos, tais como perda das estruturas que formam o casco e claudicação em graus elevados (STASHAK, 2006).

No caso em questão observou-se, clinicamente, aumento de volume na região distal do membro posterior esquerdo caracterizado por perda total do estojo córneo do casco associado a rico tecido de granulação, secreção sanguinolenta e presença de míiases. O animal não apoiava o membro ao chão e exibiu quadro de apatia e claudicação grau IV seguindo as classificações da AAEP, em todos os testes de movimentos realizados.

Sendo quadros de osteíte e osteomielite possíveis achados diante da evolução severa da avulsão. No presente caso estes achados foram estabelecidos a partir da avaliação radiográfica, sendo caracterizado por diagnóstico da osteomielite, se deu através dos achados radiográficos (presença de lise óssea, perda de densidade, formação de sequestro ósseo e descalcificação óssea). Apesar de sozinhos esses achados não serem diagnósticos, associados à clínica são imprescindíveis no estabelecimento da terapia.

Neste relato, os achados radiográficos foram importantes ainda para determinação da extensão da lesão, observou-se que a falange distal, falange média, articulação do tarso e osso calcâneo estavam comprometidas, o que tornou o prognóstico desfavorável. O estudo radiográfico é fundamental, pois determina o sítio de lesão bem como a extensão da mesma. Nas infecções ósseas observa-se no estudo radiográfico perda de densidade óssea devido a redução de conteúdo de sais de cálcio no osso e mudanças líticas são visíveis após 10 dias do início da lesão, em casos mais crônicos pode ser observados margens escleróticas em torno da região formando o tecido ósseo, a infecção também pode penetrar em articulações produzindo sinais de artrite séptica (STASHAK, 2006).

Os achados radiográficos observados nesse animal corroboram o observado na literatura que caracteriza como fazendo deste meio de diagnóstico o principal para essa condição e deve ser feito em várias projeções, sendo as principais a latero-medial e a dorso-plantar do membro afetado. O diagnóstico de avulsão completa do casco é muitas vezes óbvio, porém deve-se observar a investigação do envolvimento de estruturas mais profundas como articulações, tendões, ligamentos, ossos e outros sistemas pois a profundidade da lesão está diretamente relacionada ao prognóstico (BAXTER, 2011). Contudo, os exames clínico e radiológico sugerem que além das falanges e articulação, houve comprometimento dos ligamentos interfalangeanos distais e tendões que inserem em 3ª falange, porém não observou-se comprometimento de outras estruturas ósseas. Infecções representam um grande problema para pacientes equinos, principalmente devido suas particularidades anatômicas e fisiológicas. As doenças ósseas interferem negativamente na consolidação óssea e conseqüentemente nos métodos de tratamento na ortopedia protética e de implantes, causando transtornos a cirurgões, proprietários e principalmente aos pacientes. Neste relato o envolvimento ósseo se deu devido a exungulação, cuja extensão serviu de porta de entrada para microrganismos. O diagnóstico da osteomielite se deu através dos achados radiográficos (presença de lise óssea, perda de densidade, formação de sequestro ósseo e descalcificação óssea). Acredita-se que tenha sido o

**Comentado [IB2]:** COMO VOCÊ JUSTIFICA ISSO? FEZ ULTRASSONOGRAFIA?

principal fator responsável pelo desenvolvimento da avulsão do casco é considerada fator predisponente para a condição.

De um modo geral, microrganismos tais como as bactérias Gram-positivas e as Gram-negativas podem ser os agentes causadores da enfermidade, estas são importantes nas osteítes e osteomielite, e o contato com o solo possibilita contaminação direta do tecido lesionado. Além disso, a ocorrência de miíase, neste animal, evidenciava a falta de cuidados sanitários. Não foi possível isolamento dos microrganismos no presente caso, contudo as evidências do Raio-X e da necropsia fortaleceram o diagnóstico. Os fatores que facilitam a entrada de microrganismos são penetração de corpo estranho, extensão de tecidos moles adjacentes infectados ou necrosados e fraturas abertas (FOSSUM, 2014; PIERMATTEI; FLO; DECAMP, 2009). As sequelas causadas podem variar de acordo com a gravidade, tempo.

O prognóstico da osteomielite pode variar de reservado a desfavorável, dependendo do tempo de evolução de cada caso (MENESES, 2017) contudo aliado à exungulação torna-se sem dúvidas desfavorável.

Em relação ao tratamento, é descrito em Thomassian, (2005), realização de pedilúvios diários, limpeza da ferida com soluções antissépticas, baia acolchoada para aliviar a dor e melhorar a locomoção, e o manejo de cavalos com trauma do membro deve incluir avaliação de temperatura e do pulso da artéria digital de todos os membros através da palpação, avaliação da conformação da banda coronária, radiografia para avaliação do membro e tratamento agressivo da infecção (antibíoticos de amplo espectro e agentes anti-inflamatórios). Confeções diárias de bandagem foram recomendadas como parte do tratamento (FESSLER, 1989). As soluções recomendadas para lavar a ferida são iodopovidona e clorexidina, devido ao seu largo espectro antimicrobiano (ORSINI; DIVERS, 2014). A reconstituição completa do novo casco pode levar até 9 meses (GRETI et al. 2008). A amputação do membro na sua porção distal pode ser uma opção a ser considerada tendo em vista salvar a vida do paciente (CRAWLEY et al., 1989; KELMER et al., 2004).

No presente caso foram avaliadas as condições fisiológicas do paciente diariamente, onde foi investigado as condições da lesão, bem como a evolução da mesma, que mesmo após o início do tratamento, não obteve bons resultados, pois de acordo com a literatura, as infecções desenvolvidas em tecido ósseo são em sua maioria de difícil tratamento, onde a terapia utilizada não apresenta eficiente necessária para melhora do paciente. Radostits et al., (2002) e Thomassian (2005), relatam que o tratamento clínico das infecções ósseas é difícil, geralmente não é favorável, pois têm limitações na vascularização óssea e a inacessibilidade da infecção.

Devido a isso o caso relatado não obteve sucesso de tratamento, não sendo possível um resultado satisfatório. Dessa forma, observou-se baixa eficiência do tratamento indicado pela literatura e os aspectos clínicos e radiológicos demonstraram um prognóstico desfavorável. Mesmo o paciente recebendo tratamento correto descrito, não demonstrou melhora clínica, o que tornou-se inviável a continuidade do tratamento, optando-se pela eutanásia.

## **5 CONCLUSÃO**

Exungulações de casco são condições raras na clínica de equinos e pode ocorrer em decorrência de quadros de osteomielite crônica, sendo considerada uma enfermidade de importância considerada, importância essa vista no presente relato, pois dependendo da extensão da lesão e ineficiência de tratamento, o animal pode vir a óbito. O diagnóstico se dá com base nos achados clínicos e radiográficos e a extensão da lesão deve ser determinada, pois implica no prognóstico do paciente. Essa condição deve ser inserida no diagnóstico diferencial de enfermidades como fraturas de falange distal, síndrome do osso navicular, laminites, abscessos, traumas e infecções podais.

## REFERÊNCIAS

AUER, J. A. STICK, J. A. **Equine Surgery (Third Edition)**. Saint Louis: W.B. Saunders. 2012.

Comentado [IB3]: VEJA AS NORMAS

ALVES F. R.; GUERRA, P. C.; FIORETTO, E. T.; MACHADO-JUNIOR, A. A. N.; MACHADO, F. C. F.; ARANHA, R. M. C.; AMBRÓSIO, C. E.; MARIANA, A. N. B.; MIGLINO, M. A. **Angiographic aspect of the distal forelimb in donkeys (*Equus asinus*) used for animal traction**. *Biotemas*, v. 22, 163. 167.p. 2009.

BARREIRA, A.P.B; ABREU, R.A.R; ABREU, R.R.; LESSA, D.A.B; BACELAR, D.T.L; SILVA, J.H.; BOROJEVIC, R. Associação da terapia celular com células-tronco e terapia convencional em caso de avulsão total de casco equino. **Revista Eletrônica Novo Enfoque**. v. 09, n. 09, 22 – 23. p. 2010.

BAXTER, G. M.; STASHAK, T. S.; BELKNAP, J. K.; PARKS, A. **Functional Anatomy of the Equine Musculoskeletal System**. In: **BAXTER, G. M. ADAMS & STASHAK and Stashak's Lameness in Horses**. 6.ed. Wiley-Blackwell. cap.1, 1272. p. 2011.

BAXTER, G. M.; STASHAK, T. S.; BELKNAP, J. K.; PARKS, A. **Lameness in the Extremities**. In: **BAXTER, G. M. Adam's and Stashak's Lameness in horses**. 6.ed. WileyBlackwell. cap.5. 1272. p. 2011.

BAXTER, G.M.; STASHAK, T.S. **Avulsion injuries of the hoof**. In: **Baxter GM. ADAMS & STASHAK and Stashak's lameness in horses**. 6ed. Iowa: Wiley-Blackwell; 530-534. p. 2011.

BURK, R. L.; FEENEY, D. A. **Small Animal Radiology and Ultrasonography – A Diagnostic Atlas and Text**. 3. Ed. Saunders, 2003.

BUSONI, V.; DENOIX, J.-M. **Ultrasonography of the podotrochlear apparatus in the horse using a transcuneal approach: Technique and reference images**. *Veterinary Radiology and Ultrasound*, Raleigh, v. 42, n. 6, 534-540. p. 2001.

BUSONI, V.; LAHAYE, B.; DENOIX, J.-M. Transcuneal ultrasonographic findings in the podotrochlear apparatus: Comparison with postmortem in 14 equine digits. **Journal of Equine Veterinary Science**, Wildomar, v. 26, n. 3, 113-119. p. 2006.

BUTHER, J., COLLES, C., DYSON, S., KOLD, S. & POULOS, P. **Clinical Radiology of the horse.** Blackwell Science. 2ª Edição. 1-6, 13, p. Oxford. 2003.

CARLTON, W.W.; Mc GAVIN, D. **Patologia veterinária especial** – de Thomson. 2ª ed. Porto Alegre: Artmed, 453 p. 1998.

CÉLESTE, C. J. & SZÖKE, M. O. **Management of Equine Hoof Injuries.** Veterinary Clinical Equine, v.21, 167-190. p. 2005.

COLÓN, J.L. **Radiographic Technique for Repository Films on Sales Yearlings.** Clin Tech Equine Pract, 365-37. p. Elsevier. 2004.

DALECK, C. C.; FONSECA, C. S.; CANOLA, J. C. Osteossarcoma canino – **revisão.** Rev. Educ. Contin. CRMV-SP. v.5, n.3, 233 – 242. p. 2002.

DECHANT, J. E.; TROTTER, G. W.; STASHAK, T. S. Removal of large fragments of the extensor process of the distal phalanx via arthrotomy in horses: 14 cases, 1992-1998. **Journal of American Veterinary Medical Association, Schaumburg**, v. 217, n. 1351-1355. p. 2000.

DENOIX, J. M. **Functional anatomy of tendons and ligaments in the distal limbs (manus and pes).** Veterinary Clinics of North America Equine Practice, Fort Collins, v. 10, n. 2, 273-322. p. 1994.

DENOIX, J. M. **The Equine Distal Limb: An Atlas of Clinical Anatomy and Comparative Imaging.** Manson Publishing Limited, 2000. p. 2011.

DENOIX, J. M.; BERTONI, L.; HEITZMANN, A. G.; WERPY, N.; AUDIGIE, F. **Ultrasonographic examination of the collateral ligaments of the distal interphalangeal joint in horses: Part a: Technique and normal images.** Equine Veterinary Education, Newmarket, v. 23, n. 11, 574-580. p. 2011.

DENOIX, J. M.; THIBAUD, D.; COUDRY **Le syndrome podotrochléaire ou maladie naviculaire: clinique, diagnostic et pronostic.** Pratique Vétérinaire Equine, Wolters Kluwer, v. 34 n. (Numéro Spécial), 61-68. p. 2002.

DENOIX, J.-M. Transcuneal ultrasonographic findings in the podotrochlear apparatus: Comparison with postmortem in 14 equine digits. **Journal of Equine Veterinary Science**, Wildomar, v. 26, n. 3, 113-119. p. 2006.

DUNNING, D. **Infecção da ferida cirúrgica e uso de antimicrobianos.** In: SLATTER, D. **Manual de cirurgia de pequenos animais.** 3. ed. São Paulo: Manole. v. 1. Cap. 6. 113–122. p. 2007.

DYSON, S. J. **Fracture of the Navicular Bone and Congenital Bipartite Navicular Bone.** In: **Diagnosis and Management of Lameness in the Horse (Second Edition).** Saint Louis: W.B. Saunders,. 343-344. p. 2011b.

DYSON, S. J. **Navicular disease and other soft tissue causes of palmar foot pain.** In: MW, R.SJ, D. **Diagnosis and Management of Lameness in the Horse.** St. Louis: Saunders.286-298. p. 2004.

DYSON, S. J.; MURRAY, R.; SCHRAMME, M.; BRANCH, M. **Collateral desmitis of the distal interphalangeal joint in 18 horses (2001-2002).** *Equine Veterinary Journal*, London, v. 36, n. 2, 160-166. p. 2004.

DYSON, S. **Radiological interpretation of the navicular bone.** *Equine Veterinary Education*, Londres, v. 23, n. 2, 73-87. p. 2011a.

DYSON, S.; MURRAY, R.; SCHRAMME, M.; BRANCH, M. Lameness in 46 horses associated with deep digital flexor tendonitis in the digit: diagnosis confirmed with magnetic resonance imaging. *Equine Veterinary Journal*, London, v. 35, n. 7, 681-690. p. 2003.

FARROW, C. S. **Veterinária – Diagnóstico por imagem do cão e gato.** São Paulo: Roca, Cap. 4. 103–118. p. 2007.

FILHO, J. L.; TURÍBIO, F. M.; SCHÍPER, L. Estudo da correlação dos germes isolados da fístula e do foco em portadores de osteomielite crônica. *Revista Brasileira de Ortopedia.* v. 25, n. 5, 149-151. p. 1987.

FOSSUM, T. W. **Cirurgia de pequenos animais.** 4. ed. Rio de Janeiro: Elsevier. Cap. 36, 1391–1410. p. 2014.

FRASER, C. M. **Manual Merck de Veterinária: um manual de diagnóstico, tratamento, prevenção e controle de doenças para o veterinário.** 7.ed. São Paulo: Roca, 1996.

GIGLIO, R. F. et al. Estudo retrospectivo de radiografias com fraturas rádio e ulna em cães. *Brazilian Journal of Veterinary Research and Animal Science.* v. 44, 122-124. p. 2007.

GRAVENA, K.; CALCIOLARI, K.; LACERDA, N. Anatomia do dígito equinos: Revisão de Literatura. **Revista científica Medicina Veterinária**. Janeiro – Periódico Semestral. 2017.

JACQUET, S.; DENOIX, J. M. **Ultrasonographic examination of the distal podotrochlear apparatus of the horse: A transcuneal approach**. Equine Veterinary Education, Newmarket, v. 24, n. 2, p. 90-96, 2012.

JOHNSTON, C.; BACK, W. Hoof ground interaction: when biomechanical stimuli challenge the tissues of the distal limb. **Equine Veterinary Journal**, London, v. 38, n. 7.634-641. p. 2006.

KAINER, R. A.; DEE FAILS, A. **Functional Anatomy of the Equine Musculoskeletal System**. In: BAXTER, G. M. ADAMS & STASHAK and Stashak's Lameness in Horses. 6.ed. Wiley-Blackwell. cap.1, 1272. p. 2011.

KAINER, R. A.; MCCRACKEN, T. O. **Horse Anatomy: A Coloring Atlas**. Alpine Publications, Incorporated, 1998. p. 2011.

KEALY, J. K.; MCALLISTER, H.; GRAHAM, J. P. **Radiografia e Ultrassonografia do Cão e do Gato**. 5. ed., Elsevier, 2012.

KUMMER, M., LISCHER, C., OHLERTH, S., VARGAS, J. & AUER J. **Evaluation of a standardised radiographic technique of the equine hoof**. **Equine Veterinary Clinic and Institute of Diagnostic Imaging and Radio-Oncology, University of Zurich**. Switzerland. Heft. 11, 507–514. p. 2004.

LEACH, D. H. **Biomechanical considerations in raising and lowering the heel**. **Proceedings American Association Equine Practicioners**, San Antonio, v. 33, n. p. 333-342, 1983.

LILLICH, J. D.; RUGGLES, A. J.; GABEL, A. A.; BRAMLAGE, L. R.; SCHNEIDER, R. K. Fracture of the distal sesamoid bone in horses: 17 cases (1982-1992). **Journal of American Veterinary Medical Association**, Schaumburg, v. 207, n. 7, p. 924-927, 1995.

LIMA, P. R. G. **Validade do swab da ferida e da punção por agulha no diagnóstico microbiológico bacteriano em pacientes portadores de osteomielite crônica: um estudo prospectivo**. Recife: UFPE, 2007, 88 p. Tese de mestrado – Programa de Pós-Graduação em Medicina Tropical, Universidade Federal de Pernambuco, Recife, 2007.

LIMA, R. A. S. & CINTRA, A. G. **Revisão do estudo do complexo do agronegócio do cavalo.** Ministério da Agricultura, Pecuária e Abastecimento, 1-56. p. 2016.

LORIMIER, L. P.; FAN, T. M. **Delayed diagnosis of fungal osteomyelitis with early scintigraphic lesions in a dog.** CVJ, v. 51. 1394-1396. p. dezembro 2010. Manual. 897-932. p. USA: Merial Edition. 2005.

MELO, U. P. D.; FERREIRA, C.; SANTIAGO, R. M. F. W.; PALHARES, M. S.; MARANHÃO, R. D. P. A. **Equilíbrio do casco equino.** Ciência Animal Brasileira, Santa Maria, v. 7, n. 4, 389-398. p. 2006.

MOORE, J. General Biomechanics: The Horse As a Biological Machine. **Journal of Equine Veterinary Science**, Wildomar, v. 30, n. 7, 379-383. p. 2010.

MOYER, W. **Hoof wall defects: chronic hoof wall separations and hoof wall cracks.** Veterinary Clinics of North America Equine Practice, Fort Collins, v. 19, n. 2, 463-477. p. 2003.

O'BRIEN T.R. **Radiologia de Equinos.** São Paulo. Brasil. 83-213. p. 2007.

O'GRADY, S. E. Basic farriery for the performance horse. Veterinary Clinics of North America: Equine Practice, v. 24, n. 1, p. 203-218, 2008. **REVISTA CIENTÍFICA DE MEDICINA VETERINÁRIA** – Janeiro de 2017 – Periódico Semestral.

PARKS, A. **Form and function of the equine digit.** **The Veterinary Clinics: Equine Practice**, v. 19, 285-307. p. 2003.

O'GRADY, S. E. **White line disease – an update.** **Equine Veterinary Education**, v. 14, n. 1. 51-55. p. 2002.

OLIVEIRA, F.; SILVEIRA, P. R. Osteossarcoma em cães. **REVISTA CIENTÍFICA ELETRÔNICA DE MEDICINA VETERINÁRIA.** v. 6, n. 10, 2008.

PARKS, A. **Form and function of the equine digit.** Veterinary Clinics of North America: Equine Practice, Fort Collins, v. 19, n. 2. 285-307. p. 2003.

PARKS, A. H.; MAIR, T. S. **Laminitis: A call for unified terminology.** Equine Veterinary Education, London, v. 21, n. 2, 102-106. p. 2009.

PIERMATTEI, D. L.; FLO, G. L.; DECAMP, C. E. **Ortopedia e tratamento de fratura de pequenos animais**. 4. ed, cap. 5. 200–208. p. Manole, São Paulo. 2009.

POLLITT, C. C. **Anatomy and physiology of the inner hoof wall**. *Clinical Techniques in Equine Practice*, v.3.3-21. p. 2004.

RABUFFO, T.; ROSS, M. **Fractures of the distal phalanx in 72 racehorses: 1990-2001**. Proceedings of American Association of Equine Practitioners, San Antonio, v. 48, n. 375-377. p. 2002.

RADOSTITS, O. M.; GAY, C. C.; BLOOD, D. C.; HINCHCLIFF, K. W. **Clínica veterinária: Um Tratado de Doenças dos Bovinos, Ovinos, Suínos, Caprinos e Equinos**. 9ª ed. Guanabara Koogan, Rio de Janeiro. 2002.

RELAVE, F., MEULYZER, M., ALEXANDER, K., BEAUCHAMP, G., MARCOUX, M. **Comparison of radiography and ultrasonography to detect osteochondrosis lesions in the tarsocrural joint: a prospective study**. *Equine Veterinary Journal*, 41(1), 34-40. 2009.

RIJKENHUIZEN, A. B. M. **Navicular disease: a review of what's new**. *Equine Veterinary Journal*, London, v. 38, n. 1, 82-88. p. 2006.

RUOHONIEMI, M.; LAUKKANEN, H.; OJALA, M.; KANGASNIEMI, A.; TULAMO, R. M. Effects of sex and age on the ossification of the collateral cartilages of the distal phalanx of the Finnhorse and the relationships between ossification and body size and type of horse. **Research Veterinary Science**, Philadelphia, v. 62, n. 1, 34-38. p. 1997.

RODRIGUES, C.A.; HUSSNI, C.A.; NASCIMENTO E.S., ESTEBAN, C.; PERRI, S.H.V. Pharmacokinetics of tetracycline in plasma, synovial fluid and milk using single intravenous and single intravenous regional doses in dairy cattle with papillomatous digital dermatitis. **Journal Veterinary Pharmacology and Therapeutics**, London, v. 33. 2010.

ROESGEN, M.; HIERHOLZER, G.; HAX, P. M. **Post-traumatic osteomyelitis**. *Archives of Orthopaedic and Trauma Surgery*. v. 108, n. 1, p. 1-9, 1989.

RUBIO-MARTÍNEZ, L. M.; CRUZ, A. M. Antimicrobial regional limbperfusion in horses. **Journal of American Veterinary Medicine Association**. v. 228, n. 5, p. 706-712, 2006.

SEIGNOUR, M.; PASQUET, H.; COUDRY, V.; DENOIX, J. M. **Ultrasonographic diagnosis of injuries to the deep digital flexor tendon and associated structures in the equine foot (suprasedamoidean area)**. Equine Veterinary Education, Newmarket, v. 23, n. 7, p. 369-376, 2011.

SHELLEY, J. & DYSON, Y. **Interpreting radiographs 5: Radiology of the equine hock**. Equine vet. J., 488-495. p. 1984.

SILVA, T.R.C. et al. **Diagnóstico radiográfico e hematológico da osteomielite protozoária secundária à infecção por Hepatozoon canis: Relato de caso**. Boletim Apamvet. São Paulo, v.2, n.1, 2011.

SIMIONATO, A. C.; RAMOS, M. M. C.; COUTINHO, S. D. A. Isolamento de bactérias aeróbias e sua sensibilidade a antimicrobianos em processo de osteomielite canina. **Arquivo Brasileiro de Medicina Veterinária e Zootecnia**, v. 55, n. 2, p.148-154. p. 2003.

SMITH, B. P. **Tratado de Medicina Veterinária Interna de Grandes Animais**. Vol. 2, Manole, São Paulo, 1993.

STASHAK, T. S. **Claudicação em equinos - Segundo ADAMS & STASHAK**. 4ª ed. São Paulo: Roca, 1994.

STASHAK, T. S. **Claudicação em equinos - segundo ADAMS & STASHAK**. 2ª ed. São Paulo: Roca. 2006.

STURION, D. J. et al, Aspectos clínicos e tratamento da osteomielite. **Unopar Científica**. Ciências Biológicas e da Saúde, v. 2, n. 1. 151-160. p. 2000.

THOMASSIAN, A. **Enfermidades dos Cavalos**. 4ª ed. São Paulo: Livraria Varela, 2005.

TURNER, T. A. Diagnosis and treatment of the navicular syndrome in horses. **Veterinary Clinics of North America Equine Practice**, Fort Collins, v. 5, n. p. 131-144, 1989.

VAN DE WATERING, C. C.; MORGAN, J. P. **Chip Fractures as a Radiologic Finding in Navicular Disease of the Horse**. Veterinary Radiology, Raleigh, v. 16, n. 6, 206-210. p. 1975.

VERDE, R. C. L. et al. **Evolução clínica e tomográfica da osteomielite frontal: Relato de caso**. Arq. Int. Otorrinolaringol. v. 16, n.1, 130 – 134. p. 2012.

WALTER, G. et al. **Treatment Algorithms for Chronic Osteomyelitis.** Deutsches Ärzteblatt International. v. 109, n. 14, 257-264. p. 2012.

WHITTON, R. C. **Equine Developmental Osteochondral Lesions: The Role of Biomechanics.** The Veterinary Journal, 156, 167-1138. p. 2010.

WHITEHAIR, K. J., et al. **Avaliação do efeito trombogênico da perfusão regional intravenosa com gentamicina em equinos.** v. 21, n.4, 286-292. p. 1992.

WILSON, A. WELLER, R. **The Biomechanics of the Equine Limb and Its Effect on Lameness.** In: ROSS, M. W.; DYSON, S. **Diagnosis and Management of Lameness in the Horse Saint Louis:** W.B. Saunders. cap.26, 270-281. p. 2011.