

CENTRO DE CIÊNCIAS AGRÁRIAS

**ESTUDO RETROSPECTIVO DE DERMATOPATIAS EM
ANIMAIS DOMÉSTICOS**

Giuliano Palha Amado

Médico Veterinário

2017

CENTRO DE CIÊNCIAS AGRÁRIAS

**ESTUDO RETROSPECTIVO DE DERMATOPATIAS EM
ANIMAIS DOMÉSTICOS**

Giuliano Palha Amado

Orientador: Prof. Dr. Ricardo Barbosa de Lucena

Dissertação apresentada ao Programa de Pós-Graduação em Ciência Animal do Centro de Ciências Agrárias da Universidade Federal da Paraíba, como parte das exigências para a obtenção do título de Mestre em Ciência Animal.

2017

*Ficha Catalográfica Elaborada na Seção de Processos Técnicos da
Biblioteca Setorial do CCA, UFPB, campus II, Areia - PB*

A481e Amado, Giuliano Palha.

Estudo retrospectivo de dermatopatias em animais domésticos / Giuliano Palha Amado. – Areia - PB: CCA/UFPB, 2017.

v, 37 f. : il.

Dissertação (Mestrado em Ciência Animal) - Centro de Ciências Agrárias. Universidade Federal da Paraíba, Areia, 2017.

Bibliografia.

Orientador: Ricardo Barbosa de Lucena.

1. Dermatopatias – Animais domésticos 2. Dermatologia veterinária – Neoplasias 3. Animais de produção – Fotossensibilização I. Lucena, Ricardo Barbosa de (Orientador) II. Título.

UFPB/BSAR

CDU: 619(043.3)

GIULIANO PALHA AMADO

**ESTUDO RETROSPECTIVO DE DERMATOPATIAS EM
ANIMAIS DOMÉSTICOS**


Dissertação apresentada ao Programa de Pós-Graduação em Ciência Animal do Centro de Ciências Agrárias da Universidade Federal da Paraíba, como parte das exigências para a obtenção do título de Mestre em Ciência Animal. Área de Concentração Saúde Animal do brejo paraibano.

APROVADA EM 30/08/2017


BANCA EXAMINADORA



Prof. Dr. Ricardo Barbosa de Lucena
DCV/CCA/UFPB
Orientador



Dr. José Rômulo Soares dos Santos
DCV/CCA/UFPB
Examinador



Dra. Patrícia Barbosa de Lacerda Lucena
Examinadora

DADOS CURRICULARES DO AUTOR

GIULIANO PALHA AMADO – Nascido em Angra dos Reis (1976) - RJ, graduado em Medicina Veterinária pela Universidade Federal Fluminense (UFF - 2001) - RJ, Pós-graduado pela Pontifícia Universidade Católica (PUC) – MG em Clínica Médica de Pequenos Animais (2007). Pós-graduado em Dermatologia Veterinária pela Equalis – PE (2016), Médico Veterinário e Proprietário da Clínica Veterinária Animais em Pessoa – Dermatologia Veterinária, localizada em João Pessoa – PB.

DEDICATÓRIA

Dedico este trabalho a meu avô, Italo Borges Amado (in memoriam), à minha avó, Maria Magdalena Buonomo Amado (in memoriam), aos meus pais, Italo Buonomo Amado e Angela Augusta Palha Amado, à minha irmã, Alessandra Palha Amado e a minha esposa, Priscila Franco Alves Amado.

AGRADECIMENTOS

Agradeço a todos os meus familiares que participaram ativamente desta conquista, em alguma etapa de minha formação.

Ao meu orientador Professor Dr. Ricardo Barbosa de Lucena, por todos os ensinamentos, paciência e disponibilidade para comigo ao longo do curso e também na elaboração desta tese.

A todos os colegas de turma do mestrado que de alguma forma contribuíram para a conclusão desta etapa.

À minha secretária Regina Coeli dos Santos Barros, que organizava minha agenda enquanto estava ausente para cursar as disciplinas.

SUMÁRIO

	Página
LISTA DE FIGURAS.....	i
LISTA DE TABELAS.....	ii
RESUMO GERAL.....	iii
ABSTRACT.....	V
CONSIDERAÇÕES GERAIS.....	1
CAPÍTULO 1 - Levantamento dos Diagnósticos Histopatológicos das Lesões de Pele em Cães e Gatos Atendidos em uma Clínica Dermatológica.....	5
Resumo.....	6
Abstract.....	6
Introdução.....	8
Materiais e Métodos.....	9
Resultados.....	10
Discussão.....	17
Conclusão.....	21
Referências.....	22
CAPÍTULO 2 - Surtos de Fotossensibilização e Dermatite Alérgica em Ruminantes e Equídeos no Nordeste do Brasil	24
Abstract.....	25
Resumo.....	25
Introdução.....	26
Materiais e Métodos.....	26
Resultados.....	26
Discussão.....	28
Conclusão.....	29
Referências.....	29
REFERÊNCIAS.....	35

LISTA DE TABELAS

		PÁGINA
CAPÍTULO 1 - Levantamento dos Diagnósticos Histopatológicos das Lesões de Pele em Cães e Gatos Atendidos em uma Clínica Dermatológica .		
Tabela 1	Idade mínima, média e máxima segmentada por espécie e sexo	10
Tabela 2	Raças dos cães afetados por dermatopatias e respectivos números de casos	11
Tabela 3	Tipos de neoplasias e número de cães afetados.....	12
Tabela 4	Dermatopatias não neoplásicas em cães	14
Tabela 5	Classificação das dermatopatias em gatos com respectivas raças afetadas e número de casos por patologia.....	17
 CAPÍTULO 2 - Surtos de Fotossensibilização e Dermatite Alérgica em Ruminantes e Equídeos no Nordeste do Brasil		
Tabela 1	Surtos de fotossensibilização primária e secundária em ruminantes e equídeos diagnosticados no Laboratório de Patologia Veterinária da Universidade Federal da Paraíba (LPV/UFPB) entre maio de 2013 e maio de 2017	32
Tabela 2	Surtos de dermatite alérgica em ruminantes e equinos diagnosticados no Laboratório de Patologia Veterinária da Universidade Federal da Paraíba (LPV/UFPB) entre maio de 2013 e maio de 2017	34

LISTA DE FIGURAS

	PÁGINA
CAPÍTULO 1 - Levantamento dos Diagnósticos Histopatológicos das Lesões de Pele em Cães e Gatos Atendidos em uma Clínica Dermatológica.	
Figura 1 Carcinoma apócrino ductuolar em cadela. (A) Lesões alopécicas, ulceradas e edemaciadas com tecido fibrosado. (B) Exame histopatológico da mesma cadela, demonstrando estrutura tubular. (C) Área sólida com mitoses atípicas. Objetiva de 100x.	13
Figura 2 Mucinose folicular em cadela. (A) Lesão alopécica, não ulcerada, elevada e de coloração rosada em região perilabial inferior. (B) Mucinose folicular marcada fortemente com a coloração de azul alciano, objetiva de 20x.	15
Figura 3 Pênfigo foliáceo com infecção bacteriana secundária em cão (A, B e C). Antes da antibioticoterapia: hiperqueratose, melanose, lignificação e líquido purulento drenante em axilas, braços e peito	16
Figura 4 Pênfigo foliáceo com infecção bacteriana secundária em cão após antibioticoterapia (A, B e C). Notar repilação, pele sem supuração, redução da lignificação, da hiperqueratose e da melanose	16
CAPÍTULO 2 - Surtos de Fotossensibilização e Dermatite Alérgica em Ruminantes e Equídeos no Nordeste do Brasil	
Figura 1 Fotossensibilização primária causada pela ingestão de <i>Froelichia humboldtiana</i> em ruminantes e equinos no Nordeste do Brasil. (A) Asinino com lesões ulcerativas bilaterais e simétricas na face, ocasionadas pelo prurido e fricção da cabeça entre os membros. (B) Novilha apresentando sinais de prurido com formação de úlcera por lambedura no tórax. (C) Orelha de uma cabra demonstrando alopecia, necrose e crostas. (D) Extensa área ulcerada na face de uma égua	31
Figura 2 Dermatite alérgica à picada de mosquito em ovinos. (A) Ovino com lesões perioculares alopécicas e hiperpigmentadas. (B) Outro ovino apresentando recuperação total das lesões de hipersensibilidade, 30 dias após o uso de repelente tópico	31

ESTUDO RETROSPECTIVO DE DERMATOPATIAS EM ANIMAIS DOMÉSTICOS

RESUMO GERAL – O avanço da especialização na dermatologia veterinária tem permitido que diagnósticos mais precisos e precoces venham sendo alcançados. O exame histopatológico é um grande aliado ao médico veterinário no diagnóstico das dermatopatias, já que, em alguns casos, é o único capaz de esclarecer as alterações do tecido lesionado. No capítulo 1, objetivou-se coletar dados retrospectivos das dermatopatias em cães e gatos atendidos em uma clínica dermatológica veterinária, no município de João Pessoa – Paraíba. Todos os animais passaram por coleta de dados minuciosa no histórico e anamnese. Nos cães e gatos, o exame histopatológico foi solicitado apenas nos casos em que não foi possível diagnosticar a dermatopatia por citologia, teste da fita de acetato, tricograma e cultura fúngica, ou quando sua indicação representasse a melhor opção. As obtenções de amostras foram feitas com a utilização de *punch* ou bisturi e o protocolo anestésico variou conforme a localização anatômica da lesão e o tipo de patologia envolvida. Nos 30 cães estudados houve predomínio de neoplasias (19 casos – 59.38%), seguido de doenças inflamatórias (7 casos – 21.88%), autoimunes (3 casos – 9.38%), infecciosas (2 casos – 6.25%) e mucinose folicular (1 caso – 3.13%). Nos felinos, as dermatopatias foram divididas em neoplásicas (5 casos - 55,55%), alérgicas (2 casos – 22.22%), inflamatórias (1 caso – 11.11%) e dermatopatias infecciosas (1 caso – 11.11%). Nos cães, o tumor com maior participação foi o mastocitoma e nos felinos, o carcinoma de células escamosas. No capítulo 2, objetivou-se revisar as causas de fotossensibilização e dermatite alérgica em animais de produção no Nordeste, através de estudo retrospectivo. No segundo capítulo foram revisados diagnósticos em ruminantes e equídeos, arquivados no Laboratório de Patologia Veterinária da Universidade Federal da Paraíba. Apenas animais com manifestações cutâneas foram incluídos no estudo. Estes foram divididos quanto ao sexo e idade. Em relação à epidemiologia, a época do ano de ocorrência da doença e fatores ambientais foram definidos, assim como a prevalência total das dermatites associadas à fotossensibilização e hipersensibilidade alérgica. Casos de fotossensibilização primária foram diagnosticados em caprinos, bovinos, asininos, equinos e ovinos, todos associados à ingestão da planta *Froelichia humboldtiana*, e foi mais grave nos asininos. *Brachiaria decumbens*, *Enterolobium contortisiliquum* e *Lantana camara* foram as plantas envolvidas nos casos de fotossensibilização secundária. Os casos de dermatites alérgicas restringiram-se a cinco ovinos e um equino e tiveram como causa a picada de insetos culicídeos (*Culex spp*). Não houve relação com sazonalidade e as principais queixas dos criadores para todos os animais envolvidos nestes casos foram o prurido e o desconforto. A histopatologia demonstrou ser uma ferramenta de diagnóstico precisa para o diagnóstico das doenças de pele de animais companhia e animais de produção. As neoplasias são as principais doenças de cães e gatos na área do estudo. A Fotossensibilização

causa sérios problemas para os rebanhos do Nordeste do Brasil e é causada principalmente por *Froelichia humboldtiana*, acometendo tanto os ruminantes quanto os equídeos.

Palavras-chave: Alergias, Animais de produção, Dermatologia, Fotossensibilização, Exame histopatológico, Neoplasias.

RETROSPECTIVE STUDY OF DERMATOPATHIES OF THE DOMESTIC ANIMALS

ABSTRACT – As a result of the advancement of veterinary dermatology specialization, more accurate and earlier diagnosis have been acquired. Tutors have easier access to information and look for quick solutions for their animals. The histopathological test is a great ally to the veterinarian in the diagnosis of dermatopathies, since in some cases it is the only one to clarify alterations of the altered tissue. In the chapter 1 the study aimed to collect retrospective data on dermatopathies in dogs and cats treated at a veterinary clinic specialized in dermatology, in the city of João Pessoa - Paraíba. In the chapter 2 another goal was to investigate the causes of photosensitization and allergic dermatitis in a cattle from Brazilian Northeast, through a retrospective study. All the animals have gone through detailed data collection in their records and anamnesis. In dogs and cats, histopathological examination was only requested in cases that it was not possible to diagnose dermatopathy by cytology, acetate tape test, trichrome and fungal culture, or when its indication was the best option. In the 30 dogs studied, there were predominant neoplasias (19 - 59.38%), followed by inflammatory (7 - 21.88%), autoimmune (3 - 9.38%) and infectious diseases (2-6.25%) as well as follicular mucinose (1 - 3.13%). In the felines, the dermatopathies were divided into neoplastic (5 cases - 55.55%), allergic (2 cases - 22.22%), inflammatory (1 case - 11.11%) and fungal infectious skin diseases (1 case – 11.11%). Regarding the dogs, the tumor with the greatest participation was the mastocytoma. As for the felines, the squamous cell carcinoma. In the second chapter of this dissertation, diagnoses in ruminants and equidae filed at the Laboratory of Veterinary Pathology Federal University of Paraíba were reviewed. Only animals with cutaneous manifestations were included in the study. These were divided according to sex and age. In regard to the epidemiology, the time of the year of the disease occurrence and the environmental factors involved were defined, as well as the total prevalence of dermatitis associated with photosensitization and allergic hypersensitivity. Cases of primary photosensitization were diagnosed in goats, cattle, asinines, horses and sheep, all associated with the intake of the *Froelichia humboldtiana* plant, and they were more severe in the asininos. *Brachiaria decumbens*, *Enterolobium contortisiliquum* and Lantana chamber were the plants involved in the cases of secondary photosensitization. The cases of allergic dermatitis were restricted to five sheep and one equine and were caused by the bite of culicoid insects (*Culex* spp). There was no relation with seasonality. Moreover, the main complaints of the breeders of all animals involved in the cases were pruritus and discomfort. Histopathology has shown to be an accurate diagnostic tool for the diagnosis of skin diseases of companion animals and animals of production. Neoplasias are the major diseases of dogs and cats in the studied area. Photosensitization causes serious problems for the Brazilian northeastern herds and it is mainly caused by *Froelichia humboldtiana*, attacking both ruminants and equidae.

Keywords: allergies, dermatology, domestic animals, histopathology, neoplasias, photosensitization.

CONSIDERAÇÕES GERAIS

A pele é o maior órgão do corpo e funciona como barreira anatomofisiológica entre o animal e o ambiente, fornecendo proteção contra lesões químicas, físicas e microbiológicas. Varia não só de um indivíduo para outro, mas também entre as várias regiões do corpo com respeito a cor, textura, espessura e estruturas anexas (GABORIAU, 2001). Através de seus componentes sensoriais, pode perceber calor, frio, dor, prurido, toque e pressão, além de refletir processos patológicos que possuem sua origem em outros órgãos ou sistemas (SCOTT, 2001).

Entre as espécies de animais, há variação também na manifestação clínica de doenças causadas pelo mesmo agente. Um estudo com infecções de pele causadas por *Staphylococcus spp* incluiu bovinos, caprinos, ovinos e suínos e demonstrou que as espécies apresentavam lesões com aspecto e localização diferentes (FOSTER, 2012).

Algumas doenças podem causar também perdas econômicas. “Lumpy skin disease” é causada por vírus do gênero *Capripox*, família *Poxviridae* e afeta principalmente bovinos. Ocorrem lesões nodulares na pele, membranas mucosas e órgãos internos. Associados às manifestações cutâneas, pode ocorrer redução na produção de leite, esterilidade temporária ou permanente e até morte dos animais infectados (ZEYNALOVA et al, 2016).

As enfermidades da pele são um dos principais motivos que fazem os tutores levarem seus animais de companhia ao atendimento veterinário (SCOTT, 2001). Na rotina clínica de grandes animais, as dermatopatias também possuem alta prevalência (MACÊDO et al, 2008; PESSOA et al, 2014).

Em um estudo feito no Reino Unido, de 3.707 animais consultados em clínicas de pequenos animais, 795 (21,4%) tinham algum problema dermatológico (HILL et al, 2006).

Estima-se que entre 20 e 75% de todos os animais examinados na prática clínica apresentam problemas de pele como queixa principal ou concomitante por parte do proprietário (SCOTT, 2001). Um estudo retrospectivo em cães atendidos no Hospital Veterinário da Universidade Estadual do Norte do Paraná, Bandeirantes –

PR, com duração de pouco mais de 3 anos mostrou que 31,38% de 819 cães atendidos tinham algum tipo de dermatopatia (CARDOSO et al, 2011).

Na Universidade de Montreal, Canadá, um estudo diferente dos citados anteriormente, incluiu apenas animais com desordens dermatológicas, escolhidos após triagem da população geral de cães atendidos no hospital veterinário da Faculdade de Medicina Veterinária (SCOTT & PARADIS, 1990). Foram atendidos inicialmente 2.226 cães e 728 gatos. Destes, 419 cães (18,8%) e 111 gatos (15,2%) apresentavam alterações cutâneas e a partir daí, feito o diagnóstico e o levantamento dos percentuais de cada desordem, bem como a predileção racial.

Neste mesmo estudo, dos 419 cães e 111 gatos diagnosticados como portadores de algum distúrbio dermatológico, foram encontradas, 558 e 124 alterações dermatológicas diferentes, respectivamente.

Na rotina dermatológica não é incomum casos que corroborem tal estudo, no que diz respeito ao número de desordens dermatológicas serem maior que o número de animais atendidos. Exemplificando, um cão com dermatite atópica pode apresentar concomitantemente piodermite, malasseziose cutânea e otite (PLANT, 2012). Assim como um cão com demodicose, pode apresentar piodermite secundária (MUELLER et al, 2012).

Num estudo retrospectivo com duração de 40 anos realizado no laboratório de patologia veterinária da Universidade Federal de Santa Maria, Rio Grande do Sul, foram analisadas histologicamente 761 amostras de tumores em cães (703 animais no total), com o objetivo de definir a prevalência entre tumores neoplásicos e não neoplásicos, e, dentre estes, a prevalência dos tipos encontrados (SOUZA et al, 2006). Na mesma universidade, em parceria com um consultório veterinário privado, foram examinados 480 cães com distúrbios dermatológicos num período de quatro anos (SOUZA et al, 2009). O objetivo dos autores foi estabelecer a prevalência de dermatopatias não tumorais em cães no município de Santa Maria. Foram realizados 427 exames complementares para o estabelecimento do diagnóstico. Destes, 64 (15%) foram histopatológicos.

Semelhantemente, no Hospital Veterinário da Universidade Federal de Mato Grosso, Cuiabá, 112 casos dermatológicos foram avaliados em um período de um ano, tendo também o objetivo de estabelecer a prevalência de doenças

dermatológicas não tumorais. Em 93.7 % o diagnóstico foi estabelecido pelo exame histopatológico (GASPARETTO et al, 2013).

Câncer é uma das principais causas de morte em cães e gatos. Estudos estimam que morte é causada em aproximadamente 15% a 30% nos cães e 26% nos gatos, além de ser a doença fatal mais comum (BRONDEN, 2007).

Na medicina humana já é comum ter segunda opinião sobre diagnóstico histopatológico em tumores, com o propósito de evitar tratamentos inapropriados ou desnecessários, e, conseqüentemente, o sofrimento do paciente (KRONZ & WESTRA, 2005). Esta prática começa a ser empregada também na medicina veterinária. Pesquisadores do Colégio de Medicina Veterinária da Universidade de Cornell, (Nova York – EUA), desenvolveram um estudo retrospectivo de um período de 7 anos com 430 cães e gatos para obter segunda opinião entre análises histopatológicas de tumores. Houve discordância parcial de 20% e total de 10% entre os laudos emitidos na primeira e segunda análise. Discrepâncias entre maligno e benigno em 6% dos casos e sobre o tipo celular envolvido, 3% (REGAN, 2009).

Estudos das doenças de pele em grandes animais são escassos, principalmente no Brasil. Um estudo retrospectivo realizado no semiárido da Paraíba investigou a doenças cutâneas de 535 equídeos e concluiu que a pitiose é a principal dermatopatia encontrada na região (PESSOA et al, 2014). Outro estudo realizado na mesma região constatou que miíase e ectima contagioso foram as principais doenças diagnosticadas em 45 ovinos e 35 caprinos com lesões de pele (MACÊDO et al, 2008).

A investigação de casos de fotodermatite em animais de produção no estado do Rio Grande do Norte identificou que a planta *Froelichia humboldtiana* é uma importante causadora de fotossensibilização primária em asininos, caprinos e bovinos (KNUPP et al., 2014; KNUPP et al, 2017; SANTOS et al, 2017). Essa lesão causa sérios problemas em asininos, inclusive resultando na morte de muitos animais (KNUPP et al, 2014).

O estudo histológico da pele tem sido muito importante para o auxílio no diagnóstico de doenças dermatológicas. WERNER (2008) considera que definindo-se padrões dermatohistopatológicos e associando-os com o histórico clínico

fornecido pelo médico veterinário solicitante, há grandes chances de confirmar um diagnóstico ou pelo menos sugerir outras possibilidades diagnósticas.

O exame histológico da pele também pode ser utilizado para diagnosticar casos atípicos de algumas alterações ou, nos casos onde não estabelece um diagnóstico definitivo, sugerir algum outro exame complementar, como a imunohistoquímica (WERNER, 2008).

A Dissertação está dividida em dois capítulos. No capítulo 1, o estudo foi conduzido com o objetivo de fazer um levantamento do diagnóstico histopatológico das dermatopatias de cães e gatos, atendidos em uma clínica particular de dermatologia veterinária no município de João Pessoa – PB. Somente foram incluídos no estudo casos de animais com lesões dermatológicas em que houve a real necessidade da realização de tal exame, após a realização de exames rápidos, como o raspado cutâneo ou a citologia.

No capítulo 2, objetivou-se realizar um estudo retrospectivo dos casos de fotossensibilização e dermatite alérgica em ruminantes e eqüinos diagnosticados no Laboratório de Patologia Veterinária do Hospital Veterinário do Centro de Ciências Agrárias da Universidade Federal da Paraíba.

CAPÍTULO I

Levantamento dos Diagnósticos Histopatológicos das Lesões de Pele em Cães e Gatos Atendidos em uma Clínica Dermatológica

1 **Levantamento dos Diagnósticos Histopatológicos das Lesões de Pele em Cães e Gatos**
 2 **Atendidos em uma Clínica Dermatológica Especializada**

3 Survey of Histopathological diagnose of Skin lesions in Dogs and Cats Treated at a
 4 Veterinary Dermatology Clinic.

5 **Giuliano Palha Amado^{1,2}, Francisca Maria Sousa Barbosa³, Rubia Avlade Guedes**
 6 **Sampaio¹, José Ferreira da Silva Neto¹, Ivia Carmem Talieri³ & Ricardo Barbosa**
 7 **Lucena^{1,3}**

8
 9 ¹Programa de Pós-graduação em Ciência Animal (PPGCAn), Centro de Ciências Agrárias
 10 (CCA), Universidade Federal da Paraíba (UFPB), Areia, PB, Brazil. ²Clínica Veterinária
 11 Dermatológica Animais em Pessoa, João Pessoa, PB, Brazil. ³Hospital Veterinário, CCA,
 12 UFPB, Areia, PB, Brazil. CORRESPONDENCE: G.P. AMADO [giulianoadn@yahoo.com.br
 13 - Tel.: +55 (83) 99813-1578] e R.B. Lucena [ricardolucena@cca.ufpb.br - Tel.: +55 (83)
 14 3362-1844]. PPGCAn, CCA, Campus II, UFPB. CEP 58397-000 Areia, PB, Brazil.

15
 16 **RESUMO**

17 Na dermatologia veterinária, diversos exames podem ser realizados para que o
 18 diagnóstico seja estabelecido. O exame histopatológico é o mais indicado em alguns casos,
 19 principalmente naqueles em que existe a necessidade de definir se uma lesão é ou não
 20 neoplásica. O estudo foi conduzido com o objetivo principal de fazer um levantamento dos
 21 diagnósticos histopatológicos de lesões dermatológicas tumorais e não tumorais em cães e
 22 gatos em uma clínica veterinária especializada no município de João Pessoa – PB, num
 23 período de dois anos.

24
 25 **ABSTRACT**

26 **Background:** In the veterinary dermatology field, there are several tests that can be performed
 27 to establish the diagnosis. Histopathological examination is the most indicated in some cases,

28 especially if there is a need to define whether or not a lesion is neoplastic. The main purpose
29 of this study was to make a survey of histopathological diagnoses of tumor and non - tumor
30 dermatological lesions in dogs and cats treated at a specialized clinic in the city of João
31 Pessoa, in a two - year period.

32 **Materials, Methods & Results:** Thirty dogs and nine cats treated at a veterinary dermatology
33 clinic had their histopathological reports reviewed over a two-year period. Animals that
34 presented only dermatological injuries were included in the study and histopathological tests
35 were required in cases that the other complementary tests were not indicated for the
36 establishment of the diagnosis. Samples were collected by punch or scalpel and the anesthetic
37 protocol varied according to the anatomical region to be collected or the type of lesion
38 presented. The preparation of the samples followed the protocol that is commonly used for
39 histopathological examination. Regarding the dogs, 32 samples were analyzed (2 dogs had 2
40 samples collected) and 19 were neoplasias, which corresponded to 59.38% of the total skin
41 diseases in this species. As in dogs, there was a predominance of neoplasms in the group of
42 felines. Among 9 subjects included in the study, 5 had some type of neoplasia (55.55%).

43 Besides neoplasias, there were other kinds of skin diseases diagnosed. In dogs,
44 inflammatory, infectious, autoimmune and follicular mucinous diseases represented clinical
45 cases. While in cats, there were allergic, inflammatory and infectious cases.

46 **Discussion:** Histopathological tests can be used to diagnose tumor and non-tumoral
47 dermatopathies in dogs and cats and may be performed alone or in combination with other
48 skin tests. It is known that neoplasias are related to age, being more frequent in senile animals.
49 The scientific and technological advancement of veterinary medicine has caused an increase
50 in the number of years of its patients, and as a result, the number of cases of these pathologies
51 have increased as well. We concluded in our study that most dermatopathies in dogs and cats
52 had neoplastic origin, but the histopathological examination was also greatly useful to
53 diagnose diseases of other etiologies. In felines, the highest percentage observed was the
54 squamous cell carcinoma, but this kind of cancer is related to ultraviolet radiation and to the
55 color of the coat and the skin, not necessarily to age. Further studies could be done in order to
56 elucidate the prevalence of neoplasias and other dermatopathies in certain breeds or age
57 groups.

58 **Keywords:** dermatopathies, diagnosis, histopathological test, neoplasias, veterinary
59 dermatology.

60 **Descritores:** dermatologia veterinária, dermatopatias, diagnóstico, exame histopatológico,
61 neoplasias.

62 **INTRODUÇÃO**

63 As doenças de pele têm uma particularidade especial na medicina veterinária porque
64 as lesões são facilmente percebidas pelos tutores. Isso faz com que as dermatopatias sejam os
65 principais motivos pelos quais os animais de companhia são levados ao atendimento
66 veterinário [21].

67 Numerosos casos dermatológicos são um desafio para o médico veterinário, pois
68 muitas vezes o diagnóstico não é evidente apenas pelo exame clínico. Estes casos mais
69 complexos exigem além de anamnese e exame físico detalhados, a elaboração de uma lista de
70 diagnósticos diferenciais e a realização de exames complementares [10]. As provas
71 diagnósticas rápidas podem ser realizadas na própria clínica e incluem principalmente o
72 exame tricográfico, o parasitológico do raspado cutâneo e citologia. No entanto, estas provas
73 nem sempre permitem a obtenção do diagnóstico definitivo, e a biópsia de pele pode ser
74 necessária [10, 21].

75 O exame histopatológico das biópsias cutâneas é indicado para os casos de transtornos
76 erosivos ou ulcerativos da pele, nódulos e tumores, assim como quando a apresentação clínica
77 sugerir doenças imunomediadas, dermatose responsiva ao zinco, ou ainda quando a lesão não
78 responder ao tratamento [9].

79 Objetiva-se com este estudo fazer um levantamento dos diagnósticos histopatológicos
80 das doenças de pele em cães e gatos, provenientes de um serviço dermatológico veterinário
81 privado no município de João Pessoa, Paraíba, Brasil.

MATERIAL E MÉTODOS

82

83

84 Laudos histopatológicos de trinta e nove animais (30 cães e 9 gatos), foram analisados
85 num período de dois anos em uma clínica de dermatologia veterinária no município de João
86 Pessoa, Paraíba, Brasil.

87 Os animais incluídos no estudo apresentavam uma ou mais lesões dermatológicas e as
88 biópsias foram realizadas apenas nos casos em que não foi possível determinar o diagnóstico
89 através do exame clínico e de exames complementares feitos na própria clínica, como uso da
90 lâmpada de Wood, exame tricográfico, exame parasitológico do raspado cutâneo e citologia.

91 A maior parte das amostras foi coletada dos animais sob anestesia geral (acepromazina
92 como medicação pré anestésica com dose de 0,05 mg/kg intramuscular ou endovenosa,
93 indução anestésica com propofol dose – resposta e manutenção anestésica com isoflurano), já
94 que em muitos destes casos a cirurgia era também curativa ou tratava-se de região com
95 intensa sensibilidade à dor. Em alguns casos utilizou-se apenas sedação com acepromazina
96 0,05 mg/kg intramuscular ou endovenosa e anestesia local com lidocaína 2% sem
97 vasoconstrictor. Naqueles casos em que era possível a realização da coleta usando-se apenas
98 anestésico local injetável (lidocaína 2% sem vasoconstrictor), tal procedimento foi o de
99 eleição.

100 As amostras foram coletadas utilizando-se *punch* ou bisturi, dependendo do número e
101 tamanho dos fragmentos necessários para aumentar as chances de sucesso no diagnóstico. O
102 grau de complexidade ou gravidade da lesão envolvida foram determinantes para a escolha da
103 forma de coleta utilizada.

104 As amostras foram fixadas em formol a 10% e processadas rotineiramente,
105 emblocadas em parafina e confeccionadas lâminas histológicas coradas em hematoxilina
106 (Hematoxilina de Harris)¹ e eosina (Eosina Amarelada – Ci45380)², azul alciano (Alcian

107 Blue pH 2,5)³, tricrômico de masson (Tricrômio de Masson)⁴ e ácido periódico de Schiff (Kit
108 - PAS)⁵.

109 Foram computadas informações quanto à espécie, idade, a raça e o sexo dos animais
110 acometidos. Entre os cães, as dermatopatias foram classificadas nas categorias infecciosas,
111 autoimunes, inflamatórias, neoplásicas e mucinose folicular. Nos felinos, as dermatopatias
112 foram alérgicas, inflamatórias, infecciosas e neoplásicas.

113

114 RESULTADOS

115

116 Durante os dois anos do estudo foram analisadas histologicamente 42 amostras de pele
117 de 39 animais (em 2 cães foram obtidas duas amostras), sendo 30 cães e 9 gatos. Entre os
118 cães, 14 (46.67%) eram machos e 16 (53.33%) eram fêmeas. Dos 9 felinos, seis (66.66%)
119 eram machos e três (33.33%) fêmeas.

120 A idade mínima dos cães acometidos foi oito meses e a idade máxima, 15 anos. Dentre
121 os cães com idade informada, a média foi de 6.38 anos. A média de idade entre cães machos
122 acometidos foi de 6.59 anos. Das fêmeas com idade informada a média foi de 6.90 anos. Nos
123 felinos, a idade mínima foi de 4 e a máxima 15 anos. Em relação às fêmeas, a média de idade
124 foi de 10 anos. Entre os machos a média foi de 7.05 anos. Um dos machos não tinha idade
125 definida. A média de idade entre os gatos afetados foi de 8.15 anos (Tabela 1).

126

Animais	Quantidade	Sexo	Quantidade	%
Cães	30	Machos	14	46,67%
		Fêmeas	16	53,33%
Gatos	9	Machos	6	66,67%
		Fêmeas	3	33,33%

127 Tabela 1. Idade mínima, média e máxima segmentada por espécie e sexo.

128 Dentre os cães, as raças acometidas e seus respectivos percentuais de prevalência
 129 prevaleceram os cães sem raça definida (SRD) com seis animais (20%), seguido da raça
 130 Poodle com cinco casos (16.67%). Dois casos (6.67%) em Retriever do Labrador, Schnauzer
 131 e Shih-Tzu. Um caso (3.33%) em American Pit Bull Terrier, AkitaInu, Dachshund, Fox
 132 Paulistinha, Golden Retriever, Maltês, Pastor Branco Suíço, Pinscher, Pug, Shar-Pei,
 133 Yorkshire Terrier, Rottweiler (Tabela 2).

134

Raças	Quantidade	%
Akita	1	3,45%
Dashchund	1	3,45%
Fox Paulistinha	1	3,45%
Golden Retriever	1	3,45%
Maltês	2	6,90%
Pastor branco	1	3,45%
Pinscher	1	3,45%
Pit Bull	1	3,45%
Poodle	5	17,24%
Pug	1	3,45%
Retriever do Labrador	2	6,90%
Rottweiller	1	3,45%
Schnauzer	2	6,90%
Shihtzu	2	6,90%
SRD	6	20,69%
York Shire	1	3,45%
Total	29	100,00%

135

136

Tabela 2. Raças dos cães afetados por dermatopatias e respectivos números de casos.

137

138 Todas as amostras analisadas das raças Poodle (cinco animais), SRD (seis animais) e
 139 Schnauzer (dois animais) tiveram neoplasias como diagnóstico.

140 Entre os poodles, quatro (80%) eram fêmeas e um (20%) era macho. Na raça
 141 Schnauzer houve uma igualdade na prevalência (um macho e uma fêmea). Entre os SRDs, as
 142 fêmeas representaram 83.33% dos casos (5 de 6).

143 As neoplasias caninas foram divididas em três casos de mastocitoma (dois de grau II,
 144 um de grau I e outro de III), dois hemangiomas cavernosos, dois tricoblastomas e um caso de
 145 adenoma de glândulas sebáceas, acantoma queratinizante infundibular, cisto infundibular,
 146 cistos apócrinos, epitelioma sebáceo, lipoma, nevo colagenoso, papiloma exofítico,
 147 pseudotumor inflamatório e tricoepitelioma (tabela 3). Dos 19 cães acometidos por
 148 neoplasias, cinco (26,32%) eram malignos e 14 (73,68%) eram benignos. Entre os tumores
 149 malignos, o mastocitoma teve maior representatividade com quatro casos (80%).

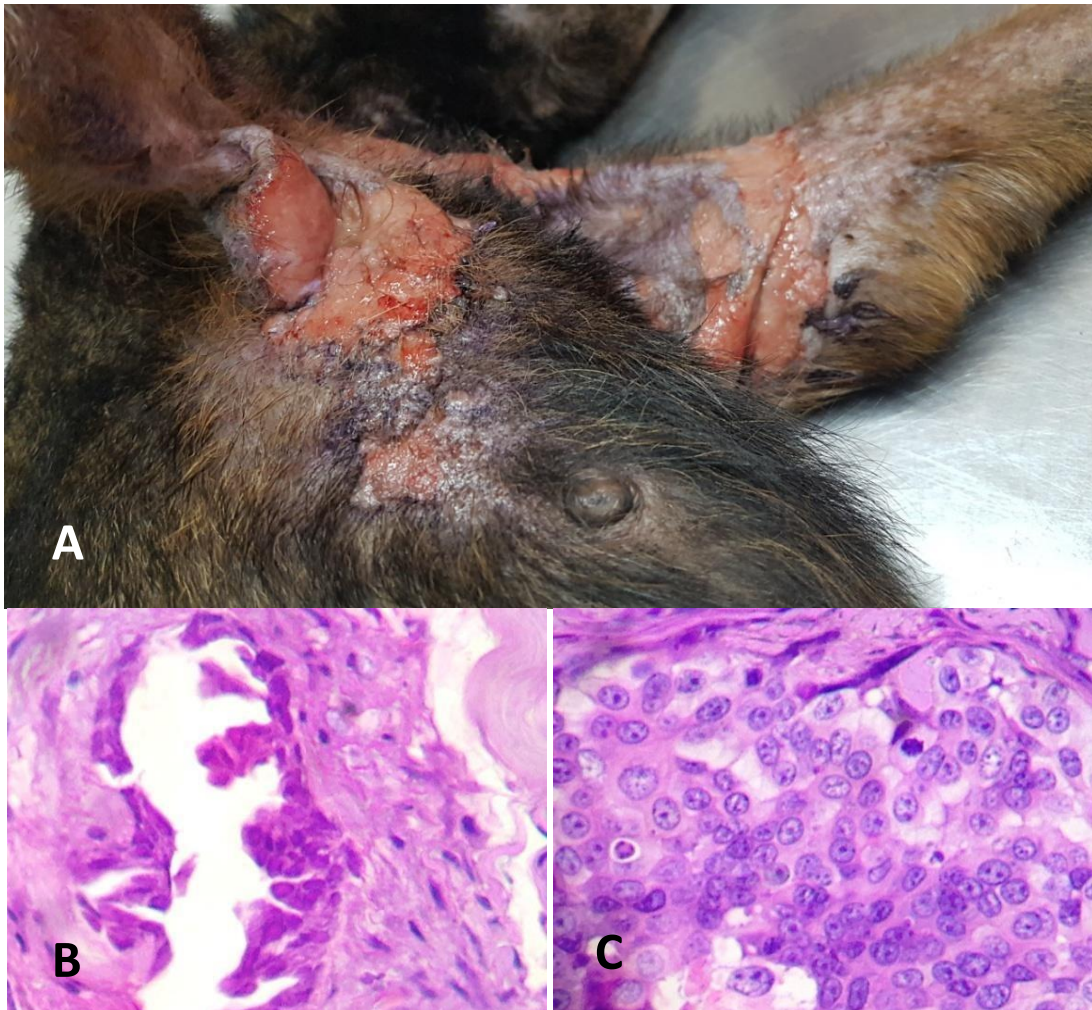
150

Neoplasias caninas	Quantidade	Grau	Quantidade
Mastocitoma	4	Grau III	2
		Grau II	1
		Não classif.	1
Hemangioma cavernoso	2		
Tricoblastoma	2		
Carcinoma apócrito ductuolar	1		
Nevo de colágeno	1		
Tricoepitelioma	1		
Adenoma de glândula sebácea	1		
Acantoma queratinizante infundibular	1		
Cisto infundibular	1		
Cisto apócrino	1		
Epitelioma sebáceo	1		
Papiloma exofítico	1		
Pseudotumor inflamatório	1		
TOTAL	19		

151 Tabela 3. Tipos de neoplasias e número de cães afetados.

152

153 Uma cadela foi apresentada com lesões ulceradas e alopécicas em axilas, face ventral
 154 de pescoço e peito, presença de supuração e aparente tecido fibrosado, além de edema dos
 155 membros anteriores e nos locais das lesões. Sistemicamente apresentava anorexia, caquexia e
 156 claudicação. Exame histopatológico revelou ser carcinoma apócrino ductuolar, neoplasia
 157 maligna de glândulas sudoríparas (Figura 1).



158

159

160

161

162

163

164

165

166

167

Figura 1. Carcinoma apócrino ductuolar em cadela. (A) Lesões alopécicas, ulceradas e edemaciadas com tecido fibrosado. (B) Exame histopatológico da mesma cadela demonstrando estrutura tubular. (C). Área sólida com mitoses atípicas. Objetiva de 100x.

Os demais casos, sete de patologias cutâneas inflamatórias, um caso de mucinose perifolicular (Figura 2), três casos de doenças autoimunes, (dois de pênfigo foliáceo e um caso de adenite sebácea crônica) e dois casos de dermatopatias infecciosas estão listados

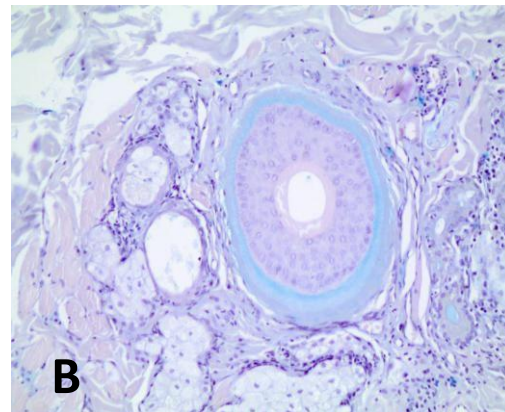
168 (tabela 4). Um dos animais com infecção foi o mesmo que teve o diagnóstico de pênfigo
 169 foliáceo (Figuras 3 e 4).

170

Dermatopatias	Quantidade	Subtipos	Raças	Sexo
Infecciosa	2	Bacterianas (cocóides)	Dachshund	M
			Shih Tzu	M
Autoimune	2	Pênfigo foliáceo	Dachshund	M
			Pit Bull Terrier	M
	1	Adenite sebácea	Akita	F
Mucinoses	1	Mucinose Folicular	Shih Tzu	F
Inflamatórias	7	Dermatite nodular, granulomatosa e eosinofílica, associada a reação à picada de artrópodes	Retriever do Labrador	M
		Dermatite e paniculite granulomatosa e plasmocitária difusa, acentuada.	Maltês	M
		Granuloma Eosinofílico.	Fox Paulistinha	M
		Dermatite plasmocítica ulcerativa focalmente extensa acentuada	Pastor Branco	M
		Dermatite perivascular à perianexal hiperplásica e hiperqueratótica com áreas com formação de piogranulomas perianexais e áreas com foliculite mural linfocítica.	Shar Pei	M
		Dermatite intersticial à nodular com presença de piogranulomas com localização perianexal, foliculite mural e luminal neutrofílicas	Rottweiler	M
		Dermatite Nodular Piogranulomatosa Perianexal favorecendo Síndrome do Piogranuloma estéril.	Golden Retriever	M

171 Tabela 4. Dermatopatias não neoplásicas em cães.

172



173

174

175

176

177

178

179

180

181

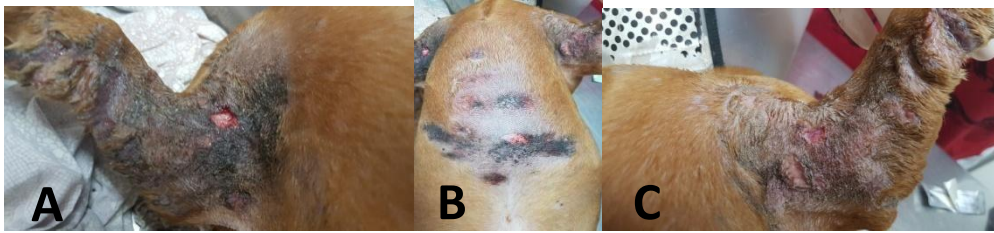182

183

184

185

Figura 2. Mucinose folicular em cadela. (A) Lesão alopécica, não ulcerada, elevada e de coloração rosada em região perilabial inferior. (B) Mucinose folicular marcada fortemente com a coloração de azul alciano, objetiva de 20x.



186

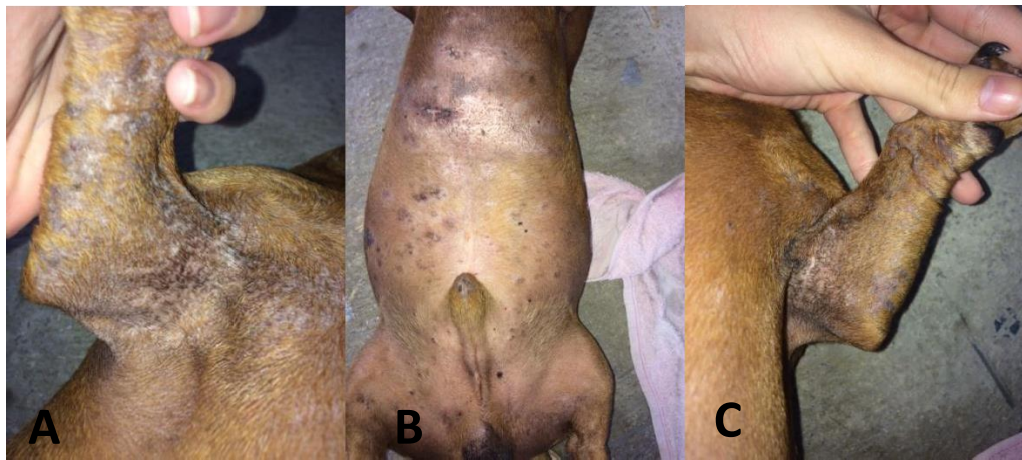
187

188

189

190

Figura 3. Pênfigo foliáceo com infecção bacteriana secundária em cão (A, B e C). Antes da antibioticoterapia: hiperqueratose, melanose, lignificação e líquido purulento drenante em axilas, braços e peito.



191

192

193

194

Figura 4. Pênfigo foliáceo com infecção bacteriana secundária em cão após antibioticoterapia (A, B e C). Notar repilação, pele sem supuração, redução da lignificação, da hiperqueratose e da melanose.

195

196

197

Entre os nove gatos, oito eram SRD (88.88%) e um (11.11%) pertencia à raça Persa.

198

As dermatopatias foram divididas em neoplásicas (5 casos – 55.55%), alérgicas (2 casos –

199

22.22%), inflamatórias (1 caso – 11.11%) e infecciosas (1 caso – 11.11%), esta no único gato

200

Persa do estudo, e o agente envolvido foi *Sporothrix spp.* Dos cinco animais com neoplasmas,

201

três (60%) eram Carcinoma de Células Escamosas (CCE), um (20%) Sarcoma e um (20%)

202

linfoma. Os dois casos de dermatite alérgica foram classificados como dermatite alérgica

203

cutânea e o caso de patologia inflamatória foi classificado como dermatite granulomatosa

204

focalmente extensa (tabela 5).

Raça	Quant.	Dermatopatias	Quant.	%	Classificação	Quant.
SRD	8	Neoplásica	5	55,55%	Carcinoma de célula Escamosa	3
					Sarcoma	1
					Linfoma	1
		Alérgica	2	22,22%	Dematite alérgica cutânea	2
		Inflamatória	1	11,11%	Dermatite Granulomatosa focalmente extensa	1
Persa	1	Infecciosa	1	11,11%	Esporotricose	1

205 Tabela 5: Classificação das dermatopatias em gatos com respectivas raças afetadas e
 206 número de casos por patologia.
 207

208

DISCUSSÃO

209

210 Câncer é uma das principais causas de morte em cães e estudos mostram que
 211 aproximadamente 15% a 30% dos cães e 26% dos gatos morrem por esta causa. Há uma
 212 marcada diferença nos resultados onde estudos semelhantes foram feitos, principalmente no
 213 que diz respeito às raças [3]. Em nosso estudo, as neoplasias predominaram entre as demais
 214 categorias de dermatopatias nas duas espécies. Em cães, 59.38% dos casos e em gatos,
 215 55.55%. Índice de óbito não foi avaliado principalmente pelo fato dos tumores estarem
 216 localizados na pele. Orientação quanto ao estadiamento da doença foi dada a todos os
 217 proprietários dos animais que receberam este tipo de diagnóstico. Pesquisadores
 218 demonstraram através de estudo retrospectivo de tumores cutâneos em cães maior prevalência
 219 de mastocitomas (20,9%) sobre todos os outros tipos, incluindo benignos e malignos [6]. Em
 220 outro trabalho a conclusão foi que o mastocitoma equivale pelo menos a 21% dos tumores
 221 cutâneos em cães [23]. Em nosso estudo, o mastocitoma também foi o tumor com maior
 222 prevalência, apesar de apresentar número bem mais elevado (80% dos tumores malignos) que
 223 os outros dois estudos.

224 Carcinoma de células escamosas (CCE) pode ser classificado em invasivo (CCEI) e
225 carcinoma *bowenoid in situ* (CBIS). O primeiro tipo é o tumor maligno de pele mais comum
226 em gatos e está fortemente associado à exposição solar e geralmente desenvolvem-se em
227 locais pobremente pigmentados, especialmente pavilhões auriculares, pálpebras e plano nasal
228 [15]. O diagnóstico diferencial inclui lesão traumática, piodermite localizada, dermatofitose,
229 demodicose, infecções micobacterianas, bacterianas filamentosas, fúngicas subcutâneas e
230 outras neoplasias cutâneas [16], portanto, o exame histopatológico é fundamental para o
231 diagnóstico preciso. Em nosso estudo, CCE acometeu gatos de pele branca e que tinham livre
232 acesso à rua ou foram adotados após viverem na rua, estando assim mais expostos à radiação
233 ultravioleta. As áreas acometidas em todos os gatos foram face e orelhas, semelhante ao
234 descrito em literatura citada.

235 Não encontramos em literatura estudo classificando cães e gatos quanto à idade. Em
236 todos os critérios utilizados eram idade maior ou menor a certo número de anos.
237 Consideramos em nosso estudo que animais acima de 7 anos seriam considerados de idade
238 avançada, desta forma a média etária nos felinos incluídos em nosso estudo foi elevada (8.15
239 anos). Um estudo realizado com camundongos comparou a idade (em dias) destes animais,
240 com a idade (em anos) de seres humanos. Quatro grupos com idades diferentes foram
241 incluídos e a conclusão foi a que hospedeiros mais velhos exibiram angiogênese, metabolismo
242 e apoptose desregulados, todos associados com a progressão do câncer [2]. Isto corrobora o
243 alto percentual de animais idosos acometidos por neoplasmas incluídos em nosso estudo.

244 As dermatites não infecciosas foram numericamente a segunda categoria de doenças
245 mais importantes do presente estudo entre os cães. Todos os sete casos tiveram causas
246 diferentes (tabela 2).

247 Nos cães, as doenças autoimunes foram representadas por pênfigo foliáceo e adenite
248 sebácea. O pênfigo foliáceo é a forma mais comum de pênfigo e possivelmente a dermatose

249 imunomediada mais comum em cães e gatos [21]. O animal acometido pertencia a raça
250 Dachshund, uma das mais acometidas pela enfermidade, como mostrou um estudo realizado
251 com 40 cães diagnosticados com a patologia [22].

252 Adenite sebácea (AS) é uma condição idiopática da pele caracterizada pela inflamação
253 das glândulas sebáceas, o que por fim levará à destruição das mesmas [7]. Sinais clínicos
254 incluem pelo seco, frágil, descamação, formação de cilindros foliculares e alopecia. Acredita-
255 se que a doença seja imunomediada, mas a patogênese não está totalmente esclarecida.
256 Algumas raças como Akita, Vizsla, Samoieda e English springer spaniel são predispostas [8].
257 Um estudo feito com 97 cães puros da raça Akita demonstrou que 23 destes animais tiveram o
258 diagnóstico estabelecido histologicamente [18]. A cadela afetada com a patologia em nosso
259 estudo era da raça Akita e possuía os sinais dermatológicos descritos acima, corroborando a
260 literatura.

261 As dermatites infecciosas foram diagnosticadas em três animais do estudo (dois cães e
262 um gato). Piodermite superficial é a principal causa de uso de antibióticos em cães e
263 *Staphylococcus pseudintermedius* é o patógeno predominante nesta condição [12]. Na maioria
264 das vezes a infecção ocorre de maneira secundária à dermatite atópica, já que cães com esta
265 alteração apresentam maior aderência e colonização estafilocócica [19]. O laudo
266 histopatológico de um dos animais confirmou a atopia como causa primária da piodermite.
267 Em gatos, um estudo retrospectivo de dez anos foi feito e em 266 animais atendidos em dois
268 hospitais universitários na Austrália (Sydney e Camden) e constatou que 52 destes animais
269 apresentavam piodermite [24]. Em nosso estudo nenhum gato com esta patologia foi atendido.

270 O outro caso de dermatite bacteriana ocorreu no mesmo cão do estudo diagnosticado
271 com pênfigo foliáceo. A ocorrência de infecções bacterianas secundárias em pacientes com
272 pênfigo em seres humanos é bastante comum [1] e necessita de outros estudos em cães.

273 O número de casos de piodermite não foi maior porque o diagnóstico na maioria das
274 vezes é clínico (baseado nos aspectos lesionais) ou citológico e o exame histopatológico tem
275 pouco valor diagnóstico nestes casos [12].

276 No felino com dermatopatia infecciosa, *Sporothrix spp.* foi o agente responsável. No
277 exame citológico não foram encontradas leveduras provavelmente pelo fato do animal ter
278 feito tratamento com subdoses de itraconazol. O diagnóstico foi firmado por exame
279 histopatológico, mas a citologia também é método considerado como efetivo pela literatura
280 [16]. Os sinais clínicos também foram compatíveis com aqueles citados em material científico
281 [13, 14, 17].

282 Um cão foi diagnosticado com mucinose perifolicular, uma dermatose pertencente à
283 classe das mucinoses cutâneas, onde ocorre o acúmulo de mucina na pele e nos folículos
284 pilosos. Há duas formas de apresentação, uma idiopática ou primária e outra sintomática,
285 associada a diversos processos malignos e benignos [5]. As lesões podem se apresentar
286 localmente em placas ou placas foliculares, geralmente em face e acompanhada de alopecia
287 ou de maneira generalizada com pápulas, nódulos e placas em extremidades, troncos e face e
288 estas lesões podem estar associadas com linfoma e micoses fungoides [4]. No cão que
289 participou do estudo, a única lesão era uma placa alopecica, elevada, de coloração rosada e
290 não ulcerada, localizada no centro da borda de lábio inferior (Figura 2). O tratamento
291 recomendado pela literatura com corticosteróides tópicos e sistêmicos [20], não teve sucesso
292 no paciente em questão, e, após biópsia incisional, criocirurgia foi utilizada para tratar a lesão.

293 Granuloma eosonofílico foi diagnosticado em um cão de 15 anos de idade. Essa
294 doença inflamatória cutânea e/ou da mucosa oral tem origem multifatorial, geralmente
295 relacionada com parasitismo, doenças fúngicas, hipersensibilidade primária (picada de pulga,
296 alimento e atopia) sendo comum em gatos e incomum em cães. É caracterizado por infiltrado
297 celular denso de eosinófilos, porém neutrófilos e macrófagos podem ser encontrados.

298 Geralmente surge com uma elevação firme, rosada e escamosa, aparecendo sobre a pele
299 intacta e com alopecia variável geralmente não causa prurido. O prognóstico é reservado
300 quanto à recidiva [11]. O paciente apresentava áreas de alopecia, pústulas e crostas
301 hemorrágicas em parte posterior e face interna de coxa esquerda. Lesão por dermatite acral
302 em região distal do mesmo membro. Prurido moderado completava o quadro clínico.

303

304

CONCLUSÃO

305

306 Conclui-se que a histopatologia é uma ferramenta eficaz no diagnóstico definitivo das
307 doenças de pele. O número de casos de neoplasias foi muito maior nos cães que nos gatos,
308 logicamente pelo fato dos caninos ainda serem maioria absoluta nos atendimentos dos animais
309 de companhia, mas ambas as espécies foram acometidas predominantemente por neoplasias
310 cutâneas, quando comparado com outras categorias de patologias da pele. Estudo comparativo
311 entre estas duas espécies pode ser feito utilizando-se o mesmo número de animais em cada
312 grupo para avaliar a real prevalência de neoplasias em cães e gatos. Nos cães, o tumor
313 maligno predominante foi o mastocitoma e nos felinos o carcinoma de células escamosas.
314 Doenças autoimunes com manifestação cutânea como pênfigo foliáceo e adenite sebácea só
315 são diagnosticadas por avaliação histopatológica. Algumas doenças inflamatórias e
316 infecciosas possuem grande representação na dermatologia veterinária também são
317 importantes na rotina dermatológica. Mucínose cutânea é patologia de rara ocorrência em cães
318 e os animais acometidos por esta condição devem ser acompanhados devido o risco de
319 desenvolvimento de tumores malignos, principalmente o linfoma.

320 MANUFACTURERS

321 ¹WCOR Corantes. São Paulo, SP, Brazil.322 ²Vetec Química Fina Ltda. Rio de Janeiro, RJ, Brazil.

323 ³EasyPathStore.Idaiatuba, SP, Brazil.

324 ⁴EasyPathStore.Idaiatuba, SP, Brazil.

325 ⁵WCOR Corantes. São Paulo, SP, Brazil.

326

327 **Ethical approval.** The project was approved by the decision of the ethics committee for the
328 use of animals registered under protocol number 054-2015.

329 **Declaration of interest.** The authors report no conflicts of interest. The authors alone are
330 responsible for the content and writing of the paper.

331

332

REFERÊNCIAS

- 333 **1 Aghmiyuni Z.B., Khorshidi A., Moniri R., Soori T. & Musavi G A. 2016.** The
334 prevalence of *S. aureus* skin and soft tissue infections in patients with pemphigus. *Hindawi*
335 *Publishing Corporation, Autoimmune Diseases*. 2016: 1-5.
- 336 **2 Beheshti A., Benzekry S., McDonald J T., Ma L., Peluso M., Hahnfeldt P. & Hlatky**
337 **L. 2015.** Host age is a systemic regulator of gene expression impacting cancer progression.
338 *American Association for Cancer Research*. 75 (6): 1134-1143.
- 339 **3 Brønden L B., Flagstad A. & Kristensen A T. 2007.** Veterinary cancer registries in
340 companion animal cancer: a review. *Veterinary and Comparative Oncology*. 5(3): 133–144.
- 341 **4 Cerroni L., Fink-Puches R., Bäck B & Kerl H. 2002.** Follicular Mucinosis. A critical
342 reappraisal of clinicopathologic features and association with mycosis fungoides and Sézary
343 syndrome. *Archives of Dermatology*. 138 (2): 182-189.
- 344 **5 da Fonseca A de P M., Bona S H., da Fonseca W S M., Campelo F S. & Rêgo P M de**
345 **M. 2002.** Mucinoses Folicular: revisão da literatura e relato de um caso. *Anais Brasileiros de*
346 *Dermatologia*. 77 (6):701-706.
- 347 **6 de Souza T M., Figuera R A., Irigoyen L F. & de Barros C S L. 2006.** Estudo
348 retrospectivo de 761 tumores em cães. *Ciência Rural*.36 (2): 555-560.
- 349 **7 Dixit S., Olsson A. & Fischer G. 2014** A case series of 11 patients with hormone-
350 responsive
351 sebaceous adenitis of the labia minora. *Australasian Journal of Dermatology*. 55: 80–83.
- 352 **8 Frazer M M., Schick A E., Lewis T P & Jazic E. 2010.** Sebaceous adenitis in Havanese
353 dogs: a retrospective study of the clinical presentation and incidence. *Veterinary dermatology*.
354 22: 267–274.
- 355 **9 Haargis A.M. & Ginn P.E. 2007.** The integument,. In: McGavin M.M. & Zachary J.F.
356 (Eds), *Pathologic Basis of Veterinary Disease*. 4th ed. St Louis: Mosby/Elsevier, pp.1107-
357 1261.
- 358 **10 Horta R dos S, Costa Val A P. 2013.** Exames complementares no diagnóstico
359 dermatológico em pequenos animais. In: *Cadernos Técnicos de Veterinária e zootecnia*. Belo
360 Horizonte: FEPMVZ Editora, pp. 23-31.
- 361 **11 Hasan J A.; Patrícia W.; Patrícia M.; Maysa B.; Fabiana M M. & DOS REIS,**
362 **Danubia M dos R. 2015.** Relato de caso de granuloma eosinofílico em rotweiller. 42°

- 363 *Congresso Bras. de Medicina Veterinária e 1º Congresso Sul-Brasileiro da ANCLIVEPA.*
 364 1540 – 1544.
- 365 **12 Hillier A., Lloyd D H., J. Weese J S., Blondeau J M., Boothe D., Breitschwerdt E.,**
 366 **Guardabassi L., Papich M G., Rankin S., Turnidge J D & Sykes J E. 2014.** Guidelines for
 367 the diagnosis and antimicrobial therapy of canine superficial bacterial folliculitis
 368 (Antimicrobial guidelines working group of the international society for companion animal
 369 infectious diseases). *Veterinary dermatology*. 25: 163-e43.
- 370 **13 Iachini R. 2009.** Esporotricosis en un gato doméstico. *Revista argentina de microbiologia.*
 371 41:27.
- 372 **14 Larsson C E., Gonçalves M de A., Araujo V C., Dagli M L Z., Correa B. & Favaneto**
 373 **C. 1989.** Esporotricosis felina: aspectos clínicos e zoonóticos. *Rev. Inst. Med. trop. S. Paulo.*
 374 31 (5): 351-358.
- 375 **15 Munday J S., Kiupel M., French A F & Howe L. 2008.** Amplification of papillomaviral
 376 DNA sequences from a high proportion of feline cutaneous *in situ* and invasive squamous cell
 377 carcinomas using a nested polymerase chain reaction. *Journal compilation ESVD and*
 378 *ACVD*.19: 259–263.
- 379 **16 Nuttall T., Harvey R G. & McKeever P K. 2010.** *Enfermedades cutáneas del perro y el*
 380 *gato.* Edición en español. Zaragoza: Grupo Asís Biomedica, pp.136-137.
- 381 **17 Oliveira-Neto M P., Mattos M., Lazera M., Reis R S. & Chicarino-Coelho J M. 2002.**
 382 Zoonotic sporotrichosis transmitted by cats in Rio de Janeiro, Brazil. A case report.
 383 *Dermatology Online Journal*. 8 (2): 5.
- 384 **18 Reichler I M., Hauser b., Schiller I., Dunstan R W.,‡ Credille K M., Binder H., Glaus**
 385 **T & Arnold S. 2001.** Sebaceous adenitis in the Akita: clinical observations, histopathology
 386 and heredity. *Veterinary Dermatology*. 12: 243–253.
- 387 **19 Santoro D., Marsella R., Pucheu-Haston C M., Eisenschenk M N C., Nuttall T. &**
 388 **Petra Bizikova P. 2015.** Review: Pathogenesis of canine atopic dermatitis: skin barrier and
 389 host–micro-organism interaction. *Veterinary dermatology*. 26: 84–e25.
- 390 **20 Sardana K. 2014.** Follicular disorders of the face. *Clinics in Dermatology*. 32: 839–872
- 391 **21 Scott D W., Jr Miller W H. & Griffin C E. 2001.** Muller & Kirk's Small Animal 6. ed.
 392 Philadelphia: W.B. Saunders,.
- 393 **22 Vaughan D F., Hodgins E C., Hosgood G L. & Bernstein J A. 2010.** Clinical and
 394 histopathological features of pemphigus foliaceus with and without eosinophilic infiltrates: a
 395 retrospective evaluation of 40 dogs. *Veterinary dermatology*. 21: 166-174.
- 396 **23 Welle M M., Bley C R., Howard J. & Rüfenacht S. 2008.** Canine mast cell tumours: a
 397 review of the pathogenesis, clinical features, pathology and treatment. *Journal compilation*
 398 *ESVD and ACVD*. 19: 321–339.
- 399 **24 Yu H W., & Vogelnest L J. 2012.** Feline superficial pyoderma: a retrospective study of
 400 52 cases (2001–2011). *Veterinary Dermatology*. 23: 448–e86.
- 401
 402
 403

CAPÍTULO II

Surtos de fotossensibilização e dermatite alérgica em ruminantes e equídeos no Nordeste do Brasil

Artigo aceito para publicação no Periódico *Pesquisa Veterinária Brasileira* (Qualis A2)

Surto de fotossensibilização e dermatite alérgica em ruminantes e equídeos no Nordeste do Brasil¹

Giuliano P. Amado², Caio C. B. Silva³, Francisca M. S. Barbosa³, Harlan H. L. Nascimento³, Karla C. Malta⁴,
Márlon V. Azevedo⁵, Patrícia B. Lacerda-Lucena³ e Ricardo B. Lucena^{2,3*}

ABSTRACT.- Amado G.P., Silva C.C.B., Barbosa F.M.S., Nascimento H.H.L., Malta K.C., Azevedo M.V., Lacerda-Lucena P.B. & Lucena R.B. 2014. [**Outbreaks of photosensitization and allergic dermatitis in ruminants and equidae in northeastern Brazil**] Surto de fotossensibilização e dermatite alérgica em ruminantes e equídeos no Nordeste do Brasil. Pesquisa Veterinária Brasileira 00(0):00-00. Laboratório de Patologia Veterinária, Hospital Veterinário, Universidade Federal da Paraíba, Centro de Ciências Agrárias, Campus II, Areia/PB. CEP: 58397-000. E-mail: lucena.rb@gmail.com

The study was conducted in order to determine the causes of photosensitization in ruminants and equidae in northeastern Brazil through a review of the exam reports filed at the Laboratório de Patologia Veterinária of the Universidade Federal da Paraíba. During the four years of the study 22 outbreaks of photosensitization were diagnosed, including 11 outbreaks of primary photosensitization and eight outbreaks of hepatogenous photosensitization. Poisoning by *Froelichia humboldtiana* was the main cause of photosensitization, and the only cause of primary photosensitization. The most severely affected species by primary photosensitization are donkeys, goats, cattle and sheep, but horses and mules may also be affected. Poisoning by *Brachiaria decumbens* was the main cause of hepatogenous photosensitization, and affected only sheep and cattle. Other plants associated with hepatogenous photosensitization in cattle include *Enterolobium contortisiliquum* and *Lantana camara*. Allergic dermatitis was diagnosed in two flocks of sheep and a horse. The animals had chronic lesions characterized by areas of alopecia, crusts and hyperpigmentation on top of the head, around the eyes (sheep) and in the legs (horse). Itching was the main clinical sign observed in cases of primary photosensitization and insect hypersensitivity.

INDEX TERMS: Diseases of farm animals, poisoning plant, skin, photodermatitis, semi-arid.

RESUMO.- O presente estudo foi conduzido com o objetivo de determinar as causas de fotossensibilização em ruminantes e equídeos no Nordeste do Brasil, através da revisão dos laudos de exames arquivados no Laboratório de Patologia Veterinária da Universidade Federal da Paraíba. Durante os quatro anos do estudo foram diagnosticados 22 surtos de fotossensibilização, incluindo 11 surtos de fotossensibilização primária e oito surtos de fotossensibilização hepatógena. A intoxicação por *Froelichia humboldtiana* foi a principal causa de fotossensibilização e a única causa de fotossensibilização primária. As espécies mais gravemente afetadas por fotossensibilização primária foram os asininos, caprinos, bovinos e ovinos, mas os equinos e mulas também são afetados. A intoxicação por *Brachiaria decumbens* foi a principal causa de fotossensibilização hepatógena e afetou apenas os ovinos e bovinos. Outras plantas associadas com fotossensibilização hepatógena incluíram *Enterolobium contortisiliquum* e *Lantana camara*. Dermatite alérgica foi diagnosticada em dois rebanhos ovinos e em um cavalo. Os animais tinham lesões crônicas, caracterizadas por alopecia, crostas e hiperpigmentação no topo da cabeça, ao redor dos olhos (ovinos) e nos membros (equino). O prurido foi o principal sinal clínico observado nos casos de fotossensibilização primária e hipersensibilidade à picada de insetos.

TERMOS DE INDEXAÇÃO: Doenças de animais de produção, planta tóxica, pele, fotodermatite, semiárido.

¹ Recebido em.....

Aceito para publicação em.....

Parte da Dissertação de Mestrado do primeiro autor.

² Programa de Pós-Graduação em Ciência Animal (PPGCAn), Universidade Federal da Paraíba, Centro de Ciências Agrárias, Campus II, Areia/PB. CEP: 58397-000. E-mail: giulianoadn@yahoo.com.br

³ Laboratório de Patologia Veterinária, Hospital Veterinário, Departamento de Ciências Veterinárias, Universidade Federal da Paraíba, Centro de Ciências Agrárias, Campus II, Areia/PB. CEP: 58397-000. E-mail: caioorburema@hotmail.com, franciscaaraguaia@gmail.com, harlanhallamys@gmail.com, patriciabarbosadelacerda@gmail.com. *Autor para correspondência: lucena.rb@gmail.com

⁴ Clínica Médica de Grandes Animais, Hospital Veterinário, Departamento de Ciências Veterinárias, Universidade Federal da Paraíba, Centro de Ciências Agrárias, Campus II, Areia/PB. CEP: 58397-000. E-mail: kmaltinha@gmail.com, saravdsimoes@gmail.com

⁵ EQUESTRE - Clínica, Cirurgia e Reprodução. Sítio Floriano, Lote Oet002858-4, Centro, Lagoa Seca/PB. CEP: 58117-000. E-mail: marlon.a.vet@gmail.com

INTRODUÇÃO

O prurido é definido como o desejo de se escoriar ou arranhar, decorrente de uma sensação de irritação incômoda na pele (Tarikci et al. 2015). Assim, as doenças pruriginosas causam desconforto, afetam a aparência, predispõem a pele a infecções secundárias ou miíases e interferem no ganho de peso e na reprodução animal (Radostits et al. 2007). Dentre as síndromes que invariavelmente manifestam-se com prurido, destacam-se a fotossensibilização e a hipersensibilidade alérgica (Haargis & Ginn 2004).

A fotossensibilização é um fenômeno biofísico resultante da reação de determinados comprimentos de onda da luz solar com agentes fotodinâmicos específicos na pele (Andrews et al. 2004). Divide-se em primária, decorrente da ingestão ou aplicação de substâncias fotodinâmicas exógenas; secundária ou hepatógena, resultante da falha hepática em conjugar e excretar a filoeitrina que é um potente agente fotodinâmico; e congênita, causada pela síntese de pigmentos aberrantes, principalmente as porfirinas, que reagem com a luz solar (Haargis & Ginn 2004, Radostits et al. 2007).

As fotodermatites acometem diferentes espécies de animais e causam sérios problemas para os rebanhos em todo o mundo (Oliveira et al. 2013). No Brasil, tanto a fotossensibilização primária, quanto à secundária causam sérios prejuízos para a pecuária. No Nordeste, a planta *Froelichia humboldtiana* é a principal causa de fotossensibilização primária (Knupp et al. 2016). Estudo experimental, também comprovou que a planta *Malachra fasciata*, presente na Região, causa fotodermatite primária em ovinos (Araújo et al. 2017). A fotossensibilização hepatógena acomete animais em várias regiões do país e decorre da ingestão de plantas hepatotóxicas, como as braquiárias (*Brachiaria* spp.) e as lantanas (*Lantana* spp.), além de *Senecio* spp., *Stryphnodendron* spp., *Enterolobium* spp., *Crotalaria retusa*, *Panicum dichotomiflorum* e *Myoporum* spp. (Knupp et al. 2016).

As alergias são também uma importante causa de dermatite em animais de produção (Radostits et al. 2007). Tanto equinos, quanto humanos, cães e gatos, comumente têm alergias combinadas, ou seja, alergias a insetos, atopia e hipersensibilidade a drogas e alimentos. Portanto, o diagnóstico dessas condições deve considerar o protocolo terapêutico de sucesso, influências ambientais e investigações de fatores secundários de perpetuação da lesão (bactérias e *Malassezia*), tudo isso visando à etiologia primária da doença (White & Yu 2006). Dentre as dermatites alérgicas, destacam-se os casos de hipersensibilidade à picadas de insetos (Scott & Miller 2011). Apesar dessa enfermidade ser uma das principais causas de prurido em animais de produção, principalmente equinos (White & Yu 2006), no Brasil ainda é pouco conhecida, sendo confundida com doenças fúngicas ou bacterianas.

Objetiva-se com o presente estudo determinar as causas de fotossensibilização e dermatites alérgicas em ruminantes e equídeos na área de influência do Laboratório de Patologia Veterinária (LPV) da Universidade Federal da Paraíba (UFPB), através de estudo retrospectivo dos exames realizados entre os anos de 2013 e 2017.

MATERIAL E MÉTODOS

Foram revisados os protocolos de diagnóstico em equinos, asininos, muares, bovinos, caprinos e ovinos arquivados no LPV-UFPB, entre maio de 2013 e maio de 2017 (quatro anos). Dos protocolos dos animais que apresentavam diagnóstico de fotossensibilização ou dermatite alérgica, foram coletadas informações referentes ao diagnóstico morfológico, ao sexo, à idade, à raça, ao município de origem, à investigação epidemiológica e ao tratamento e controle.

Fizeram parte do estudo apenas os casos com manifestação cutânea; alergias com manifestação clínica em outros sistemas e que não envolviam a pele foram excluídos. Os animais foram classificados apenas como machos ou fêmeas, independentemente de serem castrados. Em relação à idade, foram divididos em quatro categorias: jovens (menores de 1 ano), adultos jovens (1-5 anos), adultos (6-10 anos) e idosos (11 anos ou mais); adaptado dos critérios utilizados em outros estudos (Lucena et al. 2011, Pierezan et al. 2009). Quanto à epidemiologia foi computada a época do ano de ocorrência da doença e fatores ambientais envolvidos. Foi calculada a prevalência total das dermatites associada à fotossensibilização e hipersensibilidade alérgica.

RESULTADOS

Os casos de fotossensibilização e dermatites alérgicas diagnosticadas em ruminantes e equídeos no período de quatro anos (2013-2017) estão resumidos no Quadro 1 e Quadro 2.

Casos de fotossensibilização primária foram diagnosticados em animais adultos de diferentes espécies, na seguinte ordem: seis cabras adultas, sendo três da raça Saanen, uma Pardo Alpina e duas mestiças de Saanen e Pardo Alpina; cinco asininos adultos (três machos e duas fêmeas); cinco bovinos mestiços de Girolando (três fêmeas jovens, uma vaca adulta e um touro adulto jovem); três equinos adultos sem raça definida (um macho e duas fêmeas); três ovinos adultos jovens mestiços (um macho e duas fêmeas). Todos os casos foram associados ao consumo da planta *F. humboldtiana* e ocorreram na época do período chuvoso no Semiárido (abril e maio de 2014 e 2015), principalmente no Rio Grande do Norte. Um caso foi verificado em uma égua mestiça de Quarto de Milha no mês de abril (final do período chuvoso) no estado da Paraíba.

A fotodermatite primária foi mais grave nos asininos, caracterizada por intenso prurido e reações de automutilação. A pressão da pele da cabeça entre os membros e em cercas ou troncos de árvores, assim como mordeduras, resultou em graves lesões ulcerativas, erosivas e exsudativas com instalação de miíases (Figura 1A). Nos bovinos, o prurido também era intenso, resultando em dermatite por lambadura no tórax, mesmo em animais com pele pigmentada (Figura 1B). Além disso, ocorreu hiperemia na pele do úbere e queda na produção de leite (em média 50% da quantidade de leite produzida por cada vaca do rebanho). As cabras também tiveram diminuição da produção de leite e quadro de prurido acentuado (Figura 1C). Nos ovinos foi observado marcado desconforto, associado a lesões ulcerativas na face e nas orelhas e automutilação (feridas causadas por mordeduras no flanco). Em todas essas espécies, as lesões regrediam apenas após duas semanas, quando os animais eram transferidos para áreas sombreadas e feita a aplicação de repelente (Matabicheiras®) para prevenção de miíases. Porém, o quadro de fotodermatite retornava quando eram reintroduzidos no pasto infestado pela planta. Os equinos apresentaram hiperemia e formação de crostas na face (Figura 1D), membros e dorso ou garupa, porém, o quadro era autolimitante e as lesões regrediam naturalmente após o período chuvoso e consequente ausência da planta no pasto.

Microscopicamente, os casos de fotossensibilização primária apresentavam inflamação na derme superficial constituída por mastócitos, linfócitos, e alguns plasmócitos. Na epiderme haviam extensas úlceras, recobertas por crostas, associada a infiltrado neutrofílico.

Os casos de fotossensibilização secundária a ingestão de *Brachiaria decumbens* foram observados principalmente em bovinos jovens (um bezerro macho e uma fêmea) e ovinos jovens (três machos e uma fêmea), com dois casos em ovelhas adultas. Nenhum dos animais respondeu ao tratamento de suporte. A doença acometeu outros animais dos rebanhos, afetando entre 10-60% dos animais de todas as idades, porém resultou na morte de até 50% dos ovinos jovens. Em todos os casos as lesões histopatológicas hepáticas evidenciaram bilestase, pericolangite, proliferação de ductos, fibrose do parênquima e presença de macrófagos espumosos.

Outros casos de fotossensibilização secundária resultaram da ingestão *Enterolobium contortisiliquum* em uma bezerra Nelore e um caso de intoxicação por *Lantana camara* em um bezerro mestiço. Na intoxicação por *E. contortisiliquum* foram acometidos outros dois bezerros da propriedade. As lesões histopatológicas cutâneas se manifestaram na forma de ulcerações, recobertas por fibrina e neutrófilos. As lesões hepáticas consistiram em vacuolização e necrose de hepatócitos, principalmente das áreas centrolobulares.

A intoxicação por *L. camara* acometeu um bezerro de engorda que foi transportado do Sertão para o município de Areia, localizado na Microrregião do Brejo paraibano e teve contato com a planta pela primeira vez. Após 10 dias apresentou quadro de icterícia e alopecia do tórax lateral e face, que evoluiu para fissuras e úlceras. Morreu após uma semana do início dos sinais clínicos. À necropsia foi constatado icterícia moderada dos subcutâneos, serosas e mucosas, além de fígado alaranjado. Microscopicamente, havia bilestase, proliferação de ductos e fibrose periportal.

Casos de dermatite alérgica foram diagnosticados em cinco ovinos Santa Inês (três ovelhas adultas e dois carneiros adultos jovens) e em um equino Quarto de Milha adulto. Todos os animais eram alojados, durante a noite, próximos a áreas de capineiras irrigadas, com alta infestação de culicídeos (*Culex* spp.), não sendo descrita sazonalidade para o aparecimento do quadro clínico. Tanto nos ovinos, quanto no equino, o prurido e desconforto foram as principais queixas relatadas pelos proprietários. Todos os ovinos apresentavam áreas de alopecia ao redor dos olhos, face, orelhas e na porção do abdômen. O equino apresentava alopecia e formação de crostas no abdômen ventral, membros e face. Na histopatologia, em todos os casos foi constatado infiltrado eosinofílico na derme superficial, circundando vasos sanguíneos, além de hiperqueratose e acantose moderada.

Devido as ovelhas estarem prenhas optou-se pela não aplicação de corticoide. Os proprietários aplicaram repelente tóxico comercial constituído por Dietiltoluamida (DEET) na concentração de 14,24% (OFF®), duas vezes ao dia, pela manhã e no final da tarde, durante duas semanas. O prurido cessou após

uma semana e o pelo voltou a crescer após 20 dias. O equino foi removido para baia livre de insetos e as lesões regrediram após 15 dias.

DISCUSSÃO

Os diagnósticos de fotossensibilização e hipersensibilidade alérgica nos animais do presente estudo foram baseados nos aspectos clínicos, associados a exames de biópsia e/ou necropsia, além da investigação epidemiológica e resposta ao tratamento ou medida de controle adotada. Entre os casos estudados, a fotossensibilização respondeu por aproximadamente 86% dos diagnósticos. A fotossensibilização nos animais de produção, embora pouco divulgada e muitas vezes negligenciada pelos pesquisadores, há algum tempo vem sendo alertada como um problema significativo para a pecuária em todo o mundo (Johnson 1982). Em outros países, muitas vezes os casos de fotossensibilização acometem apenas alguns animais dos rebanhos e não são recorrentes, desestimulando o surgimento de investigações aprofundadas. No Brasil, diferentemente, os casos de fotossensibilização são frequentes e causam sérias perdas na produção animal (Knupp et al. 2016), reforçando a necessidade de estudos sobre complexos sobre o diagnóstico, tratamento, prevenção e controle desta condição.

Os casos de fotossensibilização primária corresponderam a 58% dos casos de fotossensibilização, acometeram diferentes espécies e decorreram da ingestão da planta *F. humboldtiana*, conhecida popularmente como “ervanço”. Estes achados comprovam a importância tóxica dessa planta para a pecuária do Semiárido, reforçando as observações descritas em estudos prévios sobre fotodermatite em diferentes espécies animais mantidas em pasto infestado por ervanço (Knupp et al. 2017, Santos et al. 2017, Knupp et al. 2014). Já os casos de fotossensibilização secundária acometeram somente ruminantes e foram causados principalmente pela ingestão de braquiária, semelhante ao observado em outras regiões do país (Knupp et al. 2016). Como esperado, os diagnósticos de alergias foram restritos a poucos casos.

Apesar de ser encontrada na literatura a informação que nos casos de fotossensibilização, independentemente do agente fotossensibilizante ou do tipo de fotossensibilização, as lesões da pele são as mesmas (Macêdo et al 2006), podemos comprovar que essa observação não pode ser extrapolada para todas as espécies animais ou agentes indutores de fotodermatite. Provavelmente, esta informação era um consenso antes dos estudos de fotodermatites primárias causadas por diferentes plantas em diferentes espécies animais, já que os primeiros estudos de fotossensibilização primária no Nordeste foram publicados em 2007 (Pimentel et al 2007).

Nas intoxicações por *F. humboldtiana* nos animais do presente estudo foi observada uma grande variedade de sinais clínicos entre as diferentes espécies. Nos asininos a doença pode ser extremamente grave, com a ocorrência de lesões em qualquer lugar do corpo, desde que o animal consiga auto-lesionar essas áreas, seja através de mordeduras ou fricção. Isso ocorre devido nos jumentos a doença invariavelmente se manifestar com intenso prurido, culminando em miíases e até em morte de muitos animais (Knupp et al 2014). Nos bovinos, as lesões causadas pela ingestão do ervanço se manifestam tanto na forma clássica, com áreas de necrose da pele despigmentada ou desprotegida de pelos (Tokarnia et al 2012), mas também observa-se hiperemia da pele do úbere, com queda na produção de leite, e lesões auto-traumáticas de lambedura, também decorrentes do acentuado prurido (Knupp et al 2017). Nas cabras, a mesma planta causa lesões de fotodermatite com hiperemia, necrose e crostas no dorso, orelhas e face, associadas a marcado desconforto e queda na produção de leite, acometendo todos os animais adultos do rebanho, porém, não são descritas mortes decorrentes da doença (Santos et al 2017). Por fim, nos equinos e muares, as lesões eram restritas às áreas despigmentadas da pele e não ocorreram lesões de automutilações como as observadas nos asininos (Knupp et al., 2014).

Os casos de fotossensibilização secundária foram mais graves que os da forma primária. Todos foram decorrentes da ingestão de plantas hepatotóxicas, com graves lesões crônicas no parênquima hepático. A maioria dos animais estava pastando áreas cultivadas com *B. decumbens*. Os primeiros relatos de fotossensibilização causados pela ingestão desta planta foram descritos no Mato Grosso do Sul e foram atribuídos ao fungo *Pithomyces chartarum* (Döbereiner et al. 1976), que produz uma micotoxina hepatotóxica, denominada esporidesmina (Di Menna et al. 1976). Atualmente, sabe-se que este fungo presente nos pastos de braquiária do Brasil não produz esporidesmina e o agente químico encontrado na planta na verdade são saponinas esteroidais que induzem injúria hepática (Brum et al. 2007). No presente estudo, foram acometidos bovinos e ovinos jovens e somente entre os ovinos houve acometimento de adultos. Porém, os jovens foram a faixa etária nos rebanhos ovinos, semelhante ao observado em outros estudos (Riet-Correa et al 2011).

Foi diagnosticado um surto de intoxicação por *E. contortisiliquum* em bezerros jovens, devido à ingestão das favas maduras da planta que caíam ao solo. As sementes desta planta contêm triterpenos, que pode ser responsável por lesão no fígado, resultando em fotossensibilização secundária. Há apenas um

relato de intoxicação por esta planta no Nordeste, mas é consenso entre os criadores que esta é tóxica para os animais (Olinda et al 2015). No presente surto não foram relatados casos de aborto no rebanho, semelhante ao surto descrito por Olinda e colaboradores no Sertão da Paraíba (2015), assim como distúrbios gastrointestinais descritos em outros estudos (Pupin et al 2017), caracterizando uma forma crônica de intoxicação (Leal et al 2017).

A planta *L. camara* foi responsável por um caso de fotossensibilização secundária em um bezerro transportado do Sertão (Semiárido) para o Brejo paraibano, microrregião localizada em um remanescente de Mata Atlântica, com abundante quantidade desta planta nos pastos. Não são observados casos de intoxicação por lantanas nos animais nativos do Brejo, isso devido os casos de intoxicação por esta planta estarem associados ao seu desconhecimento por pelos animais (Tokarnia et al 2012). Desta forma, os surtos descritos no país ocorrem após a compra de animais de regiões onde a planta não existe ou os animais não tiveram contato prévio, como no presente caso. A lesão hepática observada resulta da ação de ácidos triterpênicos da planta que induzem lesões nas vias biliares, com colestase (Tokarnia et al 2012), explicando os achados de fígado alaranjado e aumentado de volume.

Os casos de dermatite alérgica resultaram de hipersensibilidade à picada de insetos, comprovados pela lesão de inflamação eosinofílica na derme (Radostits et al 2007), além da regressão das lesões após mudança do equino para área livre de culicídeos. As ovelhas, mesmo mantidas no ambiente, apresentaram resposta ao uso de repelente tópico comercial à base de DEET na concentração de 14,24% (OFF®), evidenciando que esta substância pode ser utilizada com sucesso quando poucos animais do rebanho forem afetados ou indicando que um produto veterinário à base de DEET poderia ser desenvolvido para o controle de surtos de dermatite causadas por picadas de insetos. O DEET foi desenvolvido pelo exército norte-americano durante a Segunda Guerra Mundial, sendo originalmente usado como pesticida em áreas rurais. Depois esta substância para o uso dos militares e atualmente está popularizado como repelente doméstico (Institute of Medicine 2003).

Não foi observado padrão de sazonalidade como é descrito em outros surtos (Oliveira et al 2017), isso porque os animais eram alojados em área próxima a capineiras irrigadas, portanto, com presença de insetos durante todo o ano. Foi evidenciado desconhecimento da hipersensibilidade a insetos tanto por parte dos proprietários, quanto por parte dos veterinários de campo, confundindo-a com sarna ou infecções fúngicas. A dermatite alérgica causada por picada de insetos é considerada a causa mais comum de prurido em equinos (White & Yu 2006), mas ainda assim a condição é também pouco diagnosticada no Brasil.

CONCLUSÃO

A Fotossensibilização causa sérios problemas para os rebanhos do Nordeste do Brasil. Fotossensibilização primária é causada por *Froelichia humboldtiana* e acomete tanto os ruminantes quanto os equídeos. A doença é mais grave nos asininos, mas também causa grave prurido e desconforto em bovinos, caprinos e ovinos. Em equinos e muares, esse tipo de fotossensibilização é autolimitante. A fotossensibilização secundária acomete principalmente ovinos ou bovinos jovens e é uma consequência da ingestão das plantas hepatotóxicas *Brachiaria decumbens*, *Enterolobium contortisiliquum* e *Lantana camara*. Os casos de hipersensibilidade à picada de insetos foram raramente diagnosticados e não tiveram caráter de sazonalidade.

REFERÊNCIAS

- Andrews A.H., Blowey R.W., Boyd H. & Eddy R.G. 2004. Photosensitization. Bovine medicine diseases and husbandary of cattle. 2th ed. Wiley-Blackwell, Hoboken. 1193p.
- Araújo V.O., Oliveira Neto T.S., Riet-Correa F.R., Simões S.V.D., Silva T.K.F. & Lucena R.B. 2017. Primary photosensitization and contact dermatitis caused by *Malachra fasciata* Jacq. N.V. (Malvaceae) in sheep. *Toxicon*. No Prelo.
- Brum K.B., Haraguchi M., Lemos R.A.A., Riet-Correa F. & Fioravanti M.C.S. 2007. Crystal associated cholangiopathy in sheep grazing *Brachiaria decumbens* containing the saponin protodioscin. *Pesq. Vet. Bras.*, 27:39-42.
- Di Menna M.E., Hawkes A.D. & Garthwaite L.L. 1990. Sporidesmin produced by recent *Pithomyces chartarum* isolates. Mycotoxic Diseases Group, Annual Report, Ruakura Agricultural Research Centre, Waikato. p.3.

- Döbereiner J., Tokarnia C.H., Monteiro M.D.C.D.C., da Cruz L.C.H., de Carvalho E.G. & Primo A.T. 1976. Intoxicação de bovinos e ovinos em pastos de *Brachiaria decumbens* contaminados por *Pithomyces chartarum*. *Pesq. Agropec. Bras.*, 11:87-94.
- Haargis A.M. & Ginn P.E. 2007. The integument, p.1107-1261. In: McGavin M.M. & Zachary J.F. (Eds), *Pathologic Basis of Veterinary Disease*. 4th ed. Mosby/Elsevier, St Louis.
- Institute of Medicine. 2003. *Gulf War and Health: Volume 2. Insecticides and Solvents*. The National Academies Press: Washington, D.C.
- Johnson A.E. 1982. Toxicologic aspects of photosensitization in livestock. *J. Natl. Cancer Inst.* 69: 253-258.
- Knupp S.N.R., Borburema C.C., Oliveira Neto T. S.de, Medeiros R.de, Knupp L.S., Riet-Correa F. & Lucena R.B. 2014. Surtos de fotossensibilização primária em equídeos causados por *Froelichia humboldtiana*. *Pesq. Vet. Bras.*, 34:1191-1195.
- Knupp S.N.R., Knupp L.S., Riet-Correa F. & Lucena, R.B. 2016. Plants that cause photosensitivity in ruminants in Brazil. *Semin: Cienc. Agrar* 37:2009-2020.
- Knupp S. N. R., Silva C. C. B., Araujo V. O., Silva T. K. F., Riet-Correa F., Knupp L. S. & Lucena, R. B., 2017. Primary photosensitization in dairy cattle caused by *Froelichia humboldtiana*. *Pesq. Vet. Bras.* *In Press*.
- Leal P.V., Pupin R.C., Lima S.C., Melo G.K.A., Araújo M.A., Gomes D.C., Barros C.S.L. & Lemos R.A. 2017. Ingestion of the pods of *Enterolobium contortisiliquum* causes hepatogenous photosensitization in cattle. *Toxicon*, 131:6-10.
- Macedo M.C., Bezerra M.B. & Soto-Blanco B. 2006. Fotossensibilização em animais de produção na região semi-árida do Rio Grande do Norte. *Arq. Inst. Bio.* 73:251-254.
- Olinda R.G., Medeiros R.M., Dantas A.F., Lemos R.A. & Riet-Correa F. 2015. Intoxicação por *Enterolobium contortisiliquum* em bovinos na região Nordeste do Brasil. *Pesq. Vet. Bras.*, 35:44-48.
- Oliveira C.H.S., Barbosa J.D., Oliveira C.M.C., Bastianetto E., Melo M.M., Haraguchi M., Freitas L.G.L., Silva M.X. & Leite R.C. 2013. Hepatic photosensitization in buffaloes intoxicated by *Brachiaria decumbens* in Minas Gerais State, Brazil. *Toxicon* 73:121-129.
- Oliveira C.A., Silva A.O.F., Cerqueira V.D., Scofield A., Almeida M.B., Riet-Correa F., Felipe-Bauer M.L. & Riet-Correa, G. 2017. Allergic dermatitis caused by Culicoides in Texel sheep in the state of Pará, Brazil. *Pesq. Vet. Bras.*, 37:301-306.
- Pimentel L.A., Riet-Correa F., Guedes K.M., Macêdo J.T.S.A., Medeiros R.M.T. & Dantas A.F.M. 2007. Fotossensibilização primária em equídeos e ruminantes no semi-árido causada por *Froelichia humboldtiana* (Amaranthaceae). *Pesq. Vet. Bras.* 27(1):23-28.
- Pupin R.C., Leal P.V., Lima S.C., Melo G.K.A., Pott A., Araújo M.A., Barros C.S.L. & Lemos, R.A. 2017. *Enterolobium contortisiliquum* is a cause of acute ruminal acidosis in sheep. *Toxicon*, 126:90-95.
- Radostits O.M., Gay C.C., Hinchcliff K.W. & Constable P.E. 2007. *Veterinary Medicine: a textbook of the diseases of cattle, horses, sheep, pigs and goats*. 10th ed. Saunders Elsevier, London. 2065p.
- Riet-Correa B., Castro M.B., Lemos R.A., Riet-Correa G., Mustafa V. & Riet-Correa, F. 2011. *Brachiaria* spp. poisoning of ruminants in Brazil. *Pesq. Vet. Bras.*, 31:183-192.
- Santos D.S., Silva C.C.B., Araújo V.O., Souza M.F., Lacerda-Lucena P.B., Simões S.V.D., Riet-Corrêa F., Lucena R.B. 2017. Primary photosensitization caused by ingestion of *Froelichia humboldtiana* by dairy goats. *Toxicon*. 125:65-69.
- Scott D.W. & Miller W.H. 2011. *Equine Dermatology* 2th Ed. Saunders Elsevier, London. 290p.
- Tokarnia C.H., Brito M.F., Barbosa J.D., Peixoto P.V. & Döbereiner J. 2012. *Plantas Tóxicas do Brasil*. 2ª ed. Editora Helianthus, Rio de Janeiro. 566p.
- Tarikci N., Kocatürk E., Güngör Ş., Topal I.O., Can P.Ü. & Singer R. 2015. Pruritus in Systemic Diseases: A Review of Etiological Factors and New Treatment Modalities. *Scientific World Journal* 2015:1-8.
- White S.D. & Yu A.A. 2006. *Equine Dermatology. In-Depth: Selected Topics in Dermatology* 52:457-500.

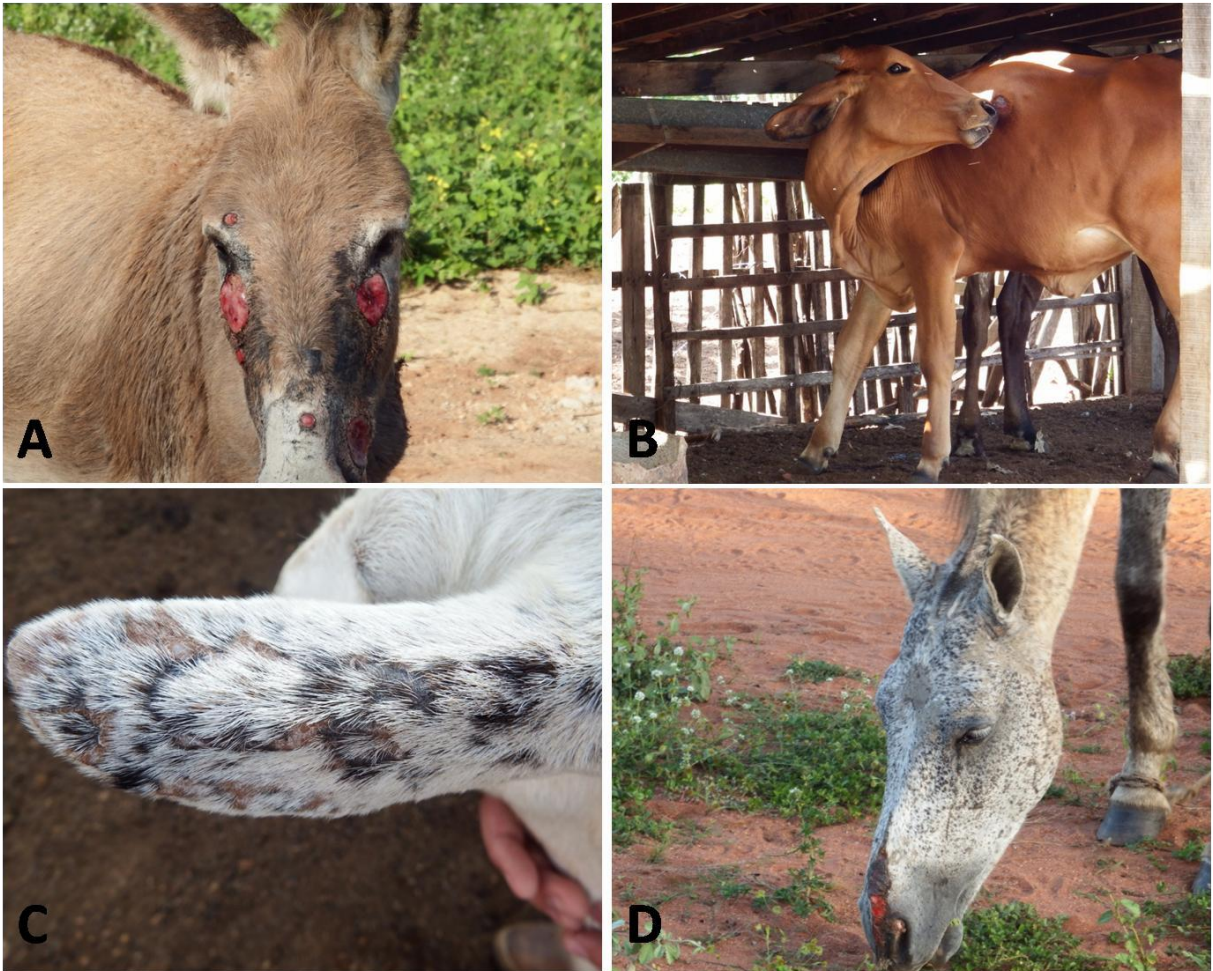

Figura 1. Fotossensibilização primária causada pela ingestão de *Froelichia humboldtiana* em ruminantes e equinos no Nordeste do Brasil. (A) Asinino com lesões ulcerativas bilaterais e simétricas na face, ocasionadas pelo prurido e fricção da cabeça entre os membros. (B) Novilha apresentando sinais de prurido com formação de úlcera por lambedura no tórax. (C) Orelha de uma cabra demonstrando alopecia, necrose e crostas. (D) Extensa área ulcerada na face de uma égua.



Figura 2. Dermatite alérgica à picada de mosquito em ovinos. (A) Ovino com lesões periorcárias alopécicas e hiperpigmentadas. (B) Outro ovino apresentando recuperação total das lesões de hipersensibilidade, 30 dias após o uso de repelente tóxico.

Quadro 1. Surtos de fotossensibilização primária e secundária em ruminantes e equídeos diagnosticados no Laboratório de Patologia Veterinária da Universidade Federal da Paraíba (LPV/UFPB) entre maio de 2013 e maio de 2017.

Espécie afetada	Tipo	Causa	Número de surtos	Município	Sinais clínicos	Tratamento e controle
Asininos	Primária	<i>Froelichia humboldtiana</i>	3	Açu (RN ^a)	Emagrecimento e caquexia. Prurido intenso, associado a alopecia e feridas e úlceras exsudativas na face, cernelha, região lombar, flanco e posterior da coxa, inclusive em áreas de pele pouco pigmentadas. Miíases.	Repelente tópico. Mantidos em área sombreada. Responderam ao tratamento. Remoção do rebanho para pasto livre da planta. Morte de animais não tratados.
Bovinos	Primária	<i>Froelichia humboldtiana</i>	1	Açu (RN)	Prurido intenso, associado a feridas por lambadura no tórax lateral. Úlceras exsudativas e crostas nas áreas de pele pouco pigmentadas. Hiperemia na pele do úbere. Queda na produção de leite.	Repelente tópico. Mantidos em área sombreada. Responderam ao tratamento. Remoção do rebanho para pasto livre da planta.
	Secundária	<i>Brachiaria decumbens</i>	3	Areia, Alagoa Grande e Bayeux (PB ^b)	Desconforto, seguido de apatia. Úlceras exsudativas e crostas nas áreas de pele pouco pigmentadas.	Repelente tópico e fluidoterapia. Mantidos em área sombreada. Não responderam ao tratamento e morreram. Remoção do rebanho para pasto livre da planta.
	Secundária	<i>Enterolobium contortisiliquum</i>	1	Alagoa Grande (PB)	Prurido leve e desconforto, seguido de apatia. Úlceras exsudativas e crostas nas áreas de pele pouco pigmentadas. Úlceras na base da língua.	Fluidoterapia. Mantido em área sombreada. Não respondeu ao tratamento e morreu.
	Secundária	<i>Lantana camara</i>	1	Areia (PB)	Desconforto. Edema da face e orelhas. Icterícia moderada das mucosas.	Fluidoterapia. Mantido em área sombreada. Não respondeu ao tratamento e morreu.

Caprinos	Primária	<i>Froelichia humboldtiana</i>	2	Açu (RN)	Prurido intenso e inquietação. Hiperemia nas orelhas, dorso e pele do úbere que evoluía para úlceras exsudativas e crostas. Queda acentuada na produção de leite.	Repelente tópico. Mantidos em área sombreada. Remoção dos caprinos doentes para pasto livre da planta.
Equinos	Primária	<i>Froelichia humboldtiana</i>	2	Açu (RN); Queimadas (PB ^c)	Hiperemia, alopecia e presença de crostas em áreas pouco pigmentadas da pele da face, coroa do casco, dorso e garupa.	Repelente tópico.
Muare	Primária	<i>Froelichia humboldtiana</i>	1	Açu (RN)	Hiperemia, alopecia e presença de crostas em áreas pouco pigmentadas da pele da face, coroa do casco, dorso e garupa.	Repelente tópico.
Ovinos	Primária	<i>Froelichia humboldtiana</i>	2	Açu (RN)	Prurido intenso. Úlceras e crostas nas orelhas, cabeça, face e dorso.	Repelente tópico. Mantidos em área sombreada. Remoção dos ovinos doentes para pasto livre da planta.
	Secundária	<i>Brachiaria decumbens</i>	3	Areia (PB)	Edema na face e orelhas. Hiperemia da conjuntiva e secreção ocular serosa. Úlceras exsudativas e crostas nas áreas de pele pouco pigmentadas.	Repelente e antibiótico tópico. Mantidos em área sombreada. Remoção para pasto livre da planta. Muitos não respondiam ao tratamento, com morte de ovinos jovens e adultos.

^a Rio Grande do Norte; ^b Paraíba.

Quadro 2. Surtos de dermatite alérgica em ruminantes e equinos diagnosticados no Laboratório de Patologia Veterinária da Universidade Federal da Paraíba (LPV/UFPB) entre maio de 2013 e maio de 2017.

Espécie afetada	Tipo	Causa	Número de surtos	Município	Sinais clínicos	Tratamento e controle
Equinos	Hipersensibilidade	Picada de insetos	1	Soledade (PB ^a)	Prurido intenso, associado a áreas de alopecia e formação de crostas no abdômen ventral, membros e face.	Corticosteroides. Mudança de ambiente.
Ovinos	Hipersensibilidade	Picada de insetos	2	Bayeux (PB); Iguatu (CE ^b)	Prurido intenso. Úlceras e crostas nas orelhas, face e dorso.	Repelente tópico à base de dietiltoluamida 14,24%.

^aParaíba; ^bCeará

REFERÊNCIAS

BRØNDEN, L. B; FLAGSTAD, A; KRISTENSEN A. T. Veterinary cancer registries in companion animal cancer: a review. **Veterinary and Comparative Oncology**. University of Copenhagen v. 5, n. 3, p. 133–144. 2007.

CARDOSO, M. J. L, et al. Dermatopatias em cães: revisão de 257 casos. **Archives of Veterinary Science**. v. 16, n. 2, p. 66-74, 2011.

FOSTER, A. P. Staphylococcal skin disease in livestock. **Veterinary Dermatology**, v. 23, p. 342- e63, 2012.

GABORIAU, H. P; MURAKAMI, C. S. Skin anatomy and flap physiology. **Otolaryngologic clinics of north America**, Washington, v. 34, n. 3, p. 555-569, junho. 2001.

GASPARETTO, N. D. et al. Prevalência das doenças de pele não neoplásicas em cães no município de Cuiabá, Mato Grosso. **Pesquisa Veterinária Brasileira**, v. 33, n. 3, p. 359-362, 2013.

HILL, P. B. Survey of the prevalence, diagnosis and treatment of dermatological conditions in small animals in general practice. *Veterinary Record*. v. 158, n 16, p. 533-539, 22 de abril. 2006.

JOSEPH, K. H; WILLIAM, W. H. The role of second opinion pathology in the management of lesions of the head and neck. **Current Opinion in Otolaryngology & Head and Neck Surgery**, v.13, n. 2, p.81-84, 2005.

KNUPP, S. N. R. et al. Surtos de fotossensibilização primária em bovinos causados pela ingestão de *Froelichia humboldtiana*. **Pesquisa Veterinária Brasileira**, 2017. No Prelo.

KNUPP, S. N. R. et al. Surtos de fotossensibilização primária em equídeos causados por *Froelichia humboldtiana*. **Pesquisa Veterinária Brasileira**, v. 34, n. 12, p. 1191-1195, 2014.

- MACÊDO, J. T. S. A. et al. Doenças da pele em caprinos e ovinos no semi-árido brasileiro. **Pesquisa Veterinária Brasileira**. v. 28, n. 12, p. 633-642, dezembro 2008.
- MUELLER, R. S. et al. Treatment of demodicosis in dogs: 2011 clinical practice guidelines. **Veterinary Dermatology**. v. 23, n. 2, p. 86-e21, abril. 2012.
- PESSOA, A. F. A, et al. Doenças de pele em eqüídeos no semi-árido brasileiro. **Pesquisa Veterinária Brasileira**. v. 34, n. 8, p. 743-748, agosto 2014.
- REGAN, R. C. Comparison of first-opinion and second-opinion histopathology from dogs and cats with cancer: 430 cases (2001–2008). **Veterinary and Comparative Oncology**. v. 8, n. 1, p. 1-10, março. 2010.
- SANTOS, D. S. et al. Primary photosensitization caused by ingestion of *Froelichia humboldtiana* by dairy goats. **Toxicon**, v. 125, p. 65-69, 2017.
- SCOTT, D. W; MILLER, W. H; GRIFFIN, C. E. **Muller & Kirk's Small Animal Dermatology**. 6. ed. Philadelphia: W.B. Saunders, 2001. 1528p.
- SOUZA, T. M. et al. Estudo retrospectivo de 761 tumores cutâneos em cães. **Ciência rural**, v. 36, n. 2, p. 555-560, 2006.
- SOUZA, T. M. et al. Prevalência das dermatopatias não-tumorais em cães do município de Santa Maria, Rio Grande do Sul (2005-2008). **Pesquisa Veterinária Brasileira**, v. 29, n. 2, p. 157-162, 2009.
- SCOTT, D. W; PARADIS, M. A survey of canine and feline skin disorders seen in a university practice: Small Animal Clinic, University of Montréal, Saint-Hyacinthe, Québec (1987-1988). **The Canadian Veterinary Journal**, v. 31, n. 12, p. 830, 1990.
- WERNER, J. Padrões dermatohistopatológicos no diagnóstico dermatológico. **Clínica Veterinária**, v. 13, p. 38-42, 2008.

ZEYNALOVA, S, et al. Epizootology and Molecular Diagnosis of Lumpy Skin Disease among Livestock in Azerbaijan. **Frontiers in Microbiology**, v. 7, artigo 1022, p. 1-7, 2016.