

**UNIVERSIDADE FEDERAL DA PARAÍBA  
CAMPUS II – AREIA - PB  
CENTRO DE CIÊNCIAS AGRÁRIAS  
CURSO DE MEDICINA VETERINÁRIA**

**JOSÉ ANTONIO SILVA DO NASCIMENTO**

**CARCINOMA MAMÁRIO DE CÉLULAS FUSIFORMES EM UMA CADELA**

**Areia – PB  
2019**

**JOSÉ ANTONIO SILVA DO NASCIMENTO**

**CARCINOMA MAMÁRIO DE CÉLULAS FUSIFORMES EM UMA CADELA**

Trabalho de conclusão de curso apresentado ao Departamento de Ciências Veterinárias, da Universidade Federal da Paraíba, como requisito parcial para obtenção do título de Bacharel em Medicina Veterinária.

**Orientador:** Prof<sup>o</sup> Dr. Luiz Eduardo Carvalho Buquera

**Areia – PB**

**2019**

**Catálogo na publicação**  
**Seção de Catalogação e Classificação**

N244c Nascimento, Jose Antonio Silva do.  
Carcinoma mamário de células fusiformes em uma cadela /  
Jose Antonio Silva do Nascimento. - AREIA, 2019.  
48 f. : il.

Orientação: Luiz Eduardo Carvalho Buquera.  
Monografia (Graduação) - UFPB/CCA.

1. Glândula mamária. 2. Oncologia. 3. Neoplasia. I.  
Buquera, Luiz Eduardo Carvalho. II. Título.

UFPB/CCA-AREIA

JOSÉ ANTONIO SILVA DO NASCIMENTO

**CARCINOMA MAMÁRIO DE CÉLULAS FUSIFORMES EM UMA CADELA**

Trabalho de conclusão de Curso apresentado como requisito parcial para obtenção do título de Bacharel em **Medicina Veterinária**, pela Universidade Federal da Paraíba.

Aprovado em \_\_\_\_/\_\_\_\_/\_\_\_\_.

**BANCA EXAMINADORA**

---

Prof. Dr. Luiz Eduardo Carvalho Buquera (Orientador)  
Universidade Federal da Paraíba (UFPB)

---

M. V. José de Jesus Cavalcante dos Santos  
Universidade Federal da Paraíba (UFPB)

---

M. V. Espec. Francisca Maria Sousa Barbosa  
Universidade Federal da Paraíba (UFPB)

Ao meu pai Antônio Paulo, que infelizmente não pode participar da realização desse sonho (*in memoriam*) e a minha mãe que mesmo distante esteve sempre presente.

“Deus nos permitiu conhecer a Ciência  
Médica Veterinária, mas guardou para si o  
sopro da vida”

Henrique Macêdo Reis

## **AGRADECIMENTOS**

Agradeço inicialmente a Deus, pois muitas vezes pensei que esse momento nunca chegaria, no entanto Ele esteve sempre presente fazendo de minha fraqueza uma força, por isso obrigado, Deus, por estar sempre ao meu lado.

A você mãe, Dona Nininha, que me deu a vida e me ensinou a viver com dignidade, não bastaria um obrigado. A você que me ensinou a caminhar sem medo e cheio de esperanças não bastaria um muito obrigado. A você que muitas vezes renunciou os seus sonhos para que eu pudesse realizar os meus não bastaria um muitíssimo obrigado. Não bastaria dizer que não tenho palavras para agradecer tudo isso. A você mãe dedico todo o meu amor e eterna gratidão.

Agradeço à minha família em especial às minhas irmãs Quel, Selma, Mone, Vânia, Néia e Lêde. Minhas eternas companheiras que participaram de cada momento de minha vida. Meu muito obrigado pelas vezes que me incentivaram a nunca desistir, e pelas incansáveis vezes que contribuíram para o meu sucesso. Amo vocês. Agradeço também a Jailson, meu primo, irmão e amigo, meu muito obrigado. Agradeço aos meus queridos sobrinhos, em especial a Hiego e Laine e ao meu futuro colega de profissão Felipe, por estarem comigo quando eu mais precisei.

Agradeço também a Felipe, Tobias, Joelson e todos os outros que um dia dividiram o teto comigo. Obrigado pelos sorrisos em dias cansados, pelas conversas, desabafos e amizade, sentirei muita saudade.

Agradeço a todos os meus queridos amigos de turma, em especial a Dani, Pedro, Bia, Bianca, Carol, Thainá, Mariana, Izadora, Isabelle e Luiz por estarem sempre juntos comigo, me dando força e incentivo, jamais esquecerei cada conversa, farras, lágrimas e estudos que fizemos juntos. A vocês meus amigos, meu muito obrigado pelo apoio na sala de aula, por estender a lealdade fora dela, pela amizade verdadeira, pelo companheirismo e por existirem em minha vida. Chegaria mesmo o dia em que seria preciso acabar, em que cada um seguiria seu caminho, e que nesse dia a separação nos faria sorrir e chorar ao mesmo tempo. Que bom será se de tantas gargalhadas, tantas conversas compartilhadas nestes anos, ficar a certeza de que, quando se fizer necessário, haverá uma voz no outro lado da linha, não para retomar a alegria do tempo de estudantes e sonhadores, mas para sentir que a alegria e o sonho resistiram. Valerá ver que o brilho no olhar permanece intacto e que os caminhos, mesmo que diferentes, podem voltar a se cruzar.

Não poderia deixar de agradecer também ao meu grande amigo Veloso, sempre me incentivando e contribuindo para o meu crescimento profissional e pessoal, estendo também esses agradecimentos aos meus amigos que conquistei em Areia, Lucas, David, Keka, Ludmilla, Davi, Thiago, Jéssica, Edmilson, Yago, Jacilene, Vanessa, Henrique e João Vitor que fizeram com que eu ultrapassasse todos os obstáculos dessa jornada com alegria e determinação. A vocês a minha eterna amizade. Existem pessoas especiais plena de carisma e sorrisos contagiantes, pessoas que cativam com sua ternura e simpatia, que entoam palavras benéficas repletas de entusiasmo, pessoas de voz acolhedora que dizem coisas que adoramos escutar, pessoas sensíveis e amáveis, donas de ouvidos atenciosos e ombros amigos. Pessoas que nos fazem compartilhar a vida! Vocês são umas dessas pessoas.

Agradeço também aos meus amigos e supervisores de estágio, Jesus e Lídia. Não tenho palavras para descrever o que sinto por vocês. Obrigado por terem me suportado todo esse tempo. Agradeço por todo ensinamento e oportunidade que vocês me deram, estendo esse agradecimento a toda equipe do Hospital Veterinário da UFPB, principalmente aos demais residentes que sempre estiveram dispostos a ensinar. Não poderia esquecer de agradecer também a Neto, por ter me ajudado incansáveis vezes, sempre me auxiliando com o TCC.

Agradeço a todos os professores, em especial ao meu orientador Luiz Eduardo, pelo incentivo e companheirismo, dentro e fora da sala de aula, contribuindo para a conclusão desse trabalho. Sigo rumo às vitórias e conquistas, sem jamais esquecer aqueles que me instruíram nesta longa jornada. A todos vocês meus amigos, meu muito obrigado!

## ABSTRACT

Mammary tumors are common in female dogs, and can reach more than one mammary gland. Spindle cell carcinoma is a malignant neoplasm, uncommon in female dogs. The aim of this report is to describe a spindle-cell mammary carcinoma in an eight-year-old female German Shepherd dog, weighing 22.4 / kg. It was presented for care, the main increase in volume in the mammary gland. Physical and complementary exams were performed. No physical examination was palpated a mass in the mammary gland of the inguinal region with ulcerations. No blood count in the patient had normochromic normocytic anemia, thrombocytosis, neutrophilia leukocytosis, monocytosis, and eosinophilia. Serum biochemistry (Creatinine and Alanine aminotransferase) results within the normal range. Radiographic examination of the abdomen increases tissue enlargement in the inguinal region. measuring 12,83cm. No ultrasound examination was observed in the right inguinal breast mass with heterogeneous, hyperechoic image measuring 6.29 cm, with small cavity areas and gas inside. The animal underwent ovarian hysterectomy (OH) and right unilateral mastectomy. A surgical specimen (right breast chain) was referred for histopathological diagnosis, which resulted in spindle cell mammary carcinoma. The report described a type of breast cancer that added information to the literature that is very restricted, reinforcing the importance of histopathological examination for the establishment of diagnosis, as well as for the need for adjunctive therapy and evaluation or prognosis.

Key-words: Mammary gland, oncology, neoplasia.

## RESUMO

Os tumores mamários são comuns em cadelas, podendo atingir mais de uma glândula mamária. O carcinoma mamário de células fusiformes é uma neoplasia maligna, pouco frequentes em cadelas. O objetivo desse relato é descrever um carcinoma mamário de células fusiformes em um canino, fêmea, não castrada da raça Pastor Alemão, com oito anos de idade e pesando 22,4/kg. Foi apresentado para atendimento, queixa principal de aumento de volume na glândula mamária. Foram realizados exames físicos e complementares. No exame físico foi palpado uma massa na glândula mamária da região inguinal com ulcerações. No hemograma a paciente apresentou anemia normocítica normocromica, trombocitose, leucocitose por neutrofilia, monocitose e eosinofilia. Na bioquímica sérica (Creatinina e Alanina aminotransferase) resultados dentro do padrão de normalidade. O exame radiográfico do abdômen observou-se aumento de tecidos moles na região inguinal. medindo 12,83cm. No exame ultrassonográfico foi observado presença de massa na mama inguinal direita com imagem heterogênea, hiperecoica, medindo 6,29cm, com pequenas áreas cavitárias e presença de gás em seu interior. O animal foi submetido à ovariário-histerectomia (OH) e mastectomia unilateral direita. A peça cirúrgica (cadeia mamária direita) foi encaminhada para exame histopatológico, cujo resultado foi carcinoma mamário de células fusiformes. O relato apresentado descreve um tipo de neoplasia mamária rara agregando informações à literatura que é bastante restrita, reforçando a importância do exame histopatológico para o estabelecimento do diagnóstico, bem como para verificar a necessidade de tratamento terapêutica adjuvante e determinar o prognóstico.

**Palavras-chaves:** Glândula mamária, oncologia, neoplasia.

## LISTA DE FIGURAS

- Figura 1.** Imagem histopatológica microscópica de Carcinoma mamário de células fusiformes. Células neoplásicas apresentando anisocitose moderada e citoplasma eosinofílico. Pág.27

## LISTA DE TABELAS

**Tabela 1.** Carcinomas mamários comuns em cadelas

Pág.21

## LISTA DE QUADROS

- Quadro 1.** Eritrograma e Plaquetograma de cadela com carcinoma mamário de células fusiformes Pág.25
- Quadro 2.** Leucograma de cadela com carcinoma mamário de células fusiformes Pág.25

## LISTA DE ABREVIATURAS E SIGLAS

ALT	Alanina aminotransferase
LPV	Laboratório de patologia veterinária
RM	Ressonância magnética
SPN	Síndromes paraneoplásica
TC	Tomografia computadorizada
TNF- $\alpha$	Fator de necrose tumoral alfa
USS	Ultrassonografia

## SUMÁRIO

<b>1 INTRODUÇÃO</b> .....	16
<b>2 OBJETIVOS</b> .....	17
2.1 OBJETIVO GERAL .....	17
2.2 OBJETIVOS ESPECÍFICOS .....	17
<b>3 REFERÊNCIAS</b> .....	18
<b>4. CAPÍTULO 1 CARCINIMA MAMÁRIO DE CÉLULAS FUSIFORMES EM UMA CADELA</b> .....	20
<b>ABSTRACT</b> .....	21
4.1 INTRODUÇÃO .....	23
4.1.1 CARCINOMA IN SITU .....	24
4.1.2 CARCINOMA MAMÁRIO TUBULAR SIMPLES .....	24
2.1.3 CARCINOMA MAMÁRIO TUBULAR SÓLIDO .....	25
4.1.4 CARCINOMA MAMÁRIO TUBULAR PAPILAR SIMPLES .....	25
4.1.5 CARCINOMA MAMÁRIO TUBULAR PAPILAR SÓLIDO .....	25
4.1.6 CARCINOMA MAMÁRIO MISTO .....	26
4.1.7 CARCINOMA MAMÁRIO COMPLEXO .....	26
4.2 CARCINOMA MAMÁRIO DE CÉLULAS FUSIFORMES .....	26
<b>5 RELATO DO CASO</b> .....	28
<b>6 DISCUSSÃO</b> .....	31
<b>7 CONCLUSÃO</b> .....	33
<b>8 REFERÊNCIAS</b> .....	34
<b>9 ANEXO NORMAS DA REVISTA <i>JOURNAL OF COMPARATIVE PATHOLOGY</i></b> 37	

## 1 INTRODUÇÃO

As neoplasias das glândulas mamárias representam cerca de 50 a 70% dos tumores em cadelas, ocorrendo grande casuística de morte devido a metástases (DE NARDI et al., 2016). A incidência na espécie canina apresenta maior índice se comparado a qualquer outro animal doméstico (VILLALOBOS, 2007).

Tumores mamários acometem com maior frequência cadelas adultas com idade entre 7 a 12 anos. Entretanto essa faixa etária pode variar de acordo com o porte do animal, uma vez que cães de raças de pequeno porte vivem mais que cães de raças de grande porte (DE NARDI et al., 2016).

Em cães os tumores mamários ocupam o segundo lugar no ranking de neoplasias mais frequentes, estando entre 25% a 50% das neoplasias e ficando atrás apenas dos tumores de pele (CASSALI et al., 2003). Do ponto de vista clínico, as neoplasias mamárias causam um dos processos que proporcionam maior interferência na saúde dos animais e no bem-estar deles (RICHARDS *et al.*, 2001).

Os tumores mamários podem ocorrer em uma ou mais glândulas mamárias simultaneamente com 60% das cadelas sendo acometidas em mais de uma mama. As glândulas inguinais são afetadas com maior frequência (JOHNSTON, 1998; CIRILLO, 2008).

Os tumores mamários são diagnosticados pela anamnese e por meio das informações obtidas pelo histórico do paciente, do exame físico e exames complementares (FOSSUM, 2015). O exame histopatológico é o método de escolha para o diagnóstico definitivo das neoplasias mamárias (NOGUEIRA, 2013).

Entre 41% a 53% dos tumores mamários são malignos dos quais 90% são carcinomas, podendo ser classificados como carcinomas não infiltrativos, carcinomas simples e carcinomas mistos (CASSALI et al; 2017). Segundo Costa (2014), quando a origem da neoplasia dos tecidos de revestimento externo e interno, os tumores são denominados carcinomas.

O carcinoma de células fusiformes é uma neoplasia rara em cães e pode ser caracterizada histologicamente por células fusiformes organizadas em feixes com padrão circular (CASSALI, 2017). O tratamento para neoplasias mamárias é ressecção cirúrgica, podendo ser mastectomia simples, regional, unilateral ou bilateral (FOSSUM, 2015).

## **2 OBJETIVOS**

### **2.1 OBJETIVO GERAL**

O presente trabalho tem como objetivo descrever um caso de Carcinoma Mamário de Células Fusiformes em uma cadela.

### **2.2 OBJETIVOS ESPECÍFICOS**

- Descrever os sinais clínicos e alterações dos exames de imagem de uma cadela com Carcinoma mamário de células fusiformes;
- Relatar os achados anatomopatológicos do carcinoma mamário de células fusiformes.

### 3 REFERÊNCIAS

COSTA, L. F. **NOMENCLATURA DAS NEOPLASIAS**. DISPONÍVEL EM: [HTTP://PETDOCS.UFC.BR/INDEX\\_ARTIGO\\_ID\\_384\\_DESC\\_ONCOLOGIA\\_PAGINA\\_\\_SUBTOPICO\\_40\\_BUSCA\\_RITON](http://PETDOCS.UFC.BR/INDEX_ARTIGO_ID_384_DESC_ONCOLOGIA_PAGINA__SUBTOPICO_40_BUSCA_RITON) JOURNAL, V. 3, N. 1, P. 19, 2014./.  
ACESSO EM: 4 DE ABRIL DE 2019.

CASSALI, G. D. **Patologia mamária canina: do diagnóstico ao tratamento**. São Paulo: MedVet, 2017. p. 91.

CASSALI G. D. Patologia da glândula mamária. In: NASCIMENTO, E. F.; SANTOS, R. L. (Eds). **Patologia da Reprodução dos Animais Domésticos**. 2. Ed. Rio de Janeiro: Guanabara Koogan, 2003.

CIRILLO, J. V. Tratamento quimioterápico das neoplasias mamárias em cadelas e gatas. **Ver Inst Ciênc Saúde**. 2008;26(3):325-7.

DE NARDI, A. B.; RODASKI, S.; ROCHA, N. S. **Neoplasias Mamárias**. In: DALECK, C. R.; DE NARDI, A. B.; RODASKI, S. **Oncologia em cães e gatos**. São Paulo: 2. Ed. Roca, 2016. p.726.

FOSSUM, T. W. **Cirurgia de pequenos animais**. 4. Ed. Elsevier Editora, 2015.

JOHNSTON, S. D. Sistema reprodutivo. In: SLATTER, D. **Manual de Cirurgia de Pequenos Animais**. 2. ed. v. 2. p. 2575-2576, 1998.

NOGUEIRA, J. C.; CASTRO, A. C. S. Morfologia das glândulas mamarias (Mammae) de Cadelas. In: CASSALI, G. D. **Patologia Mamária canina do Diagnóstico ao tratamento**. São Paulo: Medvet, 2017. p. 01-13.

RICHARDS, H. G.; McNEIL, P. E.; THOMPSON, H.; REID, S. W. J. An epidemiological analysis of a canine-biopsies database compiled by a diagnostic histopathology service. **Preventive Veterinary Medicine**, v.51, p.125-136, 2001.

VILLALOBOS, A. **Canine and Feline Geriatric Oncology**. 1. Ed. Ames: Blackwell Publishing, 2007.

#### **4. CAPÍTULO 1**

### **CARCINOMA MAMÁRIO DE CÉLULAS FUSIFORMES EM UMA CADELA**

Apresentado na forma de Artigo científico de acordo com as normas da revista  
*Journal of Comparative Pathology*

## ABSTRACT

Mammary tumors are common in female dogs, and can reach more than one mammary gland. Spindle cell carcinoma is a malignant neoplasm, uncommon in female dogs. The aim of this report is to describe a spindle-cell mammary carcinoma in an eight-year-old female German Shepherd dog, weighing 22.4 / kg. It was presented for care, the main increase in volume in the mammary gland. Physical and complementary exams were performed. No physical examination was palpated a mass in the mammary gland of the inguinal region with ulcerations. No blood count in the patient had normochromic normocytic anemia, thrombocytosis, neutrophilia leukocytosis, monocytosis, and eosinophilia. Serum biochemistry (Creatinine and Alanine aminotransferase) results within the normal range. Radiographic examination of the abdomen increases tissue enlargement in the inguinal region. measuring 12,83cm. No ultrasound examination was observed in the right inguinal breast mass with heterogeneous, hyperechoic image measuring 6.29 cm, with small cavity areas and gas inside. The animal underwent ovarian hysterectomy (OH) and right unilateral mastectomy. A surgical specimen (right breast chain) was referred for histopathological diagnosis, which resulted in spindle cell mammary carcinoma. The report described a type of breast cancer that added information to the literature that is very restricted, reinforcing the importance of histopathological examination for the establishment of diagnosis, as well as for the need for adjunctive therapy and evaluation or prognosis.

Key-words: Mammary gland, oncology, neoplasia.

## RESUMO

Os tumores mamários são comuns em cadelas, podendo atingir mais de uma glândula mamária. O carcinoma mamário de células fusiformes é uma neoplasia maligna, pouco frequentes em cadelas. O objetivo desse relato é descrever um carcinoma mamário de células fusiformes em um canino, fêmea, não castrada da raça Pastor Alemão, com oito anos de idade e pesando 22,4/kg. Foi apresentado para atendimento, queixa principal de aumento de volume na glândula mamária. Foram realizados exames físicos e complementares. No exame físico foi palpado uma massa na glândula mamária da região inguinal com ulcerações. No hemograma a paciente apresentou anemia normocítica normocromica, trombocitose, leucocitose por neutrofilia, monocitose e eosinofilia. Na bioquímica sérica (Creatinina e Alanina aminotransferase) resultados dentro do padrão de normalidade. O exame radiográfico do abdômen observou-se aumento de tecidos moles na região inguinal. medindo 12,83cm. No exame ultrassonográfico foi observado presença de massa na mama inguinal direita com imagem heterogênea, hiperecoica, medindo 6,29cm, com pequenas áreas cavitárias e presença de gás em seu interior. O animal foi submetido à ovário-histerectomia (OH) e mastectomia unilateral direita. A peça cirúrgica (cadeia mamária direita) foi encaminhada para exame histopatológico, cujo resultado foi carcinoma mamário de células fusiformes. O relato apresentado descreve um tipo de neoplasia mamária rara agregando informações à literatura que é bastante restrita, reforçando a importância do exame histopatológico para o estabelecimento do diagnóstico, bem como para verificar a necessidade de tratamento terapêutica adjuvante e determinar o prognóstico.

**Palavras-chaves:** Glândula mamária, oncologia, neoplasia.

#### 4.1 INTRODUÇÃO

A glândula mamária é encontrada apenas em mamíferos, é uma glândula apócrina modificada, consiste em adipócitos e ductos rodeados por um estroma fibrovascular (SORENMO *et al.*; 2011). Anatomicamente o tecido mamário apresentam algumas particularidades que variam dentre as espécies domésticas. Nas cadelas, observam-se de quatro a cinco pares de glândulas que se estendem simétrica e bilateralmente do tórax até a região inguinal (LAVALLE *et al.*, 2017; NOGUEIRA; CASTRO, 2017).

As fêmeas adultas são mais acometidas por alterações proliferativas das glândulas mamárias, isso se dá devido o tecido glandular mais desenvolvido, como também pela alta influência hormonal recebida pelo tecido (FELICIANO *et al.*, 2008).

Os tumores podem variar de tamanho, podendo ser móveis ou não, apresentando forma circunscrita. Além disso, eles podem estar ulcerados, aderidos à musculatura, apresentar irregularidades e sinais de inflamação. Como as glândulas mamárias inguinais e abdominais apresentam maior parênquima mamário, são frequentemente mais acometidas (NARDI; FERREIRA; ASSUNÇÃO, 2016).

Com o avanço das ferramentas diagnósticas como a imaginologia, a histopatologia e a patologia clínica, o diagnóstico tornou-se mais preciso. A exemplo disso temos a radiografia como o esteio do diagnóstico por imagem, entretanto a ultrassonografia (USS), a ressonância magnética (RM) e a tomografia computadorizada (TC) tornaram-se comuns em alguns hospitais veterinários de referência no exterior (LAMB, 2016).

As neoplasias mamárias são divididas como de origem epitelial ou mesenquimal, podendo ainda ser tumor misto composto de célula epitelial e mesenquimal. Pode ainda ser benignas ou malignas, e apresentar alterações que incluem as hiperplasias e as alterações dos mamas. (GOLDSCHMIDT *et al.*, 2011). Os tumores da glândula mamária comumente diagnosticados em cadelas estão agrupados na TABELA 1.

**Tabela 1. Carcinomas mamários comuns em cadelas**

---

4.1.1 Carcinoma *in Situ*

4.1.2 Carcinoma mamário tubular simples

4.1.3 Carcinoma mamário tubular sólido

4.1.4 Carcinoma mamário tubular papilar simples

4.1.5 Carcinoma mamário tubular papilar sólido

4.1.6 Carcinoma mamário misto

4.1.7 Carcinoma mamário complexo

---

(CASSALI, 2017; GOLDSCHMIDT, 2011)

#### 4.1.1 CARCINOMA *IN SITU*

É uma neoplasia frequentemente encontrada em animais idosos, com lesões comumente associadas a lesões invasivas ou hiperplásicas. Não apresenta predisposição racial, como também não tem relação com a castração e a exposição hormonal. Caracteriza-se histologicamente pela proliferação de células epiteliais malignas, podendo ser divididos em unidades extralobulares ou em unidades lobulares terminais da mama, existindo a possibilidade do preenchimento do lúmen ductal, de modo com que não ocorra descontinuidade ou ausência da membrana basal (CASSALI, 2017).

#### 4.1.2 CARCINOMA MAMÁRIO TUBULAR SIMPLES

Os carcinomas tubulares apresentam origem ductal, e são neoplasias invasivas que apresentam formação de túbulos arredondados, podendo ser ovoides ou angulados. Microscopicamente podemos observar células epiteliais agrupadas em arranjo tubular, que caracteriza-se por infiltração em áreas estromal e linfática. Os achados histopatológicos apresentaram áreas de fibroplasia, necrose de coagulação e metaplasia escamosa. Pode-se observar infiltrados inflamatórios linfocítico e plasmocítico. Os carcinomas tubulares podem estar associados aos carcinomas papilares, para serem considerados puros devem totalizar 90% da neoplasia (CASSALI, 2017).

### 2.1.3 CARCINOMA MAMÁRIO TUBULAR SÓLIDO

Os carcinomas sólidos normalmente estão associados ao desenvolvimento do tumor em estágios avançados. Podemos observar proliferação de células epiteliais de arranjo sólido, em forma de ninhos ou lençõs sustentados por estroma delicado e fino. Geralmente as células tumorais são indiferenciadas e apresentam núcleos hipercromáticos. Frequentemente há elevado índice mitótico. Alguns carcinomas sólidos podem apresentar células com citoplasma claro e vacuolizado, sendo necessária imuno-histoquímica para confirmação do diagnóstico. Áreas de necrose e invasão linfática são frequentes, devido ao carcinoma sólido ser biologicamente agressivo, apresentando alta taxa de mortalidade após as cirurgias, bem como alta taxa de metástases. (CASSALI, 2017)

### 4.1.4 CARCINOMA MAMÁRIO TUBULO PAPILAR SIMPLES

São neoplasias caracterizadas por proliferação epitelial arborescente, que apresentam diversas projeções papilares intraluminais com estroma fibrovascular central. Essas projeções são delineadas por várias camadas de células epiteliais, entretanto não apresentam células mioepiteliais. Os carcinomas papilares apresentam lesões morfológicamente distintas, podendo ser diferenciadas com base na observação de áreas carcinomatosas *in situ* ou invasivas. As lesões papilares benignas estão geralmente associadas ao estroma fibrovascular espesso e abundante, diferentemente das lesões malignas que apresentam estroma fino e delicado. Outro aspecto importante utilizado na diferenciação das neoplasias benignas das malignas é a presença de células mioepiteliais das projeções papilares nas células benignas, o que não ocorre nas lesões malignas (CASSALI, 2017)

### 4.1.5 CARCINOMA MAMÁRIO TUBULO PAPILAR SÓLIDO

Os carcinomas papilares sólidos podem apresentar hipercrecimento epitelial. Suas projeções são transformadas em massas celulares sólidas, podendo ser confundidas com carcinomas sólidos. Esses ninhos seguem um padrão

multinodular em meio ao estroma fibroso, entretanto não apresentam capsula fibrosa. O eixo fibrovascular é mais delicado e apresenta identificação mais difícil (CASSALI, 2017).

#### 4.1.6 CARCINOMA MAMÁRIO MISTO

Os tumores mistos são uma das neoplasias mais comuns na cadeia mamária de fêmeas caninas e felinas. Microscopicamente apresentam proliferação das células neoplásicas epiteliais e mioepiteliais com diferenciação dessas em ilhas de cartilagem e/ou tecido ósseo, algumas vezes com presença de medula hematopoética. A parte principal do tumor primário é constituído de qualquer um desses tecidos, entretanto ao ocorrer metástase há predomínio de componente epitelial. A palpação ou ao exame radiográfico podem revelar a presença de tecido cartilaginoso e ósseo. A diferenciação dos tumores mistos benignos e malignos pode ser difícil. Para se conseguir distingui-los os patologistas baseiam-se na extensão dos tecidos pelas células epiteliais ou pela comparação do tecido mesenquimatoso com o de outras afecções, como osteossarcoma ou condrossarcoma. (JONES; HUNT; KING, 2000)

#### 4.1.7 CARCINOMA MAMÁRIO COMPLEXO

O Carcinoma complexo é caracterizado pela proliferação de células epiteliais, apresentando discreta anaplasia, pequenas formações túbulos papilares e grandes formações císticas. Podemos verificar a proliferação de células mioepiteliais, que podem exibir diferenciação condroide em algumas áreas, podemos observar também infiltrado inflamatório mononuclear (REZENDE; GAMA, 2018).

#### 4.2 CARCINOMA MAMÁRIO DE CÉLULAS FUSIFORMES

O carcinoma de células fusiformes é uma neoplasia rara, constituída de feixes de espirais de células fusiformes que não apresentam padrão lobular e diferenciação entre glandular ou tubular (JONES; HUNT; KING, 2000). Segundo

CASSALI (2017), o carcinoma de células fusiformes apresenta um padrão circular. As células neoplásicas apresentam citoplasma eosinofílico, núcleos ovais vacuolizados com cromatina fragmentada. Para que haja confirmação do diagnóstico, 80% do tumor deve possuir os componentes desse tipo de carcinoma. Esse tipo de carcinoma pode ser confundido com fibrossarcoma, porém no carcinoma de células fusiformes podemos observar múltiplos grupamentos de células neoplásicas que são separadas por fibras reticulares. Já no fibrossarcoma as fibras estão arranjadas entre células individuais. Esses tipos de carcinomas podem ser diferenciados através do exame imuno-histoquímica.

## 5 CASO

Foi atendido, em junho de 2019 no Hospital Veterinário do Centro de Ciências Agrárias da Universidade Federal da Paraíba (HV/CCA/UFPB) em Areia-PB. Umm canino, fêmea, da raça Pastor Alemão, com oito anos de idade, pesando 22,4/kg. O tutor relatou o crescimento da glândula mamária. No exame físico foi realizada palpação de uma massa na glândula mamária inguinal direita, apresentando ulcerações. Não verificaram outras alterações ao exame físico.

O resultado do estão detalhados nos quadros 1 e 2. A paciente apresentou anemia normocítica normocromica, trombocitose, leucocitose por neutrofilia, monocitose e eosinofilia.

### Quadro 1. ERITROGRAMA E PLAQUETOGRAMA

Variáveis	Valor observado	Valor de referência
Hematimetria ( $\times 10^{12}/L$ )	4,10	5,5 – 8,5
Hemoglobina (g/L)	90	120 – 180
Volume globular (L/L)	0,27	0,37 – 0,55
VGM (fL)	65,8	60 – 77
CHGM (g/dL)	33,3	32 – 36
PPT (g/L)	72	60 – 80
Plaquetas ( $\times 10^9/L$ )	764	200 – 500

### Quadro 2. LEUCOGRAMA

Variáveis	Valor relativo (%)	Valor de referência (%)	Valor absoluto ( $\times 10^9/L$ )	Valor de referência ( $\times 10^9/L$ )
<b>Leucócitos</b>			23,45	6,0 – 17,0
<b>Mielócito</b>		0		0
<b>Metamielócito</b>		0		0
<b>N. bastonete</b>		0 – 3		0 – 0,3
<b>N. segmentado</b>	74	60 -77	17,35	3,0 – 11,5
<b>Linfócito</b>	05	12 – 30	1,17	1,0 – 4,8
<b>Monócito</b>	14	3 – 10	3,28	0,15 – 1,35
<b>Eosinófilo</b>	07	2 – 10	1,64	0,1 – 1,25
<b>Basófilo</b>		Raros		Raros

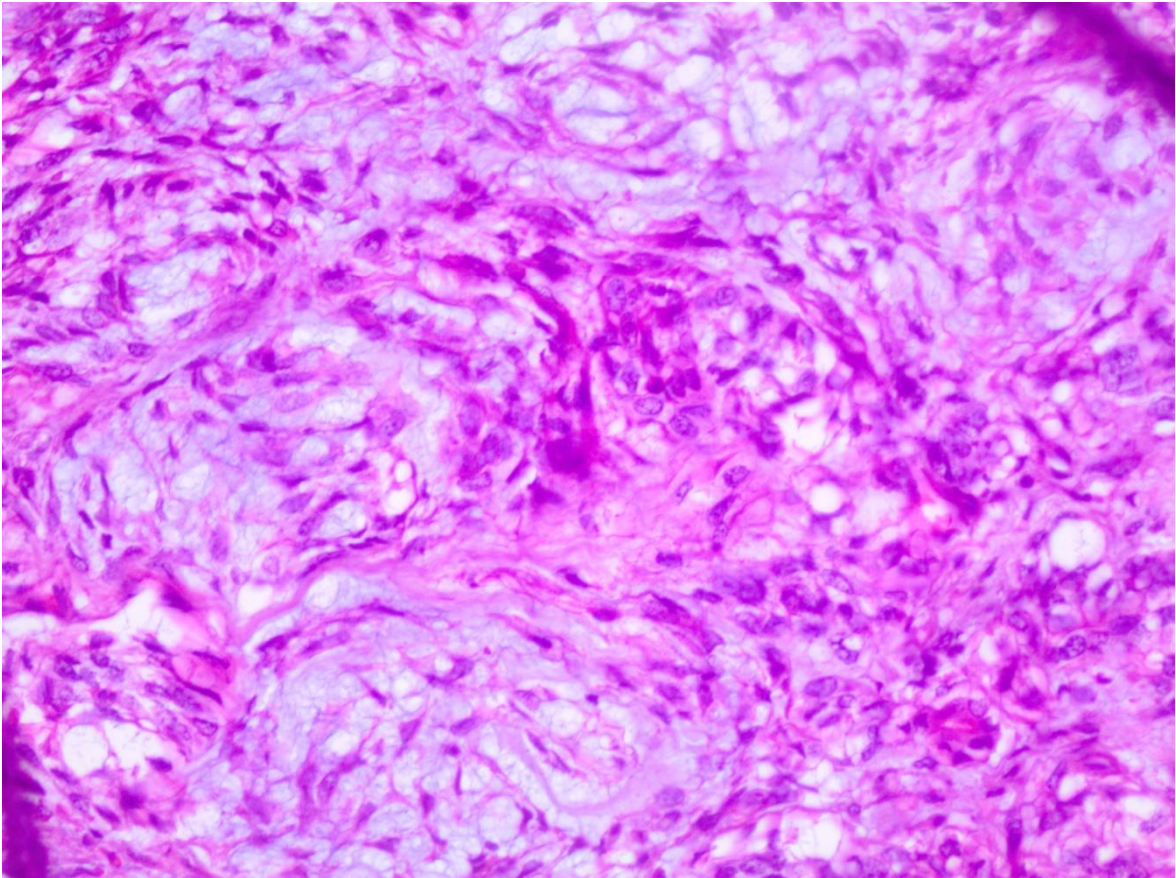
Na bioquímica sérica, foram avaliadas Creatinina e ALT (Alanina aminotransferase), com resultados dentro do padrão de normalidade.

No exame radiográfico do tórax nas projeções dorsoventral e laterolateral para pesquisa de metástase, somente verificou espondilose deformante entre as vertebrae em T5 e T6, além da presença de osteófitos nas bordas ventrais das vertebrae T10 e T11.

O exame radiográfico do abdômen nas projeções laterolateral observou-se espondilose anquilosante entre as vértebras L2 e L3 e espondilose deformante entre as vértebras L3 e L4.

No exame ultrassonográfico foi observada presença de massa em mama inguinal direita com imagem heterogênea, hiperecoica, com pequenas áreas cavitárias e presença de gás em seu interior (tumor ulcerado).

Após avaliação pré-operatória do paciente, o animal foi submetido à ovariectomia (OH) e mastectomia unilateral direita. A peça cirúrgica (glândulas mamárias direita) foi encaminhada para o Laboratório de Patologia Veterinária (LPV), para análise histopatológica. Macroscopicamente observou-se uma massa medindo 12x11x8,5 cm coberta por pele pilosa, com áreas ulceradas medindo 4,5 e 4,0 cm, respectivamente. O tumor apresentava resistência ao corte. Notou-se uma superfície de corte esbranquiçada com áreas hemorrágicas com secreção amarelado. Microscopicamente alterações significativas observadas na glândula mamária foi uma massa não delimitada, não encapsulada. O citoplasma eosinofílico escasso, por vezes, vacuolizado. O núcleo alongado com cromatina fragmentada. Apresentou um padrão fusiforme com agrupamento de células neoplásicas fusiforme entremeadas por tecido conjuntivo, caracterizando carcinoma mamário de células fusiformes.



**Figura 1.** Carcinoma mamário de células fusiformes em uma cadela. Hematoxilina e Eosina, objetiva de 40x.

## 6 DISCUSSÃO

O diagnóstico deste caso foi baseado nos exames clínico e complementares (hemograma, bioquímica sérica, ultrassonográfico, radiográfico e anatomopatológico).

Na avaliação hematológica descrita nesse relato foi observada anemia, trombocitose e leucocitose por neutrofilia madura. Essas alterações, possivelmente são decorrentes de síndromes paraneoplásicas (SPNs). Que podem estar associadas a neoplasias benignas ou malignas (BERGMAN, 2013).

As alterações hematológicas estão associadas a secreção tumoral de citocinas, como a IL-1 (interleucina-1) e o fator de necrose tumoral alfa (TNF-  $\alpha$ ) que sequestram o ferro, reduzindo a meia vida das hemácias e a secreção de eritropoietina. Anemias hemolíticas causada pela formação de imunocomplexo, são relatadas em tumores mamários como o carcinoma em cadelas (MANGIERI, 2009). A leucocitose por neutrofilia sugere que existe um estimulador de monócitos e granulócitos, devido à inflamação crônica ou necrose na neoplasia (SHARKEY et al., 1996; CHILDRESS, 2012).

Trombocitose pode ser classificada como fisiológica, reativa ou neoplásica. Na fisiológica ocorre devido uma contração esplênica provocada pela adrenalina, na reativa ocorre pelas citocinas inflamatórias ou por fatores de crescimento hematopoiéticos. Ambas podem ocorrer em pacientes com câncer (CHILDRESS, 2012).

A ultrassonografia como ferramenta de diagnóstico é de extrema importância, principalmente para avaliar metástase em órgãos como rins, fígado, pulmões e presença de metástase, no caso relatado o animal não apresentava metástase. ZUKI & BOYD (2004) afirmam que a utilização da técnica de ultrassonografia é indispensável para visualizar massas com ecogenicidades diferentes, que juntamente com os sinais clínicos podem sugerir metástases.

Na radiografia abdominal foi observado um aumento de volume e radiopacidade de tecidos da glândula mamária inguinal direita, sugerindo a presença de neoplasia mamária. A radiografia é importante para delimitarmos a extensão do tumor, as imagens de tórax, são de extrema importância para pesquisa de metástase (PIRES, 2011).

Na avaliação histopatológica da peça cirúrgica da cadeia mamária foi observada uma massa sólida não delimitada, não encapsulada, com padrão fusiforme, e tecido revestido de células fusiformes com citoplasmas eosinofílico, escasso, vacualizado, apresentando núcleo oval e grande com cromatina fragmentada. Observaram-se também múltiplos agrupamentos de células neoplásicas separadas por fibras reticulares, caracterizando carcinoma mamário de células fusiformes, comumente observado em neoplasias mamárias. (CASSALI, 2017). Em meio à massa tumoral foram encontrados infiltrados de linfócitos e plasmócitos. Somente o exame histopatológico pode diagnosticar e classificar os tumores mamários, auxiliando assim no método de tratamento.

## **7 CONCLUSÃO**

O relato apresentado descreve um tipo de neoplasia mamária rara agregando informações à literatura que é bastante restrito, reforçando a importância do exame histopatológico para o estabelecimento do diagnóstico, bem como para verificar a necessidade de terapêutica adjuvante e determinar o prognóstico.

## 8 REFERÊNCIAS

BERGMAN P. J. **Paraneoplastic syndromes**. In: WITHROW S. J, VAIL D. M. Small animal clinical oncology. 4th ed. St Louis: Saunders Elsevier; 2007:77-94.

BERGMAN, P.J. **Paraneoplastics syndromes**. In: WITHROW, S. J.; MACEWEN, E. G. Small Animal Clinical Oncology. 5.ed. Philadelphia: W.B. Saunders, 2013. cap.5, p.83-97.

CHILDRESS, M. O. **Hematologic abnormalities in the small animal cancer patient**. Vet Clin North Am Small Anim Pract. 2012; 42:123-155.

FELICIANO, M. A. R.; VICENTE, W. R. R.; LEITE, C. A. L.; SILVEIRA, T. Abordagem ultrassonográfica da neoplasia mamária em cadelas: revisão de literatura. **Revista Brasileira de Reprodução Animal**, Belo Horizonte, v.32, n.3, p.197-201, 2008.

GAMBA, C. O.; FERREIRA, E.; SALGADO, B. S.; DAMASCENO, K. A.; BERTAGNOLLI, A.C.; NAKAGAKI, K. Y. R. Cirurgias das Neoplasias da Glândula Mamária. In: CASSALI, G. D. **Patologia Mamária canina do Diagnóstico ao tratamento**. São Paulo: Medvet, 2017. Cap. 14. p. 108.

GOLDSCHMIDT, M.; PEÑA, L.; RASOTTO, L.; ZAPPULLI, V. Classification and grading of canine mammary tumors. **Veterinary Pathology**. p. 48, 117. 2011.

JASCKSTET, V. **Marcadores prognósticos em tumores mamários de cadelas – revisão de literatura** [monografia]. Brasília: UnB; 2013 [acesso 2019 out 9]. Disponível em: [http://bdm.unb.br/bitstream/10483/4777/1/2013\\_VanessaJasckstet.pdf](http://bdm.unb.br/bitstream/10483/4777/1/2013_VanessaJasckstet.pdf).

JONES, T. C.; HUNT, R. D.; KING, N. W. **Patologia veterinária**. 6 ed. São Paulo: Manole, 2000. P.1219 - 1220.

LAMB, Christopher R. Veterinary diagnostic imaging: Probability, accuracy and impact. **The Veterinary Journal**, 215, 2016. 55-63.

LAVALLE, G. E.; CAMPOS, C. B.; HORTA, R. S. Cirurgias das Neoplasias da Glândula Mamária. In: CASSALI, G. D. **Patologia Mamária canina do Diagnóstico ao tratamento**. São Paulo: Medvet, 2017. Cap. 14. p. 161-175.

MANGIERI J. **Síndromes Paraneoplásicas**. In: DALECK C. R.; DE NARDI, R. B. Rodaski S. Oncologia em cães e gatos. São Paulo: Editora Roca; 2009: 237-252.

MISDORP, W. **Tumors of the mammary gland**. In: Meuten DJ. Tumors in domestic animals. 4th ed. Iowa State press; 2002. p. 575-606.

NARDI, Andrigo Barboza de; FERREIRA, Talita Mariana Morata Raposo; ASSUNÇÃO, Karen Abrantes da. Neoplasias Mamárias. In: DALECK, Carlos Roberto; NARDI, Andrigo Barboza de. **Oncologia em Cães e gatos**. 2. ed. Rio de Janeiro, Rj: Roca, 2016. Cap. 40. p. 726-756.

NOGUEIRA, J. C.; CASTRO, A. C. S. Morfologia das glândulas mamárias (Mammae) de Cadelas. In: CASSALI, G. D. **Patologia Mamária canina do Diagnóstico ao tratamento**. São Paulo: Medvet, 2017. p. 01-13.

PIRES, S. T. **Estudo comparativo entre radiologia convencional e ultrassonografia modo B e doppler na avaliação de doenças torácicas extracardíacas em cães e gatos**. 2011. 96 f. Dissertação [mestrado em Ciências]. Universidade Federal de Viçosa, Minas Gerais. Disponível em: <[http://www.locus.ufv.br/bitstream/handle/123456789/5062/texto%20completo.pdf?sequence= 1](http://www.locus.ufv.br/bitstream/handle/123456789/5062/texto%20completo.pdf?sequence=1) > Acesso em: 12 de abril de 2018

REZENDE, K. K., & GAMA, A. A. (Agosto de 2018). **Diagnóstico de carcinoma mamário em cão macho: relato de caso**. Fonte: <https://www.actabiomedica.com.br/index.php/acta/article/view/320>: <https://docs.google.com/viewerng/viewer?url=http://www.actabiomedica.com.br/index.php/acta/article/viewFile/320/225>

SHARKEY, L. C.; ROSOL, T. J.; GRONE, A.; WARD H.; STEINMEYERS, C.  
**Production of granulocyte colony-stimulating factor and granulocyte-macrophage colony-stimulating factor by carcinomas in a dog and cat with paraneoplastic leukocytosis. J Vet Intern Med.** 1996; 10:405-408.

SORENMO, K. U. et. al. Development, anatomy, histology, lymphatic drainage, clinical features, and cell differentiation markers of canine mammary gland neoplasms. **Vet Pathol.** 2011 Jan; v. 48, p. 85-97. EPUB 2010, Dec 7.

**9 ANEXO NORMAS DA REVISTA JOURNAL OF COMPARATIVE PATHOLOGY**



### TABLE OF CONTENTS

---

●	<b>Description</b>	<b>p.1</b>
●	<b>Audience</b>	<b>p.1</b>
●	<b>Impact Factor</b>	<b>p.1</b>
●	<b>Abstracting and Indexing</b>	<b>p.1</b>
●	<b>Editorial Board</b>	<b>p.1</b>
●	<b>Guide for Authors</b>	<b>p.3</b>



ISSN: 0021-9975

### DESCRIPTION

---

The *Journal of Comparative Pathology* is an International, English language, peer-reviewed journal which publishes full length articles, short papers and review articles of high scientific quality on all aspects of the **pathology** of the **diseases** of domesticated and other **vertebrate animals**.

Articles on human diseases are also included if they present features of special interest when viewed against the general background of **vertebrate pathology**.

### AUDIENCE

---

Research Workers in Veterinary Pathology and all those interested in the pathology of diseases of domesticated and other vertebrate animals.

### IMPACT FACTOR

---

2018: 1.249 © Clarivate Analytics Journal Citation Reports 2019

### ABSTRACTING AND INDEXING

---

Scopus

### EDITORIAL BOARD

---

#### *Editor-in-Chief*

**M.J. Day**, Milan, Italy

#### *Editorial Board*

**C. Benazzi**, Bologna, Italy

**R. J. Blundell**, Liverpool, United Kingdom

**M.P. Dagleish**, Penicuik, United Kingdom

**R.W. Else**

**M.T. Fox**, London, United Kingdom

**S. Kennedy**, Belfast, United Kingdom

**R.P. Kitching**, Abbotsford, BC, Canada

**K. Osterrieder**, Berlin, Germany  
**V. Perez**, Leó, Spain  
**K.C. Smith**, North Mymms, Hatfield, Herts., United Kingdom  
**D. Werling**, London, United Kingdom  
**J.A. Wright**, Cambridge, United Kingdom

***Editorial Advisers***

**C. Acin**, Zaragoza, Spain  
**J. Baily**, Elphinstone, East Lothian, United Kingdom  
**J. Baily**, Stirling, United Kingdom  
**W. Baumgärtner**, Hannover, Germany  
**J. Benavides**, Leon, Spain  
**D. Buxton**, Borthwick, UK  
**P. Canfield**, Sydney, NSW, Australia  
**C. Cantile**, Pisa, Italy  
**J.P. Cassidy**, Dublin, Ireland  
**J. Del-Pozo**, Roslin, United Kingdom  
**K. Dittmer**, Palmerston North, New Zealand  
**J. Dykstra**, Saint Paul, Minnesota, United States  
**G. Foster**, Inverness, United Kingdom  
**M. Garcia Hartmann**, Mougins, France  
**L. González**, Penicuik, United Kingdom  
**L. Good**, London, United Kingdom  
**R. Klopfleisch**, Berlin, Germany  
**R. Kock**, Hatfield, United Kingdom  
**G.D. Kommers**, SANTA MARIA, Brazil  
**M. Krockenberger**, Sydney, Australia  
**T. Kuiken**, Rotterdam, Netherlands  
**R. Lindberg**, Uppsala, Sweden  
**J. Mansell**, College Station, TX, United States  
**E. McInnes**, Vale Park, South Australia  
**H. Nakayama**, Bunkyo-Ku, Tokyo, Japan  
**M.G. O'Sullivan**, Minneapolis, MN, United States  
**G.R. Pearson**, Bristol, United Kingdom  
**A. Pospischil**, Zurich, Switzerland  
**S.L. Priestnall**, Hatfield, United Kingdom  
**A.N. Rycroft**, London, United Kingdom  
**C. Scudamore**, North Mymms, United Kingdom  
**B.J. Sheahan**, Dublin, Ireland  
**A. Sukura**, Helsinki, Finland

## GUIDE FOR AUTHORS

---

### Notes for Contributors

#### Scope

The *Journal of Comparative Pathology* exists to publish articles recording research and original scientific findings relevant to the diseases of domesticated and other vertebrate animals. Articles on diseases of man are also appropriate if they present features of special interest when viewed against the general background of vertebrate pathology.

In addition, the Journal may publish Short Papers. These are intended to include reports of small completed investigations, new techniques or case descriptions. They should not have the subdivisions of a full length paper, but should include a brief summary and essential references. They would normally not exceed a word limit of 2000 and should include no more than four supportive figures (as individual images not composites of multiple images) or tables. Such submissions should be clearly marked 'Short Paper'. Single case reports will be accepted only if they make a significant contribution to knowledge.

The Journal publishes Review Articles on topics of broad interest from invited authors with acknowledged expertise in their field. Unsolicited Review Articles will be considered, but authors intending to prepare a review should first contact the Editor-in-Chief to discuss their proposal for a review article.

The Journal will publish Mini Reviews on topical subjects that fall within the overall scope of the Journal. A Mini Review will summarize in succinct fashion the key points related to (for example) the pathogenesis and pathology of a disease process and provide a cutting edge overview of current research and future research directions related to that disease or subject area. Mini Reviews will normally be commissioned by the Editor of the Journal, but unsolicited contributions will be considered and subjected to the normal peer review process.

- A Mini Review will be restricted to a 1,750 to 2,000 word limit (not including summary and references) and key points may be made by the use of bullet points.
- A Mini Review will be supported by no more than 10 key current references. References need not be cited within the text in standard Journal format, but can appear as a list of Key References.
- A Mini Review should be supported by between four to six photographic images (e.g. of gross or microscopical pathology or diagrammatic summaries of key disease mechanisms).
- A Mini Review must have a standard Summary (abstract) with four suggested key words.
- A Mini Review should follow the general Journal format for title, authors and affiliations, reference and citation style, acknowledgments and Conflict of Interest Statement as detailed within the Notes for Contributors.

#### *Page charges*

This journal has no page charges.

### BEFORE YOU BEGIN

#### **Ethics in publishing**

Please see our information pages on [Ethics in publishing](#) and [Ethical guidelines for journal publication](#).

#### **Animal Experimentation**

Circumstances relating to animal experimentation must meet the International Guiding Principles for Biomedical Research Involving Animals as issued by the Council for the International Organizations of Medical Sciences. They are obtainable from: Executive Secretary C.I.O.M.S., c/o WHO, Via Appia, CH-1211 Geneva 27, Switzerland, or at the following URL: [http://www.cioms.ch/publications/guidelines/1985\\_texts\\_of\\_guidelines.htm](http://www.cioms.ch/publications/guidelines/1985_texts_of_guidelines.htm). Such studies must meet Animals in Research: Reporting In Vivo Experiments (ARRIVE) guidelines ([https://www.elsevier.com/\\_\\_\\_data/promis\\_misc/ARRIVE.pdf](https://www.elsevier.com/___data/promis_misc/ARRIVE.pdf)).

Unnecessary suffering in animal experimentation is not acceptable to the Editors of the *Journal of Comparative Pathology*. Authors must indicate the nature of ethical approval for a study in the appropriate section of the Materials and Methods of a manuscript.

### **Declaration of interest**

All authors must disclose any financial and personal relationships with other people or organizations that could inappropriately influence (bias) their work. Examples of potential competing interests include employment, consultancies, stock ownership, honoraria, paid expert testimony, patent applications/registrations, and grants or other funding. Authors must disclose any interests in two places: 1. A summary declaration of interest statement in the title page file (if double-blind) or the manuscript file (if single-blind). If there are no interests to declare then please state this: 'Declarations of interest: none'. This summary statement will be ultimately published if the article is accepted. 2. Detailed disclosures as part of a separate Declaration of Interest form, which forms part of the journal's official records. It is important for potential interests to be declared in both places and that the information matches. [More information](#).

### **Conditions of Acceptance**

The Editorial Board accepts papers on the understanding that they have not been published elsewhere and, if accepted, will not be reprinted in whole or in part without the Board's written approval. The Board reserves the right to reject, on scientific, ethical or other grounds, any manuscript submitted to it. Each person named in the list of authors of a paper must have made a substantial scientific or critical contribution to the work described and have read and approved the version submitted to the Journal.

Papers will be published with the minimum of delay, bearing the dates of receipt and acceptance. The period between receipt of an article and publication depends on the amount of editorial work and correspondence required and the number of articles already awaiting publication. Exceptionally, the Editor may use discretion in determining whether a degree of accelerated publication could be offered.

### **Use of inclusive language**

Inclusive language acknowledges diversity, conveys respect to all people, is sensitive to differences, and promotes equal opportunities. Articles should make no assumptions about the beliefs or commitments of any reader, should contain nothing which might imply that one individual is superior to another on the grounds of race, sex, culture or any other characteristic, and should use inclusive language throughout. Authors should ensure that writing is free from bias, for instance by using 'he or she', 'his/her' instead of 'he' or 'his', and by making use of job titles that are free of stereotyping (e.g. 'chairperson' instead of 'chairman' and 'flight attendant' instead of 'stewardess').

### **Article transfer service**

This journal is part of our Article Transfer Service. This means that if the Editor feels your article is more suitable in one of our other participating journals, then you may be asked to consider transferring the article to one of those. If you agree, your article will be transferred automatically on your behalf with no need to reformat. Please note that your article will be reviewed again by the new journal. [More information](#).

### **Copyright**

Upon acceptance of an article, authors will be asked to complete a 'Journal Publishing Agreement' (see [more information](#) on this). An e-mail will be sent to the corresponding author confirming receipt of the manuscript together with a 'Journal Publishing Agreement' form or a link to the online version of this agreement.

Subscribers may reproduce tables of contents or prepare lists of articles including abstracts for internal circulation within their institutions. [Permission](#) of the Publisher is required for resale or distribution outside the institution and for all other derivative works, including compilations and translations. If excerpts from other copyrighted works are included, the author(s) must obtain written permission from the copyright owners and credit the source(s) in the article. Elsevier has [preprinted forms](#) for use by authors in these cases.

For gold open access articles: Upon acceptance of an article, authors will be asked to complete an 'Exclusive License Agreement' ([more information](#)). Permitted third party reuse of gold open access articles is determined by the author's choice of [user license](#).

## **Author rights**

As an author you (or your employer or institution) have certain rights to reuse your work. [More information](#).

## **Role of the funding source**

You are requested to identify who provided financial support for the conduct of the research and/or preparation of the article and to briefly describe the role of the sponsor(s), if any, in study design; in the collection, analysis and interpretation of data; in the writing of the report; and in the decision to submit the article for publication. If the funding source(s) had no such involvement then this should be stated.

### *Funding body agreements and policies*

Elsevier has established a number of agreements with funding bodies which allow authors to comply with their funder's open access policies. Some funding bodies will reimburse the author for the gold open access publication fee. Details of [existing agreements](#) are available online.

After acceptance, open access papers will be published under a noncommercial license. For authors requiring a commercial CC BY license, you can apply after your manuscript is accepted for publication.

### *Creative Commons Attribution-NonCommercial-NoDerivs (CC BY-NC-ND)*

For non-commercial purposes, lets others distribute and copy the article, and to include in a collective work (such as an anthology), as long as they credit the author(s) and provided they do not alter or modify the article.

## **Open access (OA)**

This journal offers authors a choice in publishing their research:

### **Open Access**

- Articles are freely available to both subscribers and the wider public with permitted reuse
- An open access publication fee is payable by authors or their research funder

### **Subscription**

- Articles are made available to subscribers as well as developing countries and patient groups through our [access programs](#)
- No open access publication fee

All articles published open access will be immediately and permanently free for everyone to read and download. Permitted reuse is defined by your choice of one of the following Creative Commons user licenses:

**Creative Commons Attribution-NonCommercial-NoDerivs (CC BY-NC-ND):** for non-commercial purposes, lets others distribute and copy the article, and to include in a collective work (such as an anthology), as long as they credit the author(s) and provided they do not alter or modify the article.

Elsevier has established agreements with funding bodies, <https://www.elsevier.com/fundingbodies>. This ensures authors can comply with funding body open access requirements, including specific user licenses, such as CC BY. Some authors may also be reimbursed for associated publication fees. If you need to comply with your funding body policy, you can apply for the CC BY license after your manuscript is accepted for publication.

To provide open access, this journal has a publication fee which needs to be met by the authors or their research funders for each article published open access.

Your publication choice will have no effect on the peer review process or acceptance of submitted articles.

The gold open access publication fee for this journal is **USD 3000**, excluding taxes. Learn more about Elsevier's pricing policy: <https://www.elsevier.com/openaccesspricing>.

### *Green open access*

Authors can share their research in a variety of different ways and Elsevier has a number of green open access options available. We recommend authors see our [open access page](#) for further information. Authors can also self-archive their manuscripts immediately and enable public access from their institution's repository after an embargo period. This is the version that has been accepted for publication and which typically includes author-incorporated changes suggested during submission, peer review and in editor-author communications. Embargo period: For subscription articles, an

appropriate amount of time is needed for journals to deliver value to subscribing customers before an article becomes freely available to the public. This is the embargo period and it begins from the date the article is formally published online in its final and fully citable form. [Find out more.](#)

This journal has an embargo period of 12 months.

### **Language services**

The *Journal of Comparative Pathology* is published in British and not American English. Authors who feel their English language manuscript may require editing to eliminate possible grammatical or spelling errors and to conform to correct scientific English may wish to use the English Language Editing service available from Elsevier's WebShop <http://webshop.elsevier.com/languageediting/> or visit our customer support site <https://service.elsevier.com> for more information.

### **Submission**

Our online submission system guides you stepwise through the process of entering your article details and uploading your files. The system converts your article files to a single PDF file used in the peer-review process. Editable files (e.g., Word, LaTeX) are required to typeset your article for final publication. All correspondence, including notification of the Editor's decision and requests for revision, is sent by e-mail.

#### *Submit your article*

Please submit your article via <https://www.editorialmanager.com/YJCPA/default.aspx>.

## **PREPARATION**

### **Peer review**

This journal operates a single blind review process. All contributions will be initially assessed by the editor for suitability for the journal. Papers deemed suitable are then typically sent to a minimum of two independent expert reviewers to assess the scientific quality of the paper. The Editor is responsible for the final decision regarding acceptance or rejection of articles. The Editor's decision is final. [More information on types of peer review.](#)

### **Format of Articles**

Articles must be concise and unnecessary duplication of data in text, tables and graphs should be avoided. Allusions to published work must be brief and limited to what is necessary to evaluate the findings in the manuscript. Extensive reviews of the literature will not be permitted, except in Review Articles.

To avoid repetition, if a related article by the same authors, or some of them, is being offered to a different journal, a copy of that article must be provided, in confidence, for comparison.

Before submitting manuscripts authors are recommended to consult recent issues of the Journal to see the form in which the articles appear.

Manuscripts should be word processed. Times New Roman font at 12 pitch should be used, with generous margins and full double spacing throughout. Each line should be numbered by using the line numbering facility within the word processing package.

Papers should normally comprise:

1. A Summary of the findings presented in the paper and the conclusions drawn from them. Authors may, if they wish, suggest not more than four Keywords that should follow the summary.
2. A brief Introduction stating the purpose of the paper.
3. A concise account of the Materials and Methods used. Authors should note that appropriate positive and negative controls should be performed for all experimental techniques and the nature of these controls should be described with the methodology.
4. A record of the Results. Systeme Internationale (S.I.) units should be used.
5. A Discussion of the significance of the results.

6. Any necessary Acknowledgments for assistance. All contributors who do not meet the criteria for authorship as defined above should be listed in an acknowledgments section. Examples of those who might be acknowledged include a person who provided purely technical help, writing assistance, or a department chair who provided only general support. Authors should disclose whether they had any writing assistance and identify the entity that paid for this assistance. Finally, the acknowledgments section should include a declaration concerning Funding and any Role of the Funding Source. Authors should declare the role of study sponsors, if any, in the study design, in the collection, analysis and interpretation of data; in the writing of the manuscript; and in the decision to submit the manuscript for publication. If the study sponsors had no such involvement, the authors should so state.

7. A Conflict of Interest statement. All authors must disclose any financial and personal relationships with other people or organisations that could inappropriately influence (bias) their work. Examples of potential conflicts of interest include employment, consultancies, stock ownership, honoraria, paid expert testimony, patent applications/registrations, and grants or other funding.

### Reference Style

References to published work cited in the text, in alphabetical order. The form should be:

Durand S, Murphy C, Zhang Z, Alexandersen S (2008) Epithelial distribution and replication of foot-and-mouth disease virus RNA in infected pigs. *Journal of Comparative Pathology*, **139**, 86-96.

Where a reference has more than five authors, please give the first five authors followed by et al.

Beuermann C, Beck J, Schmelz U, Dunkelberg H, Schütz E et al. (2009) Tissue calcium content in piglets with inguinal or scrotal hernias or cryptorchidism. *Journal of Comparative Pathology*, **140**, 182-186.

In the text, references to publications by three or more authors should be given in the style "Jones et al." on each occasion.

Titles of books must be given in full with publisher, place of publication and edition if other than first, e.g. Dellman HD (1998) Endocrine system. In: *Textbook of Veterinary Histology*, 5th Edit., HD Dellman, J Eurell, Eds., Lippincott, Williams and Wilkins, Philadelphia, pp. 287-302.

PhD theses should be cited as: Allenspach K (2002) *Chronic Enteropathies in Dogs - Research into the Pathogenesis, Diagnosis and Treatment*. PhD Thesis, University of Berne.

### Graphical Abstracts

The Journal will publish a 'graphical abstract' in the on-line version of the Table of Contents for each issue of the Journal. Graphical abstracts comprise a single image (that may or may not be one of the figures in a paper) that encapsulates the subject of the paper. The image may be accompanied by a single sentence of text (of no more than 50 words) that describes the key message of the paper. Graphical abstracts will not be published in the print or on-line versions of the actual paper. Graphical abstracts are optional, but where authors would like to include such an abstract the image and proposed sentence must be submitted with a revised manuscript. The sentence may be modified by the Editor-in-Chief.

### Tabulated Material

Tables require captions and should be self-explanatory. Each column should have a heading that accurately describes all entries beneath. Tables should be submitted on separate sheets and designed to fit into the type area of one printed page or less. Authors should consult a recent copy of the Journal and follow as closely as possible the format of tables therein.

### Illustrative Material

All illustrative material must be of high quality. Text figures (i.e., diagrams, charts, graphs), should bear lettering, numbers and symbols large enough to be legible after sizing to the journal pages. The figures will be inserted in the text at appropriate places. Authors may wish to have several illustrations grouped into a composite plate. If so, they should submit a sketch plan of the suggested layout but not electronically group the photographs as this work will be undertaken by the Publisher. Such composite blocks should be of the same proportions as the page of the Journal. Where the author wishes to draw attention to particular features by means of arrows or lettering, these should be superimposed electronically on the photographs. **No charge will be made for a reasonable number of figures**

**or for the use of colour for photographic illustrations if, in the Editor's opinion, it enhances the presentation of results.** The maximum page area available for blocks is 23 x 16.9 cm. Figures designed to span one or both columns on a page should be 8.2 cm or 16.9cm wide, respectively.

Legends to all illustrations submitted should be shown separately and, where appropriate, should state the stain and magnification. The latter should be given in the form of a magnification bar inserted directly onto the image.

The following formats can be used to submit figures electronically: EPS; TIFF (minimum resolution of 300 dpi for colour and halftones, 1000 dpi for bitmapped line drawings and 500 dpi for combination halftone/line drawing); DOC/XLS/PPT (if figures are created in any Microsoft Office application please supply "as is"). For a detailed guide on electronic artwork please visit our website <https://www.elsevier.com/artworkinstructions>.

### **Use of Copyright Material**

If excerpts from other copyrighted works are included, the Author(s) must obtain written permission from the copyright owners and credit the source(s) in the article. Elsevier has preprinted forms for use by Authors in these cases: contact Elsevier's Rights Department, Oxford, UK: phone (+1) 215 239 3804 or +44(0)1865 843830, e-mail [healthpermissions@elsevier.com](mailto:healthpermissions@elsevier.com). Requests may also be completed online via <https://www.elsevier.com/permissions>.

Material in unpublished letters and manuscripts is also protected and must not be published unless permission has been obtained.

### **Essential Title Page Information**

- **Title.** Concise and informative. Titles are often used in information-retrieval systems. Avoid abbreviations and formulae.
- **Author names and affiliations.** Where the family name may be ambiguous (e.g., a double name), please indicate this clearly. Present the authors' affiliation addresses (where the actual work was done) below the names. Indicate all affiliations with a superscript symbol immediately after the author's name and in front of the appropriate address. The hierarchy of symbols used by this Journal may be seen by consulting a recent issue. Provide the full postal address of each affiliation, including the country name.
- **Corresponding author.** Clearly indicate who will handle correspondence at all stages of refereeing and publication, also post-publication. This responsibility includes answering any future queries about Methodology and Materials. **Ensure that phone numbers (with country and area code) are provided in addition to the e-mail address and the complete postal address. Contact details must be kept up to date by the corresponding author.**
- **Present/permanent address.** If an author has moved since the work described in the article was done, or was visiting at the time, the current affiliation of that author may be indicated in the Acknowledgments section of the manuscript.

#### *Formatting of funding sources*

List funding sources in this standard way to facilitate compliance to funder's requirements:

Funding: This work was supported by the National Institutes of Health [grant numbers xxxx, yyyy]; the Bill & Melinda Gates Foundation, Seattle, WA [grant number zzzz]; and the United States Institutes of Peace [grant number aaaa].

It is not necessary to include detailed descriptions on the program or type of grants and awards. When funding is from a block grant or other resources available to a university, college, or other research institution, submit the name of the institute or organization that provided the funding.

If no funding has been provided for the research, please include the following sentence:

This research did not receive any specific grant from funding agencies in the public, commercial, or not-for-profit sectors.

### *Data references*

This journal encourages you to cite underlying or relevant datasets in your manuscript by citing them in your text and including a data reference in your Reference List. Data references should include the following elements: author name(s), dataset title, data repository, version (where available), year, and global persistent identifier. Add [dataset] immediately before the reference so we can properly identify it as a data reference. The [dataset] identifier will not appear in your published article.

### **Data visualization**

Include interactive data visualizations in your publication and let your readers interact and engage more closely with your research. Follow the instructions [here](#) to find out about available data visualization options and how to include them with your article.

### **Supplementary material**

Supplementary material such as applications, images and sound clips, can be published with your article to enhance it. Submitted supplementary items are published exactly as they are received (Excel or PowerPoint files will appear as such online). Please submit your material together with the article and supply a concise, descriptive caption for each supplementary file. If you wish to make changes to supplementary material during any stage of the process, please make sure to provide an updated file. Do not annotate any corrections on a previous version. Please switch off the 'Track Changes' option in Microsoft Office files as these will appear in the published version.

### **Research data**

This journal encourages and enables you to share data that supports your research publication where appropriate, and enables you to interlink the data with your published articles. Research data refers to the results of observations or experimentation that validate research findings. To facilitate reproducibility and data reuse, this journal also encourages you to share your software, code, models, algorithms, protocols, methods and other useful materials related to the project.

Below are a number of ways in which you can associate data with your article or make a statement about the availability of your data when submitting your manuscript. If you are sharing data in one of these ways, you are encouraged to cite the data in your manuscript and reference list. Please refer to the "References" section for more information about data citation. For more information on depositing, sharing and using research data and other relevant research materials, visit the [research data](#) page.

### *Data linking*

If you have made your research data available in a data repository, you can link your article directly to the dataset. Elsevier collaborates with a number of repositories to link articles on ScienceDirect with relevant repositories, giving readers access to underlying data that gives them a better understanding of the research described.

There are different ways to link your datasets to your article. When available, you can directly link your dataset to your article by providing the relevant information in the submission system. For more information, visit the [database linking page](#).

For [supported data repositories](#) a repository banner will automatically appear next to your published article on ScienceDirect.

In addition, you can link to relevant data or entities through identifiers within the text of your manuscript, using the following format: Database: xxxx (e.g., TAIR: AT1G01020; CCDC: 734053; PDB: 1XFN).

### *Mendeley Data*

This journal supports Mendeley Data, enabling you to deposit any research data (including raw and processed data, video, code, software, algorithms, protocols, and methods) associated with your manuscript in a free-to-use, open access repository. During the submission process, after uploading your manuscript, you will have the opportunity to upload your relevant datasets directly to *Mendeley Data*. The datasets will be listed and directly accessible to readers next to your published article online.

For more information, visit the [Mendeley Data for journals page](#).

### *Data statement*

To foster transparency, we encourage you to state the availability of your data in your submission. This may be a requirement of your funding body or institution. If your data is unavailable to access or unsuitable to post, you will have the opportunity to indicate why during the submission process, for example by stating that the research data is confidential. The statement will appear with your published article on ScienceDirect. For more information, visit the [Data Statement page](#).

## **AFTER ACCEPTANCE**

### ***Use of the Digital Object Identifier***

The Digital Object Identifier (DOI) may be used to cite and link to electronic documents. The DOI consists of a unique alpha-numeric character string which is assigned to a document by the publisher on initial electronic publication. The assigned DOI never changes. Therefore, it is an ideal medium for citing a document, particularly 'Articles in press' because they have not yet received their full bibliographic information. Example of a correctly given DOI (in URL format; here an article in the journal *Physics Letters B*):

<http://dx.doi.org/10.1016/j.physletb.2010.09.059>

When you use a DOI to create links to documents on the web, the DOIs are guaranteed never to change.

### ***Proofs***

One set of page proofs (as PDF files) will be sent by e-mail to the corresponding author (if we do not have an e-mail address then paper proofs will be sent by post) or, a link will be provided in the e-mail so that authors can download the files themselves. Elsevier now provides authors with PDF proofs which can be annotated; for this you will need to [download the free Adobe Reader](#), version 9 (or higher). Instructions on how to annotate PDF files will accompany the proofs (also given online). The exact system requirements are given at the [Adobe site](#).

If you do not wish to use the PDF annotations function, you may list the corrections (including replies to the Query Form) and return them to Elsevier in an e-mail. Please list your corrections quoting line number. If, for any reason, this is not possible, then mark the corrections and any other comments (including replies to the Query Form) on a printout of your proof and scan the pages and return via e-mail. Please use this proof only for checking the typesetting, editing, completeness and correctness of the text, tables and figures. Significant changes to the article as accepted for publication will only be considered at this stage with permission from the Editor. We will do everything possible to get your article published quickly and accurately. It is important to ensure that all corrections are sent back to us in one communication: please check carefully before replying, as inclusion of any subsequent corrections cannot be guaranteed. Proofreading is solely your responsibility.

### ***Offprints and PDF files***

Authors submitting a manuscript do so on the understanding that if it is accepted for publication, exclusive copyright in the paper shall be assigned to the Publisher. In consideration for the assignment of copyright, the Publisher will supply 25 offprints of each paper or a PDF file of the article via e-mail. The PDF file is a watermarked version of the published article and includes a cover sheet with the journal cover image and a disclaimer outlining the terms and conditions of use. Further paper offprints may be ordered at extra cost at the proof stage.

### ***Offprints***

The corresponding author will, at no cost, receive a customized [Share Link](#) providing 50 days free access to the final published version of the article on [ScienceDirect](#). The Share Link can be used for sharing the article via any communication channel, including email and social media. For an extra charge, paper offprints can be ordered via the offprint order form which is sent once the article is accepted for publication. Both corresponding and co-authors may order offprints at any time via Elsevier's [Author Services](#). Corresponding authors who have published their article gold open access do not receive a Share Link as their final published version of the article is available open access on ScienceDirect and can be shared through the article DOI link.

### ***Author's Rights***

As an author you (or your employer or institution) may do the following:

- make copies (print or electronic) of the article for your own personal use, including for your own classroom teaching use

- make copies and distribute such copies (including through e-mail) of the article to research colleagues, for the personal use by such colleagues (but not commercially or systematically, e.g., via an e-mail list or list server)
- post a pre-print version of the article on Internet websites including electronic pre-print servers, and to retain indefinitely such version on such servers or sites
- post a revised personal version of the final text of the article (to reflect changes made in the peer review and editing process) on your personal or institutional website or server, with a link to the journal homepage (on elsevier.com)
- present the article at a meeting or conference and to distribute copies of the article to the delegates attending such a meeting
- for your employer, if the article is a 'work for hire', made within the scope of your employment, your employer may use all or part of the information in the article for other intra-company use (e.g., training)
- retain patent and trademark rights and rights to any processes or procedure described in the article
- include the article in full or in part in a thesis or dissertation (provided that this is not to be published commercially)
- use the article or any part thereof in a printed compilation of your works, such as collected writings or lecture notes (subsequent to publication of your article in the journal)
- prepare other derivative works, to extend the article into book-length form, or to otherwise re-use portions or excerpts in other works, with full acknowledgement of its original publication in the journal

## **AUTHOR INQUIRIES**

Visit the [Elsevier Support Center](#) to find the answers you need. Here you will find everything from Frequently Asked Questions to ways to get in touch.

You can also [check the status of your submitted article](#) or find out [when your accepted article will be published](#).

© Copyright 2018 Elsevier | <https://www.elsevier.com>