



**UNIVERSIDADE FEDERAL DA PARAÍBA
CENTRO DE CIÊNCIAS AGRÁRIAS
CURSO DE BACHARELADO EM MEDICINA VETERINÁRIA**

MONOGRAFIA

**Frequência de Demodicose em Cães mantidos no Centro de Vigilância Ambiental em
Saúde e Zoonose de Campina Grande**

Arão de Lima Ferreira

AREIA-PB

2016



**UNIVERSIDADE FEDERAL DA PARAÍBA
CENTRO DE CIÊNCIAS AGRÁRIAS
CURSO DE BACHARELADO EM MEDICINA VETERINÁRIA**

MONOGRAFIA

**Frequência de Demodicose em Cães mantidos no Centro de Vigilância Ambiental em
Saúde e Zoonose de Campina Grande**

Arão de Lima Ferreira,

**Trabalho de conclusão de curso realizado e
apresentado como requisito parcial para a
obtenção do título de Bacharel em Medicina
Veterinária pela Universidade Federal da
Paraíba, sob a orientação da Profa. Dra.
Valeska Shelda Pessoa de Melo**

AREIA- 2016

UNIVERSIDADE FEDERAL DA PARAÍBA
CURSO DE BACHARELADO EM MEDICINA VETERINÁRIA

FOLHA DE APROVAÇÃO


ARÃO DE LIMA FERREIRA

**Frequência de Demodicose em Cães mantidos no Centro de Vigilância Ambiental em
Saúde e Zoonose de Campina Grande**


Trabalho de Conclusão de Curso apresentado como requisito parcial para obtenção do título
de Bacharel em **Medicina Veterinária**, pela Universidade Federal da Paraíba.

Aprovada em: 20/06/16
Nota: 100


Banca Examinadora



Profª. Dra. Valeska Shelda Pessoa de Melo



Médica Veterinária Carla Mentor de Araújo CCZ – Campina Grande



Bióloga Vânia Vieira Reis CCA - UFPB

Prof. Dr. Oliveiro Caetano de Freitas Neto
Coordenação de TCC

Dedicatória

Dedico esse trabalho primeiramente a Deus, aos meus pais, a minha irmã, a minha esposa e ao meu filho que sempre me apoiaram e ajudaram a tornar esse sonho realidade.

Agradecimentos

Agradeço primeiramente a Deus por tudo que tem feito por mim e pelas bênçãos que me tem concedido na vida;

A toda minha família e em especial aos meus pais Espedito Ferreira da Silva e Francina de Lima Ferreira que contribuíram, acreditaram e incentivaram durante esta jornada, para realização do curso e a concretização de mais uma etapa importante da minha vida;

A minha companheira Elisangela que sempre esteve ao meu lado me incentivando e auxiliando nas coletas para realização deste trabalho do início ao fim;

Ao meu filho Arthur Gabriel que foi o maior incentivador para seguir em frente e não desistir jamais diante das adversidades;

A minha irmã Sarah pelo carinho e companheirismo;

Meu agradecimento Profa. Dra. Valeska Shelda Pessoa de Melo que aceitou ser minha orientadora, pelos ensinamentos, apoio, paciência, confiança e contribuição dada para realização deste trabalho;

Ao Centro de Vigilância Ambiental em Saúde e Zoonose de Campina Grande pelo uso de suas instalações para realização do trabalho e colaboração com o fornecimento dos animais para coleta das amostras para o levantamento realizado;

A Médica Veterinária Carla Mentor e demais funcionários do Centro de Vigilância Ambiental em Saúde e Zoonose que me ajudaram na apresentação e contenção física dos animais para realização prática das coletas das amostras para o trabalho;

Aos técnicos responsáveis pelo Laboratório de Preventiva do Hospital Veterinário da UFPB CCA campus II – Areia PB, Vânia e Gilzane por me auxiliarem na realização dos exames e esclarecimentos sobre o uso dos equipamentos e instalações e também todos os estagiários do laboratório da preventiva durante este período.

Aos animais que passaram por minha vida e especialmente os que serviram como objeto de estudo e coleta de dados para o trabalho.

Podemos julgar o coração de um homem pela
forma como ele trata os animais.
Immanuel Kant

RESUMO

DE LIMA FERREIRA, Arão, Universidade Federal da Paraíba, junho de 2016. **Frequência de Demodicose em Cães mantidos no Centro de Vigilância Ambiental em Saúde e Zoonoses de Campina Grande.** Orientadora: Profa. Dra. Valeska Shelda Pessoa de Melo.

A demodicose canina é uma dermatopatia parasitária bastante comum e de ocorrência cosmopolita, causada pelo ácaro folicular do gênero *Demodex* que possui um ciclo intra-dérmico, e que se nutre das secreções sebáceas, células e detritos epidérmicos. Existe uma escassez de estudos relativos à fauna de ectoparasitas, mais especificamente a frequência dos ácaros causadores da demodicose, presente em cães no estado da Paraíba e principalmente na cidade de Campina Grande. Desta forma, o estudo foi realizado com o intuito de avaliar a frequência de demodicose em animais apreendidos e mantidos alojados no Centro de Vigilância Ambiental em Saúde e Zoonose em Campina Grande no período compreendido entre fevereiro e maio de 2016. O diagnóstico laboratorial foi feito por meio de raspado cutâneo profundo para exame parasitológico de pele e impressão em fita adesiva, onde foram comparados os dois métodos de diagnóstico empregados no estudo e a forma de manifestação mais comum (localizada ou generalizada) da doença. No estudo, foram encontrados alguns ectoparasitas comuns nesta espécie como *Ctenocephalides* spp. e *Rhipicephalus sanguineus*, e a frequência da demodicose em cães mostrou-se elevada. A técnica que se mostrou mais eficiente foi o exame parasitológico de pele através do raspado cutâneo profundo quando comparado com a técnica da impressão em fita adesiva, e a forma mais comum de apresentação da doença foi generalizada, caracterizada pelo surto adulto.

Palavras-chave: Ácaro, *Demodex*, Paraíba.

ABSTRACT

DE LIMA FERREIRA, Arão, Universidade Federal da Paraíba, June, 2016. **Frequência de Demodicose em Cães mantidos no Centro de Vigilância Ambiental em Saúde e Zoonoses de Campina Grande.** Orientadora: Profa. Dra. Valeska Shelda Pessoa de Melo.

Canine demodicosis is a parasitic skin disease very common and cosmopolitan occurrence, caused by follicle mite *Demodex* genus that has an intradermal cycle, and that feeds the sebaceous secretions, cells and epidermal debris. There is a shortage of studies on the ectoparasites fauna, More specifically, the frequency of causing mites demodicosis , present in dogs without the state of Paraíba and especially in the city of Campina Grande. Thus, the study was conducted in order to assess the frequency of demodicosis in animals seized and kept housed on Centro de Vigilância Ambiental em Saúde e Zoonose em Campina Grande in the period between February and May 2016. The laboratory diagnosis was made through shaved skin deep for examination skin and parasitological print on tape where the two diagnostic methods employed were compared in the study and as most common manifestation (localized or generalized) disease. In the study, we found some common ectoparasites in this species as *Ctenocephalides* spp. and *Rhipicephalus sanguineus*, and the frequency of demodicosis in dogs was high. The technique was more efficient was the parasitological examination of skin through the shaved skin deep when compared to the printing technique on tape and the most common form of presentation of the disease was widespread , characterized by adult outbreak.

Key words: *Demodex canis*, mite, Paraíba.

Sumário

RESUMO	6
ABSTRACT	7
Lista de Figuras e Gráficos	9
Lista de Tabelas	10
1. INTRODUÇÃO	11
2. REVISÃO DE LITERATURA	13
2.1 Demodicose Canina	13
2.2 Morfologia	13
2.3 Ciclo de Vida	14
2.4 Transmissão	15
2.5 Tipos de Demodicose	16
2.5.1 Demodicose Localizada	16
2.5.2 Demodicose generalizada.....	17
2.5.3 Pododemodicose.....	18
2.6 Diagnóstico	19
2.6.1 Raspado Cutâneo Profundo.....	20
2.6.2 Fita Adesiva.....	20
2.6.3 Tricograma	21
2.6.4 Biópsia de Pele.....	21
3 MATERIAL E MÉTODOS	22
3.1 Local	22
3.2 Animais	22
3.3 Análises	23
4 RESULTADOS E DISCUSSÃO	23
5 CONCLUSÕES	28
REFERÊNCIAS	29
APÊNDICE 1: Ficha utilizada para a identificação dos animais, que ajudou na condução do estudo...	35

Lista de Figuras e Gráficos

FIGURA 1: <i>Demodex canis</i> , (vista dorsal) Regiões Anatômicas. (Fonte: VASQUES, 1986)	14
FIGURA 2: Formas adulta e imaturas de <i>Demodex canis</i> . (Ovo, Larva, Ninfã e Adulto) Fonte: SCOTT et al., (2001).	15
FIGURA 3: Padrão distributivo para a demodicose canina localizada. Fonte: SCOTT et al., (2001).	17
FIGURA 4: Padrão distributivo para a Demodicose Generalizada. Fonte: SCOTT et al., (2001).....	18
FIGURA 5: <i>Demodex canis</i> , da esquerda para direita, ovo, larva e adulto (Dantas-Torres, 2008).	19
FIGURA 6: Foto do local onde foi realizado o estudo.....	22
FIGURA 7: Eficácia e sensibilidade do raspado cutâneo e fita adesiva.	25

Lista de Tabelas

Tabela 1: Parasitas que infestaram os animais avaliados no Centro de Vigilância Ambiental em Saúde e Zoonose de Campina grande.	24
Tabela 2: Forma de distribuição das lesões, idade e pelagem nos cães positivos para Demodicose canina.	26

1. INTRODUÇÃO

A demodicose canina também é conhecida como demodicose, sarna demodécica, sarna-vermelha ou negra dependendo da cronicidade do quadro clínico (SANTAREM, 2007). Dentre as dermatopatias parasitárias a demodicose canina é uma das ocorrências mais comuns nas clínicas e hospitais veterinários, sendo causada pela proliferação exacerbada do ácaro folicular *Demodex canis* que é um comensal da pele do cão, mas que por uma falha imunológica hereditária ou doença de base que deprime o sistema imune do animal, acarreta no aparecimento de lesões cutâneas (SCOTT et al., 2001).

A forma com que as lesões cutâneas se apresentam no animal vão determinar formas distintas da enfermidade: demodicose canina localizada com 1 ou 2 áreas afetadas, a demodicose canina generalizada que afeta o corpo inteiro com mais de 5 áreas focais ou 2 regiões afetadas do animal sendo a forma mais severa da doença. Existem casos em que as extremidades dos membros são intensamente atingidas, na forma conhecida como pododemodicose, que pode estar confinada as patas ou fazer parte de um conjunto generalizado (MUNDELL, 2003).

Não existe predisposição sexual ou sazonal em relação à infestação, entretanto, o fator racial e idade são importantes na epizootiologia dessa enfermidade.

O período que as primeiras manifestações clínicas se apresentam vai determinar o tipo de surto: surto juvenil que ocorre entre os 3 e 18 meses de idade e o surto adulto que afeta animais com mais de 18 meses de idade, com maior incidência em cães de média idade a idosos (MUELLER, et al., 2012; RHODES, 2005).

A sarna demodécica parece ser uma doença multifatorial tendo fatores predisponentes: alterações genéticas, nutricionais, utilização de drogas imunossupressoras, doenças debilitantes e estresse, especialmente em animais jovens e/ou não domiciliados (SANTAREM, 2007).

A frequência de problemas cutâneos em cães, como a demodicose, é bastante alta na atividade clínica de pequenos animais chegando a envolver cerca de 20 a 75% dos animais acometidos. Essa elevada frequência, especialmente relacionada aos casos de sarnas, aliada a escassez de informações e estudos relativos à fauna de ectoparasitas

em cães não domiciliados em grandes centros urbanos da Paraíba, motivou a realização deste estudo.

Neste sentido, o presente trabalho teve como objetivo avaliar a forma de manifestação mais comum desta dermatose em relação aos animais errantes com suspeita clínica de algum tipo de afecção de pele, a fim de direcionar uma medida de controle eficaz, evitando o uso indiscriminado de medicamentos e melhorar as condições de manejo destes animais, já que esta enfermidade está intimamente relacionada ao fator de estresse.

2. REVISÃO DE LITERATURA

2.1 Demodicose Canina

A demodicose canina é uma dermatopatia que se desenvolve através de uma reação cutânea inflamatória caracterizada pela proliferação de ácaros do gênero *Demodex* nos folículos pilosos (CAMPELLO et al., 2009, BATAIER NETO et al., 2009). Grande parte dos cães possui *D. canis* em sua pele, porém, apenas uma parte irá desenvolver clinicamente a doença. A demodicose canina é uma afecção que depende de diversos fatores entre eles: a genética, a imunologia, o meio ambiente, a bacteriologia e a parasitologia. Ela é uma das dermatopatias mais frequentes na clínica veterinária (MUELLER, 2004), seguindo um curso mais agressivo em regiões tropicais e subtropicais (WILKINSON; HARVEY, 1998).

2.2 Morfologia

Os ácaros pertencentes ao gênero *Demodex* têm um corpo alongado e achatado dorsoventralmente, com dimensões de 40 x 250 µm nos machos e 40 x 300 µm nas fêmeas (MILLER et al., 2013). Seu corpo é composto por dois segmentos: o cefalotórax (ou prossoma) e o abdome (ou opistossoma). O prossoma engloba o gnatossoma onde se localizam as peças bucais (um hipostoma médio, um par de quelíceras e um par de pedipalpos) e o podossoma que inclui quatro pares de patas nos adultos e nas ninfas e três pares no caso das larvas (MADEIRA DE CARVALHO, 2000; CORRALES, 1999).

O corpo do ácaro *Demodex* possui o formato de charuto, onde se observam três partes distintas: O gnatossoma ou falsa cabeça é a região onde se encontra a peça bucal formada por quelíceras em estilete aderidas aos palpos triarticulados. O podossoma sendo a região intermediária que possui quatro pares de patas curtas e grossas, cada um formada por três artículos. A última parte é o opistossoma que é longo, afunilado, com estrias transversais em formato de anel. É no início desta parte que se pode observar o poro genital (SANTAREM, 2007; SANTOS et al., 2009). (FIGURA 1)

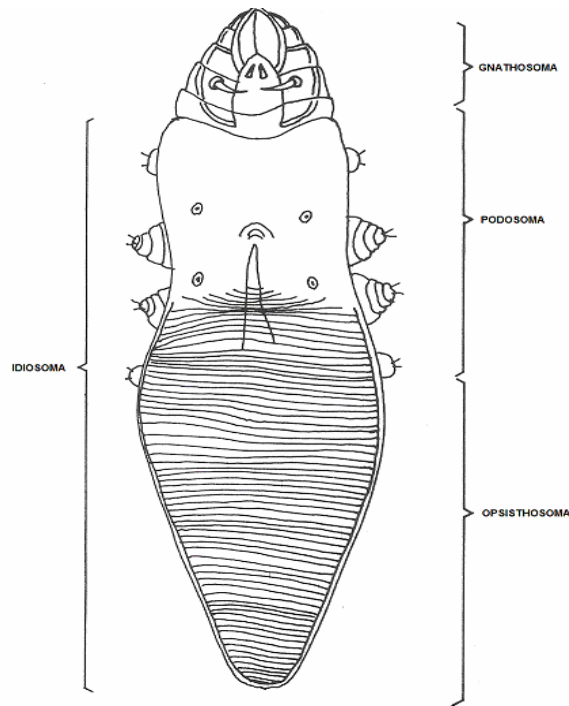


FIGURA 1: *Demodex canis*, (vista dorsal) Regiões Anatômicas. (Fonte: VASQUES, 1986)

As patas são curtas e roliças, com segmentos telescópicos (CARVALHO, 2000) e localizam-se na porção anterior do corpo, de modo que o opistossoma ocupa a metade do comprimento total (WALL; SHEARER, 2001). No abdome aparecem estriações transversais em ambos os lados. A vulva da fêmea apresenta uma fenda e encontra-se na face ventral, atrás das coxas IV (CARVALHO, 2000; CORRALES et al., 1999). Já o macho possui o orifício genital localizado na face dorsal, ao centro do podossoma, entre o 1º e o 2º par de patas (MEIRELES, 1984).

2.3 Ciclo de Vida

Os ácaros completam seu ciclo de vida em 20 a 35 dias. Este ciclo é totalmente intra dérmico e a única forma que pode permanecer fora da unidade pilosebácea, e somente por algumas horas, é a deutoninfa, que é a forma infectante (ALVES FILHO et al., 1996). *Demodex canis* possui um ciclo de vida que é monoxeno, que dura aproximadamente 20 a 35 dias e divide-se em 4 estádios evolutivos (FIGURA 2): ovo fusiforme; larva hexápoda; ninfa e adulto, ambos octópodes (NESBITT; ACKERMAN, 1998), mas segundo SANTARÉM (2007) possui cinco fases: ovo, larva hexápoda, ninfa que dividi-se em duas etapas a protoninfa e a deutoninfa e adulto .

O ácaro habita a unidade pilosebácea que é constituída por folículos pilosos, glândulas sebáceas e as glândulas sudoríparas apócrinas, alimentando-se de secreções e detritos epidérmicos (MUR, 1997). A presença dos ácaros em outros locais além da pele, como linfonodos superficiais e profundos, parede intestinal, baço, rins, bexiga, pulmões, tireoide, sangue, leite, urina e fezes resultam da drenagem linfática e sanguínea após ruptura folicular (SCOTT et al., 1996). Nos folículos pilosos, glândulas sebáceas e sudoríparas, os ácaros são encontrados com o prossoma virado para baixo, alimentando-se de células, sebo e detritos epidérmicos (MILLER et al., 2013; WALL; SHEARER, 2001). Dentro do folículo piloso, as fêmeas põem aproximadamente de 20 a 24 ovos. Após a cópula, os machos não retornam para o folículo e morrem na superfície da pele (WALL; SHEARE, 2001; MEIRELES, 1984).

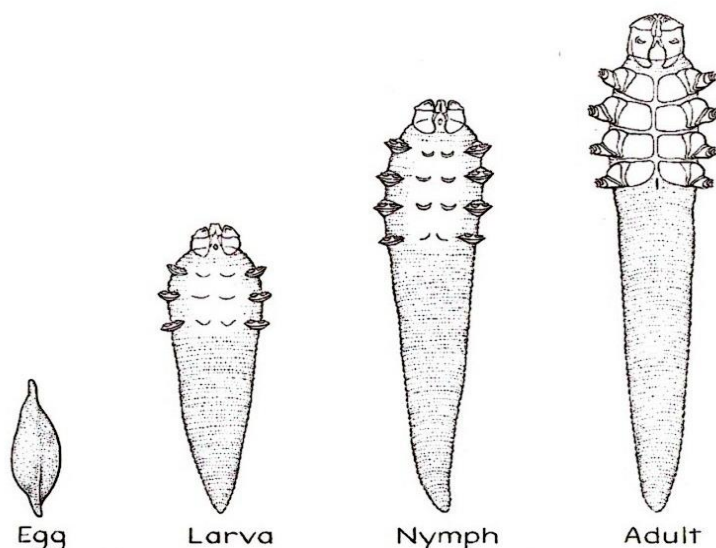


FIGURA 2: Formas adulta e imaturas de *Demodex canis*. (Ovo, Larva, Ninfa e Adulto) Fonte: SCOTT et al., (2001).

2.4 Transmissão

A transmissão pode ocorrer da mãe para os neonatos durante o período de amamentação por contato direto nos dois ou três primeiros dias de vida do animal, e após dezesseis horas de vida já é possível encontrar ácaros nos folículos pilosos dos filhotes principalmente na área do focinho (OLIVEIRA, 2005).

Já a transmissão por vias intra-uterina e transplacentária é descartada, pois filhotes obtidos através de cesariana e alimentados longe de suas mães não se apresentaram como portadores de *Demodex* (SANTOS et al., 2009).

A Demodicose canina não é contagiosa entre animais saudáveis após o período neonatal, uma vez que a convivência entre cães com demodicose generalizada que é a forma mais severa da doença e cães saudáveis em ambiente confinado ou a inoculação de soluções contendo ácaros na pele de animais saudáveis não desenvolvem a doença (MATHET et al., 1996).

A temperatura ótima para os ácaros *D.canis* é entre 16°C e 41°C. Quando em temperatura abaixo de 15°C, seus movimentos cessam. Em condições artificiais de laboratório os ácaros conseguem sobreviver fora dos cães por até 37 dias, porém, perdem a capacidade de infectá-los. Assim quando estão na superfície da pele, os ácaros são mortos por dessecação em 45 a 60 minutos a uma temperatura de 20°C e umidade relativa a 40% (SCOTT et al., 1996).

2.5 Tipos de Demodicose

2.5.1 Demodicose Localizada (DL)

A demodicose localizada é a forma mais comum da doença, ocorre principalmente em jovens entre 3 a 6 meses de idade (surto juvenil) e na maioria dos casos a sua evolução é benigna (MILLER et al., 2013). Mas, pode surgir em cães até 2 anos de idade ou mesmo em adultos (ESCCAP, 2012). Afeta primeiramente a face, especialmente a zona periocular e comissuras labiais, os membros anteriores, e mais raramente o tronco, abdome, membros posteriores ou conduto auditivo, provocando uma otite externa ceruminosa bilateral (otodemodicose) que pode ser a única forma de manifestação da doença e que geralmente necessita de tratamento específico (MILLER et al., 2013; CORRALES et al., 1999). No entanto, as lesões podem aparecer em qualquer área do corpo (MEDLEAU; HNILICA, 2006).

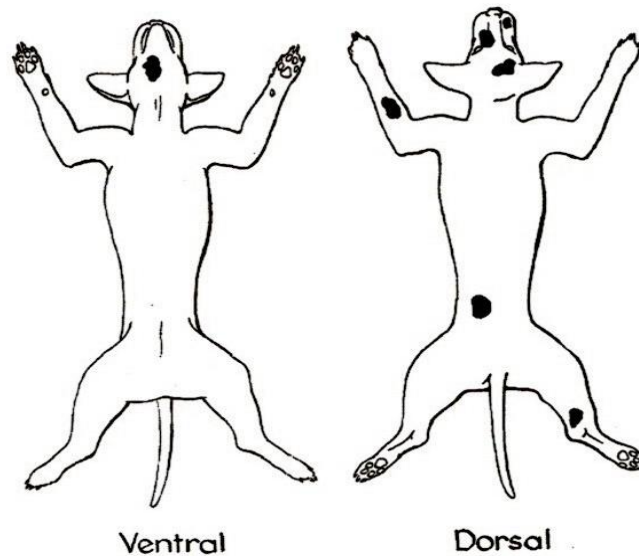


FIGURA 3: Padrão distributivo para a demodicose canina localizada. Fonte: SCOTT et al., (2001).

2.5.2 Demodicose generalizada (DG)

É a forma de manifestação clínica mais grave e potencialmente fatal (MUELLER et al., 2012). Na maior parte dos casos, inicia-se por volta dos 3 a 18 meses (surto juvenil) e se não se resolver espontaneamente (o que pode ocorrer em 30 a 50% dos pacientes com boa condição corporal, com menos de 1 ano (MILLER et al., 2013).

Considera-se que 12 ou mais zonas focais afetadas, ou o envolvimento de uma região corporal inteira, são indicativos de DG. Em cães com 6 a 12 zonas focais afetadas é aconselhada uma abordagem individualizada (MILLER et al., 2013). Raramente, pode surgir em cães com mais de 4 anos que nunca desenvolveram a doença. Estes adultos encontram-se imunodeprimidos, no entanto, em 25% dos casos não são encontradas as causas da imunossupressão (MUELLER, 2005).

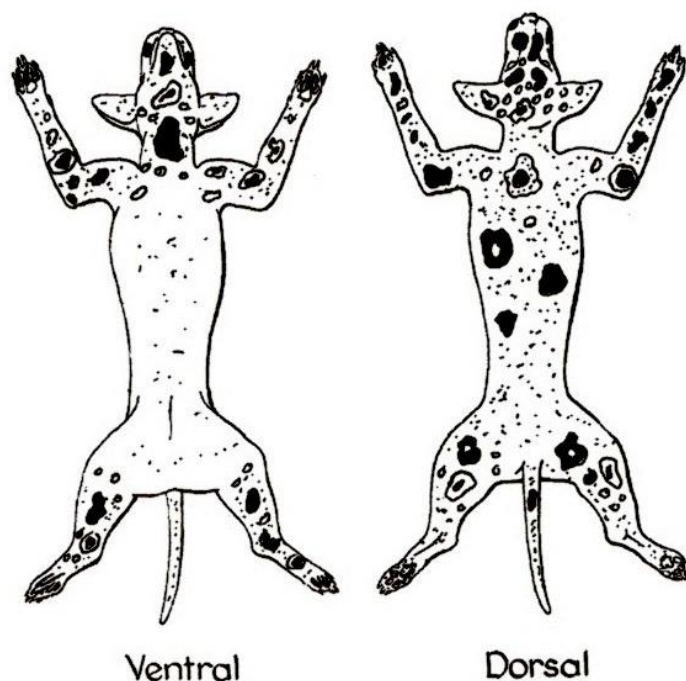


FIGURA 4: Padrão distributivo para a Demodicose Generalizada. Fonte: SCOTT et al., (2001).

2.5.3 Pododemodicose

A pododemodicose pode estar presente nas patas de cães sem a presença de lesões generalizadas. As lesões interdigitais e digitais são especialmente suscetíveis a piodermite secundária, que pode ocorrer como resultado da demodicose generalizada, na qual as lesões respondem a terapias acaricidas em todas as regiões afetadas, exceto nas patas (SCOTT et al., 2001).

Apresenta sinais de prurido interdigital, dor, eritema, alopecia, hiperpigmentação, liquenificação, descamação, edema, crostas, pústulas, bolhas e fístulas (MEDLEAU; HNILICA, 2009). Em alguns animais a pododemodicose poder ser crônica e extremamente resistente ao tratamento. O edema e a dor são especialmente aflitivos para cães grandes como Dinamarqueses, São Bernardos, Sheepdogs ingleses e Terra Novas (SCOTT et al., 2001).

2.6 Diagnóstico

A demodicose canina é doença de fácil diagnóstico, pois os ácaros são facilmente vistos através da microscopia (FIGURA 5). A doença deve ser considerada em primeiro plano para o diferencial de outras dermatopatias, principalmente as que apresentam alopecia em placas (SANTARÉM, 2007). Uma boa anamnese pode indicar certas características da demodicose canina desde zonas focais de alopecia sem prurido no focinho e membros anteriores até piodermites crônicas das extremidades podais ou da resistência à terapia (NESBITT; ACKERMAN, 1998). Mesmo assim, para confirmação da doença é necessária realização do exame da pele (CORRALES et al., 1999). O método de diagnóstico de eleição é a observação microscópica do produto obtido por raspagens cutâneas profundas (LEITÃO, 2008).

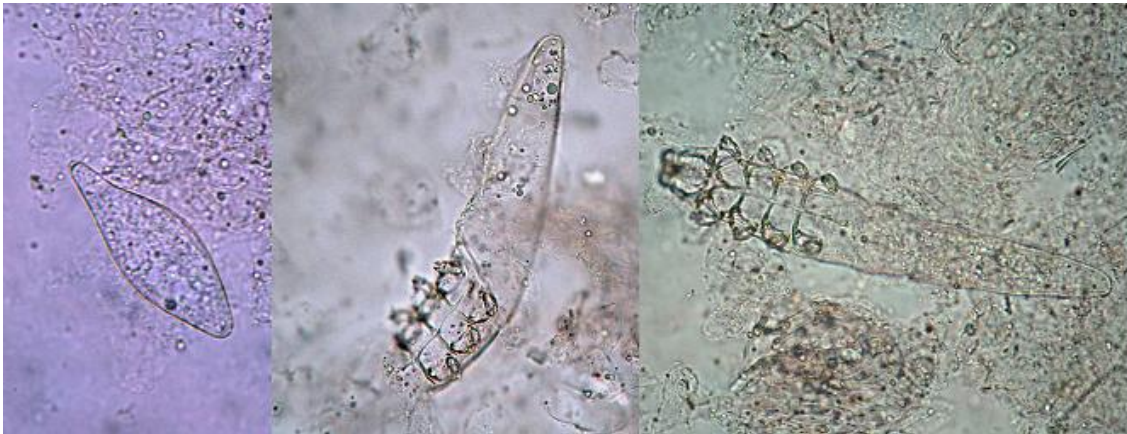


FIGURA 5: *Demodex canis*, da esquerda para direita, ovo, larva e adulto (Dantas-Torres, 2008).

2.6.1 Raspado Cutâneo Profundo

O raspado cutâneo profundo é precedido da compressão manual da pele, sendo o método mais sensível para o diagnóstico da demodicose canina (BECO et al., 2007). As áreas selecionadas para a raspagem devem ser lesões primárias como pústulas e pápulas foliculares. Deve-se evitar lesões ulceradas, por apresentarem uma menor carga de ácaros *Demodex* (MUELLER et al., 2012).

Usando lâmina de bisturi, uma área de cerca de 1 a 2cm, é raspada no sentido em que o pelo cresce, até ocorrer um sangramento capilar, o que indica que as camadas mais profundas da pele foram atingidas. Durante a raspagem, é importante espremer a pele de modo a forçar a saída dos ácaros dos folículos pilosos, em cães que possuem pelagem média ou longa pode ser necessário raspar os pelos (MUELLER et al., 2012).

A demonstração de um só ácaro não é suficiente para a confirmação do diagnóstico positivo da demodicose, no entanto, a probabilidade de encontrar *Demodex canis* nas raspagens profundas de animais saudáveis é baixa, apesar de serem comensais, a suspeita de demodicose aumenta, por isso devem-se realizar raspagens adicionais (MUELLER et al., 2012; FONDATI et al., 2009).

2.6.2 Fita Adesiva

A fita adesiva de acetato também pode ser usada para a recolha de ácaros e assim diagnosticar a demodicose canina. PEREIRA et al. (2012), realizaram estudos que compararam as raspagens profundas com a utilização das fitas adesivas de acetato, obtendo uma sensibilidade de 100% para o método da fita adesiva e de 90% para as raspagens profundas. No entanto, CURY et al. (2013), afirma noutro estudo conduzido por ele, no qual este método foi comparado com o tricograma, a sua sensibilidade foi mais baixa (75%).

Esta técnica apresenta as seguintes vantagens: não é dolorosa nem traumática, tem melhor aceitação pelos animais e pelos seus donos, é fácil de utilizar em áreas difíceis para raspar como os espaços interdigitais, patas, comissuras labiais e zona periocular (PEREIRA et al., 2012). Bastando colocar a fita adesiva sobre a lesão escolhida, espremer a pele, remover a fita e colocá-la diretamente numa lâmina de microscópio para observação (PEREIRA et al., 2012).

2.6.3 Tricograma

Os pelos são arrancados com uma pinça hemostática sentido de crescimento, e colocados numa lâmina de microscópio com uma gota de óleo mineral ou parafina líquida. Para facilitar a visualização deve-se cobrir o material com uma lamínula (MUELLER et al., 2012).

De modo a maximizar a probabilidade de encontrar os ácaros, devemos priorizar zonas com hiperqueratose superficial e folicular (MILLER et al., 2013) e colhidos aproximadamente 50 a 100 pelos (MUELLER et al., 2012).

2.6.4 Biópsia de Pele

Às vezes, devem ser realizadas biópsias de pele antes de excluir o diagnóstico de demodicose (CRAIG, 2003). Em casos particulares como na pododemodicose, em lesões como a hiperqueratose ou fibrose e também quando há deposição excessiva de mucina que ocorre em algumas raças, como por exemplo, a Shar-Pei (MILLER et al., 2013; GORTEL, 2006; HILL, 2002).

3 MATERIAL E MÉTODOS

3.1 Local

O estudo foi realizado no Centro de Vigilância Ambiental em Saúde e Zoonose na cidade de Campina Grande no estado da Paraíba que apresentou uma temperatura média de 23,75 °C e umidade relativa do ar em 83% entre os meses de fevereiro a maio de 2016.



FIGURA 6: Foto do local onde foi realizado o estudo

3.2 Animais

Os animais eram sem raça definida e com histórico desconhecido, a população de animais do trabalho foi composta por cães errantes apreendidos e mantidos no Centro de Vigilância Ambiental em Saúde e Zoonose de Campina grande – PB.

3.3 Análises

Os animais do estudo foram identificados por meio de ficha de identificação conforme mostrado em APÊNDICE 1 onde era informado a raça, sexo, idade, tamanho da pelagem, presença de ectoparasitas e tipo da lesão. A presença dos artrópodes era observada por meio de exame físico do animal.

O Material foi coletado com lâmina de bisturi descartável nº 24, em no mínimo três regiões distintas do animal, feito no sentido de crescimento do pelo, mantendo a lâmina em ângulo reto, a dobra de pele era pressionada com firmeza entre o polegar e o indicador, dando ênfase as bordas das lesões, depois de coletado o material foi colocado entre duas lâminas de vidro, acondicionado em caixa de isopor, e levado ao laboratório de Preventiva do Hospital Veterinário da UFPB - CCA campus II na cidade de Areia. Também foram coletadas amostras com impressão em fita adesiva, onde se pressionava a fita adesiva na lesão e depois essa fita era colocada em lâmina de vidro e observada em microscópio óptico, sem o uso de nenhum corante ou clareador.

O material coletado através de raspado cutâneo foi processado adicionando-se algumas gotas de clareador Hidróxido de Potássio (KOH) a 10%, o conteúdo macerado com o auxílio de bastão de vidro e coberto com lamínula para ser observado em microscópio óptico para visualização dos ácaros.

4 RESULTADOS E DISCUSSÃO

Havia em média 137 cães apreendidos e abrigados durante a realização do trabalho, foram coletadas e analisadas 65 amostras de animais apresentando sinais dermatológicos.

Entre os 65 animais observou-se que 58 estavam parasitados por alguma espécie de parasito conforme TABELA 1.

TABELA 1: Parasitas que infestaram os animais avaliados no Centro de Vigilância Ambiental em Saúde e Zoonose de Campina grande.

Parasitas	Sexo (animal)		Total %
	Macho %	Fêmea%	
<i>Rhipicephalus sanguineus</i>	7,6923%	10,769%	18,461%
<i>Ctenocephalides felis</i>	9,2307%	7,6923%	16,923%
<i>R. sanguineus</i> + <i>C. felis</i>	3,0769%	7,6923%	10,769%
<i>Demodex canis</i>	20%	10,769%	30,769%
<i>Sarcoptes scabiei</i>	7,6923%	3,0769%	10,769%
<i>Otodectes cynotis</i>	0	1,5384%	1,5384%
<i>D. canis</i> + <i>C. felis</i>	0	0	0
<i>D. canis</i> + <i>R. sanguineus</i>	0	0	0
Outras afecções	10,769%	0	10,769%
Total	58,461%	41,538%	100%

O estudo mostrou que 28 animais tiveram o diagnóstico positivo para algum tipo de sarna, dentre elas a de maior ocorrência foi a demodécica (71,43% - 20/28). Apesar de ser uma enfermidade de maior frequência em cães de raça pura, especialmente os que possuem pelagem curta, podem afetar qualquer cão (SCOTT; MILLER; GRIFFIN, 2001; HENFREY, 1990; KWOCHKA, 1994). Os resultados da TABELA 1 são semelhantes a outros trabalhos sobre a ectoparasitofauna de cães realizados no Brasil que descrevem entre cinco a sete espécies de parasitos (FERNANDES et al., 1993; DANTAS et al., 1997; RODRIGUES et al., 2001; LOBO et al., 2002; BELLATO et al., 2004).

Os tipos de sarna encontrados foram semelhantes ao encontrados por FREITAS (2011) em estudo realizado no HV/UFCG de Patos-PB evidenciando um aumento gradativo dos casos de sarna demodécica. ROCHA et al. (2008) afirmaram que examinando 412 amostras de cães provenientes da rotina clínica do Hospital Veterinário

da Universidade Federal Rural do Semi-Árido (UFERSA) de Mossoró, no período de fevereiro de 2002 a janeiro de 2007, observaram que 77 (18,6%) apresentaram alguma espécie de ácaro, sendo 70 (90,9%) positivos para *D. canis* e 7 (9%) para *S. scabiei*.

FERREIRA et al. (2009) afirmaram que no estudo realizado em Mossoró RN foram identificados 43 cães e 15 gatos com ácaros causadores de sarnas. Destes, 39 cães estavam parasitados com *D. canis*, 3 com *S. canis*, 1 com *N. cati*.

Conforme os achados acima citados, a alta frequência de infestações por ácaros observada neste estudo significou que as sarnas são ectoparasitoses importantes na região estudada.

Para avaliar o estudo comparativo de positividade entre as técnicas de raspado cutâneo e a fita adesiva, foram comparados os diagnósticos positivos (28/65) obtidos com os dois métodos de análise (FIGURA 8).

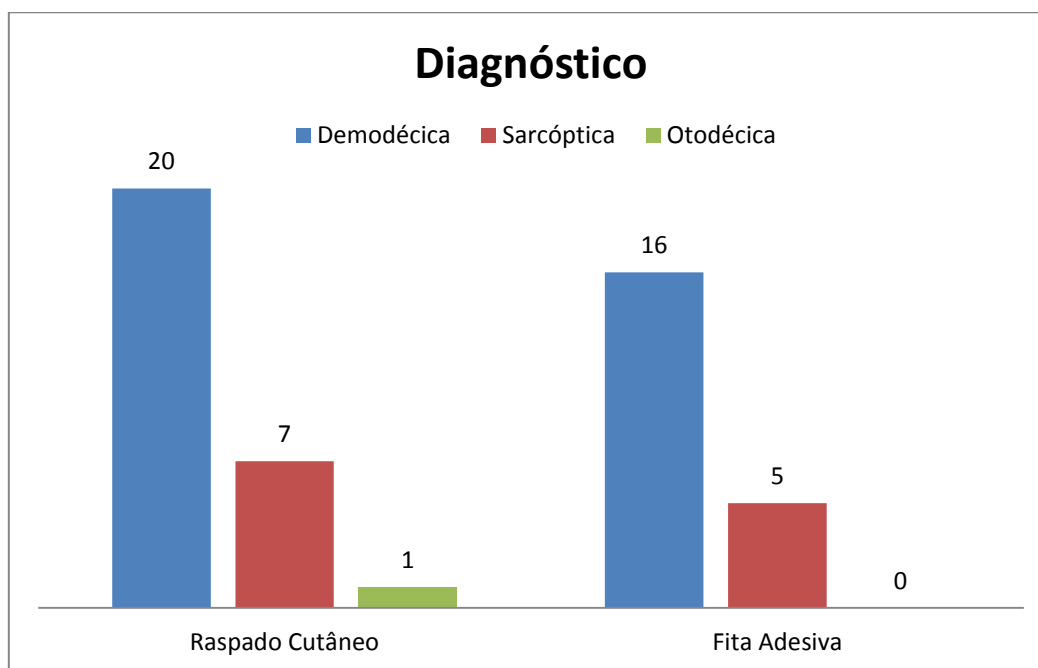


FIGURA 7: Eficácia e sensibilidade do raspado cutâneo e fita adesiva.

Foram considerados como diagnóstico positivo a presença de um ou mais ácaros na forma adulta ou imatura de *D. canis*. Em concordância com MUELLER et al. (2012) e FEITOSA (2008) que afirmam que o achado de apenas um ácaro em lesões sugestivas da demodicose confirma o diagnóstico.

A técnica de maior sucesso de diagnóstico foi à de raspados cutâneos, pois demonstrou maior número de positividade para demodécica 30,77%, 10,77% para sarna

sarcóptica e 1,53% para otodécica, entre os animais. Já pela técnica da fita adesiva conseguiu-se diagnosticar 24, 62% casos de demodécica, e 7,7% de sarna sarcóptica.

Na realização dos exames, ambos os métodos apresentaram uma fácil execução e baixo custo. Nos raspados cutâneos observou-se uma quantidade maior de debris celulares e pelos, porém por atingir camadas mais profundas da pele conseguiu-se identificar uma maior quantidade de ácaros. Já na fita adesiva verificou-se uma menor quantidade de detritos e ausência de sangue, mas um número menor de ácaros foram encontrados corroborando com MUELLER et al. (2012) que recomenda o uso da fita apenas quando a carga parasitária for elevada.

O estudo está de acordo com a definição das raspagens cutâneas profundas como o método de diagnóstico de eleição para a demodicose (MUELLER et al., 2012), uma vez que estas revelaram uma sensibilidade sempre superior aos demais métodos utilizados, entre eles o da fita adesiva.

Conforme a distribuição das lesões e idade dos animais foi determinada a forma generalizada ou localizada da doença, o tamanho da pelagem o surto juvenil ou adulto (TABELA 2).

Tabela 2: Forma de distribuição das lesões, idade e pelagem nos cães positivos para Demodicose canina.

	Entre 3 a 18	Mais de 18	Pelagem	
	meses Jovem	meses Adulto	Longa	Curta
Localizada	5	2	0	7
Generalizada	4	9	1	12
TOTAL	9	11	1	19

A forma generalizada da demodicose (13/20) apresentou uma maior frequência, visto que o estudo teve um maior percentual de animais adultos avaliados que estavam em condições predisponentes para manifestação clínica da doença, como estresse, eram animais de rua, distúrbios nutricionais, endoparasitoses e devido à superpopulação dos canis. A forma generalizada é considerada como uma das mais graves doenças cutâneas caninas (PARADIS, 1999).

A classificação da forma de apresentação da doença em generalizada ou localizada foi determinada com base na disposição das lesões, e a quantidade de áreas ou regiões do corpo do animal que foram afetadas.

Nos animais que apresentaram a demodicose generalizada, foram observadas 7 ou mais zonas focais em regiões corporais distintas ou o envolvimento de uma região corporal inteira, um sinal comum é a linfadenomegalia periférica, apresentação de diversas lesões como manchas multifocais e eritematosas, áreas alopecicas, rarefação pilosa, furúnculos e comedões com liquenificação e hiperqueratose nos casos crônicos. As regiões afetadas eram a cabeça, o tronco e membros, em alguns casos a cauda também foi afetada.

A demodicose localizada (7/20 – 35%) apresentou um baixo índice, pois, de acordo com SANTAREM (2007) tem uma maior incidência em filhotes de três a seis meses de idade. E no estudo que foi conduzido o percentual de filhotes foi baixo (17/65 – 26,2%). Foi caracterizada pelo envolvimento de até 6 zonas focais. Os locais afetados foram: face, zona periorbital, comissuras labiais e membros torácicos, esses locais apresentavam pequenas áreas alopecicas, bem circunscritas e não pruriginosas, com intensa deposição de escamas e crostas.

Dos animais que tiveram um diagnóstico positivo (9/20 – 45%) eram jovens e (11/20 – 55%) adultos. Sendo que dos 9 jovens 5 apresentaram a forma localizada e 4 a forma generalizada da doença, já entre os 11 adultos a forma generalizada foi caracterizada em 9 animais e a localizada em apenas 2 animais. Isto demonstra que o surto adulto quanto o juvenil podem apresentar as formas generalizada e localizada da doença.

Em relação ao tamanho da pelagem (7/65 - 10,77%) possuíam a pelagem longa e (58/65 - 89,23%) pelagem curta, entre os de pelagem longa (1/7 - 14,28%) apresentou o diagnóstico positivo para demodicose, entre os de pelagem curta (19/58 – 32,76%) foram positivos para demodicose.

Do total de animais positivos para demodicose (19/20 – 95%) possuíam a pelagem curta e apenas (1/20 – 5%) possuíam a pelagem longa, concordando com os autores PLANT et al., (2011); MEIRELES, (1984) que acreditam que a demodicose é mais frequente em cães de pelo curto por haver um maior desenvolvimento das glândulas sebáceas.

CONCLUSÕES

O estudo mostrou uma alta frequência de casos de demodicose em cães apreendidos e mantidos no Centro de Vigilância Ambiental em Saúde e Zoonose de Campina Grande, que apesar de possuir um fácil diagnóstico e custo mínimo, raramente é realizado, com isso o tratamento passa a ser ineficaz e o controle de difícil realização.

O diagnóstico através do raspado cutâneo mostrou-se mais eficiente quando comparado com a impressão em fita adesiva, sendo este último método mais indicado em certos casos onde a realização do raspado é dificultada devido o local e o tipo da lesão. Animais de pelagem curta são mais acometidos pela demodicose que os de pelagem longa e a forma generalizada teve uma frequência elevada tanto nos animais jovens quanto nos adultos, enquanto que a forma localizada é mais comum em animais jovens o que caracteriza o surto juvenil.

REFERÊNCIAS

- BATAIER N. et al. **Demodicose canina generalizada juvenil – relato de caso.** *Revista científica eletrônica de medicina veterinária.* São Paulo: ano VII, n 13, jul 2009.Semestral.
- BECO, L., FONTAINE, F., BERGVALL, K., & FAVROT, C. (2007). Comparison of skin scrapes and hair plucks for detecting *Demodex* mites in canine demodicosis, a multicentre, prospective study [Abstract]. *Veterinary Dermatology*, 18, 381.
- BELLATO, V. et al. Ectoparasitos em caninos do município de Lages, Santa Catarina, Brasil. *Revista Brasileira de Parasitologia veterinária*, v. 12, n. 3, p. 95-98, 2003.
- BESIGNOR, E. (2003). Comparaison de trois techniques diagnostiques de démodécie à *Demodex canis* chez le chien. *Pratique Medicale and Chirurgicale de l'Animal de Compagnie*, 38, 167–171.
- CAMPBELL, K. L. Parasitas externos: identificacao e controle. In: ETTINGER, S. J.; FELDMANN, E. C. **Tratado de medicina interna veterinária** – doenças do cao e do gato. v. 1, 5. ed. Rio de Janeiro: Guanabara Koogan, 2004. p. 60-64.
- CAMPELLO, A,O *et al.* **Padrão histopatológico de demodicose canina.** Disponível em:<http://WWW.ufpel.edu.br/CIC/2009/cd/pdf/CA/CA_01813.pdf>. Acessado em: 26 de abril de 2016.
- CADIERGUES, M.C.; FRANC, M. La démodécie canine. **Recueil de Médecine Vétérinaire**, v. 171, p. 383-389, 1995.
- CASTRO M. C. M, RAFAEL, J. A. Ectoparasitos de cães e gatos da cidade de Manaus, Amazonas, Brasil. *Acta Amazonica* v. 36, p.535-538, 2006.
- CORRALES, G. M., VÁZQUEZ, F. A., & CAMPILLO, M. C. (1999). Demodicosis canina. Demodicosis del gato. Sarcoptosis del perro. Notoedrosis del gato. Queiletiolosis y Otodectosis del perro y del gato. *Parasitología Veterinaria* (pp. 702–706). Madrid: McGraw-Hill-Interamericana.
- CRAIG, M. (2003). *BSAVA Manual of Small Animal Dermatology* (2nd ed.). Gloucester: British Small Animal Veterinary Association.

CURY, G. M. M., PEREIRA, S. T., BOTONI, L. S., PEREIRA, R. D. de O., TELLES, T. da C., FERREIRA, A. P., & Costa-val, A. P. (2013). Diagnosis of canine demodicosis : comparative study between hair plucking and adhesive tape tests. *Revista Brasileira de Ciências Veterinárias*, 20(3), 137–139.

DANTAS-TORRES, et al. Ectofauna de cães atendidos no Hospital Veterinário do Semi-Árido Paraibano. *Revista Brasileira de Parasitologia Veterinária*, v. 6, n. 2, p. 91, 1997.

DELAYTE, E. H. **Contribuição ao estudo do diagnóstico e do tratamento da demodicose canina generalizada.** Sao Paulo, 2002, 190 p. Dissertação de mestrado - Universidade de São Paulo.

ESCCAP. (2012). Control of Ectoparasites in Dogs and Cats. *European Scientific Counsel Companion Animal Parasites Guideline 3* (2nd ed., pp. 20–22). UK.

FEITOSA, F. L. F. *Semiologia Veterinária: a Arte do Diagnóstico.* 2. Ed. São Paulo: Roca, 2008.

FERNANDES, C.G.N. **Manifestações dermatológicas e ectoparasitos. Um estudo preliminar em cães e gatos da cidade do Rio de Janeiro e Municípios vizinhos.** 1993. 44 f. Dissertação (Mestrado) - Universidade Federal Rural do Rio de Janeiro, Rio de Janeiro, 1993.

FERREIRA, C.G.T., BEZERRA, A.C.D.S., FILGUEIRA, K.D. et al. Levantamento de ectoparasitas de cães e gatos provenientes do município de Mossoró, Rio Grande do Norte, Brasil. *PUBVET, Londrina*, V. 3, N. 12, Art#549, Abr1, 2009.

FERRER L, RAVERA I, SILBERMAYR K. Immunology and pathogenesis of canine demodicosis. *Vet Dermatol.* 2014;25(5):427-e65.

FOIL, C. S. A pele. In: HOSKINS, J. D. **Pediatria veterinária: caes e gatos do nascimento aos seis meses.** Rio de Janeiro: Interlivros, 1997. p. 205-253.

FONDATI, A., De LUCIA, M., FURIANE, N., MONACO, M., ORDEIX, L., & SCARAMPELLA, F. (2009). Prevalence of Demodex canis-positive healthy dogs at trichoscopic examination. *Veterinary Dermatology*, 21(2), 146–151.

GORTEL, K. (2006). Update on canine demodicosis. *Veterinary Clinics Small Animal Practice*, 36(1), 229–241.

GRIFFIN CE, KWOCZKA KW e MACDONALD JM (1993). Demodicosis. In: Current Veterinary Dermatology – The Science and Art of Therapy. 1ª Ed., Mosby (USA), 72-84.

HENFREY, J. I. Canine demodicosis. **In Practice**, v. 12, p. 187-192, 1990.

HILL PB (2002). Small Animal Dermatology – A practical guide to the diagnosis and management of skin diseases in dogs and cats. Butterworth-Heinemann, 6-9 e 270-274.
KNOTTENBELT, M. K. Chronic otitis externa due to Demodex canis in a Tibetan Spaniel. **Veterinary Record**, v. 135, p. 10-409, 1994.

KWOCZKA, K. W. Demodicose. In: GRIFFIN, C. E.; KWOCZKA, K. W.; MACDONALD, J. M. **Enfermedades dermatológicas del perro y el gato** – ciencia y arte de la terapeutica. Buenos Aires: Inter-medica, 1994. p. 85-99.

LEITÃO, J.P.A; LEITÃO, J.P.A. **Demodicose canina. Revista portuguesa de ciências veterinárias**. p. 135-149, 2008.

LOBO, A.P., BOTÊLHO, M.C.N., ANDERLINI, G.A., CAVALCANTI, M.D.B., OLIVEIRA, J.B. Ectoparasitos em cães de áreas urbanas e rurais do estado de Pernambuco. In: Congresso Brasileiro de Parasitologia Veterinária XXII, Rio de Janeiro. Anais... Rio de Janeiro: CBPV, 2002.

MADEIRA DE CARVALHO, L. M. (2000). *Notas de Apoio às Aulas Práticas de Parasitologia* (p.131). Lisboa.

MADEIRA DE CARVALHO, L. M. (2000). Colheita de material e diagnóstico laboratorial das ectoparasitoses dos pequenos animais. *Medicina Veterinária*, 52, 5–13.

MATHET JL, BENSIGNOR E e SEGALT P (1996). La démodécie canine: actualités. *Recueil de Médecine Vétérinaire*, 172:149-165.

MEDLEAU, H.; HNILICA, K.A. Dermatologia pequenos animais Atlas colorido e guia terapêutico. São Paulo: Roca, p. 102-108. 2009.

MEDLEAU, JL.; HNILICA, K. A. (2006). *Small Animal Dermatology A Color Atlas and Therapeutic Guide* (2nd ed.). Missouri: Saunders Elsevier.

MEDLEAU, L; HNILICA, K. A. Dermatologia de pequenos animais. Editora Roca – São Paulo. P. 63-69, 2003.

MEIRELES, J. A. (1984). *Demodexose Canina*. Relatório da Aula Teórico-Prática. Provas de Aptidão Pedagógica e capacidade Científica. Escola Superior de Medicina Veterinária - Universidade Técnica de Lisboa, Lisboa.

MILLER, W. H., GRIFFIN, C. E., & CAMPBELL, K. L. (2013). *Muller and Kirk's Small Animal Dermatology* (7th ed.). St Louis: Elsevier Mosby.

MILLER, W. H. (1995). *Kirk's Current Veterinary Therapy XII Small Animal Practice* (12th ed.). USA: W.B. Saunders Company.

MUELLER, R. S., BENSIGNOR, E., FERRER, L., HOLM, B., LEMARIE, S., PARADIS, M., & SHIPSTONE, M. a. (2012). Treatment of demodicosis in dogs: 2011 clinical practice guidelines. *Veterinary Dermatology*, 23(2), 86–96.

MUELLER, R. S. (2005). Canine Demodicosis – Diagnosis and Treatment. 50° *Congresso Nazionale Multisala SCIVAC*. Rimini, Italia.

MUELLER, R.S. Treatment protocols for demodicosis: an evidence-based review. *Veterinary Dermatology*, v. 15, p. 75-89, 2004.

MUNDELL, A. C. Demodicose. In: BICHARD, S. J.; SHERDIND, R. G. **Manual saunders**: clínica de pequenos animais. Sao Paulo: Roca, 2003. p. 357-362.

MUR ES (1997). Pododermatitis parasitarias. In: Manual clinico de dermatologia en el perro y el gato". Pulso (Barcelona), 185-188.

NESBITT, G. H., & ACKERMAN, L. J. (1998). *Canine and Feline Dermatology - Diagnosis and Treatment*. New Jersey: Veterinary Learning Systems.

NESBITT GH e ACKERMAN LJ (1998). Chapter 6 – Canine Demodectic Mange. In: *Canine and Feline Dermatology – Diagnosis and treatment*. 1st Edition, Veterinary Learning Systems (New York), 181-185.

NOLI, C. (2011). Demodicosis in dogs and cats: how to diagnose and treat it successfully. *Proceedings of the 36th World Small Animal Veterinary Congress* (pp. 305–308). Jeju, Korea.

NUTTALL, T; HARVEY, R.G; MCKEEVER, P.J. **Dermatoses caracterizadas por alopecias irregulares. In: Manual Colorido de dermatologia em cães e gatos. 2ed. Rio de Janeiro: Revinter, 2011. p 272-277.**

OLIVEIRA, M. C. **Anticorpos anti- Demodex canis e Dermatophagoides pteronyssinus em soro de cães com demodicose.** Uberlândia, 2005. 65f. Dissertação (Mestrado em Imunologia e Parasitologia) – Instituto de Ciências Biomédicas, Universidade Federal de Uberlândia, 2005.

PARADIS, M. New approaches to the treatment of canine demodicosis. *Vet. Clin. North Am.: Small Anim. Pract.*, v.29, p.1425-1436, 1999.

PARADIS M (2000). New treatment protocols for canine demodicosis. *Proceedings of the 4th World Congress of Veterinary Dermatology* (California).

PEREIRA, A. V, PEREIRA, S. A., GREMIÃO, I. D., CAMPOS, M. P., & FERREIRA, A. M. (2012). Comparison of acetate tape impression with squeezing versus skin scraping for the diagnosis of canine demodicosis. *Australian Veterinary Journal*, 90(11), 448–450.

PLANT, J. D., LUND, E. M., & YANG, M. (2011). A case-control study of the risk factors for canine juvenile-onset generalized demodicosis in the USA. *Veterinary Dermatology*, 22(1), 95–99.

RHODES, K. H. *Dermatologia de pequenos animais: consulta em cinco minutos*. São Paulo, 2005.

ROCHA, G. S.; AHID, S. M. M.; BEZERRA, A. C. D. S.; FILGUEIRA, K. D.; SANTOS, J. P. S. Frequência de ácaros em cães e gatos de no Município de Mossoró, Rio Grande do Norte. **Acta Scientiae Veterinariae**, v.36, n.3, p.263-266, 2008.

RODRIGUES, A.F.S.F.; DAEMON, E.; D'AGOSTO, M. Investigação sobre alguns ectoparasitos em cães de rua no município de Juiz de Fora, Minas Gerais. **Revista Brasileira de Parasitologia Veterinária**, v. 10, n. 1, p. 13-19, 2001.

SANTAREM, V. **Demodicose canina: revisão. Clínica veterinária**. São Paulo: ano 12, n69, p 86-98, jul/ago 2007.

SANTOS, L.M; MACHADO, J.A.C; NEVES, M.F. **Demodicose canina: revisão de literatura. Revista científica eletrônica de medicina veterinária**. São Paulo: ano VII, n 12, jan 2009. Semestral.

SCOTT DW, Miller WH, GRIFFIN CE. Parasitic skin diseases. *Canine demodicosis*. In. Muller, Kirk's. Small animal dermatology. 6th ed. Philadelphia: WB Saunders Company; 2001. p.457-74.

SCOTT, D. W., MILLER, W. H., & GRIFFIN, C. E. (2001). *Mueller and Kirk's Small Animal Dermatology* (6th ed.). Philadelphia: W.B. Saunders.

SCOTT, D.W.; MULLER, W.H.JR.; GRIFFIN, C.E. **Dermatologia de pequenos animais**. 5.ed. Rio de Janeiro: Ed. Interlivros, 1996. 1130 p.

VERDE, M. (2005). Canine Demodicosis: Treatment protocol. *Proceedings of the NAVC North American Veterinary Conference* (pp. 299–300). Orlando, Florida.

WALL, R., & SHEARER, D. (2001). *Veterinary Ectoparasites: Biology, Pathology and Control* (2nd ed.). Oxford: Blackwell Science.

WILKINSON, G.T.; HARVEY, R.G. **Atlas colorido de dermatologia dos pequenos animais - guia para o diagnóstico**, 2. ed. Manole: São Paulo. p. 73-79, 1998.

WILLENSE, T. Doenças parasitárias – demodicose. In:_____. **Dermatologia clínica de cães e gatos**. 2. ed. Sao Paulo: Manole, 1998. p. 32-34.

APÊNDICE 1: Ficha utilizada para a identificação dos animais, que ajudou na condução do estudo.

LEVANTAMENTO DE ECTOPARISTAS DE ANIMAIS ABRIGADOS NO CENTRO DE CONTROLE DE ZONÓSES DE CAMPINA GRANDE, PB.

1. Ficha de identificação N° _____

Bairro ou região: _____

Raça ou características: _____

Sexo: () macho () fêmea

Pelagem: () curta () longa

Faixa etária: () adulto () filhote

2. Ectoparasitas: () sim () não

Qual: _____

3. Lesões/Tipo: () sim () não

Tipo: _____

Local: _____