

**UNIVERSIDADE FEDERAL DA PARAÍBA**  
**CENTRO DE CIÊNCIAS AGRÁRIAS**  
**CURSO DE BACHARELADO EM MEDICINA VETERINÁRIA**

**RELATO DE PROVÁVEL REAÇÃO IDIOSSINCRÁTICA À ASSOCIAÇÃO DE  
SULFA E TRIMETOPRIM EM CÃO**

**Mayara Gonçalves de Carvalho**

**Areia – PB**  
**Novembro/2015**

**UNIVERSIDADE FEDERAL DA PARAÍBA**  
**CENTRO DE CIÊNCIAS AGRÁRIAS**  
**CURSO DE BACHARELADO EM MEDICINA VETERINÁRIA**

**RELATO DE PROVÁVEL REAÇÃO IDIOSSINCRÁTICA À ASSOCIAÇÃO DE  
SULFA E TRIMETOPRIM EM CÃO**

**Mayara Gonçalves de Carvalho**

**Trabalho de conclusão de curso  
apresentado como requisito parcial para  
obtenção do título de Bacharel em  
Medicina Veterinária pela Universidade  
Federal da Paraíba, sob orientação da  
professora Dra. Ivia Carmem Talieri**

**Areia-PB**

**Novembro/2015**

**UNIVERSIDADE FEDERAL DA PARAÍBA**  
**CURSO DE GRADUAÇÃO EM MEDICINA VETERINÁRIA**

**FOLHA DE APROVAÇÃO**

Mayara Gonçalves de Carvalho

RELATO DE PROVÁVEL REAÇÃO IDIOSSINCRÁTICA À ASSOCIAÇÃO DE SULFA  
E TRIMETOPRIM EM CÃO

Trabalho de conclusão de Curso apresentado como requisito parcial para obtenção do título de Bacharel em **Medicina Veterinária**, pela Universidade Federal da Paraíba.

Aprovada em:

Nota:

**Banca Examinadora**

---

Profa. Dra. Ivia Carmem Talieri, UFPB

---

Profa. Dra. Anne Evelyne Franco de Souza, UFPB

---

Profa. Dra. Simone Bopp, UFPB

Aos meus pais **Josineide Gonçalves de Carvalho** e **Arlindo Ferreira de Carvalho**, por todo esforço, todo apoio e dedicação na minha educação, e a todos que contribuíram por tornar esse sonho real.

**Dedico**

## AGRADECIMENTOS

Primeiramente agradeço a Deus, por sempre ter me dado forças para continuar e poder chegar até aqui, protegendo-me e dando-me sabedoria ao longo desses cinco anos de curso.

Aos meus pais, *Josineide Gonçalves de Carvalho* e *Arlindo Ferreira de Carvalho*, por sempre acreditar no meu potencial até quando eu mesma não acreditei, por não medir esforços quando se trata da minha educação, e hoje consolidando e vivenciando comigo esse momento único. Sem vocês nada disso seria possível. Agradeço também a minha irmã por todo apoio e amizade sempre que precisei.

Ao meu namorado *Marcus Vinícius*, que sempre me motivou e acreditou em mim, me estimulando para que eu pudesse dar sempre o meu melhor nas diversas situações que me encontrei. Dividindo comigo as alegrias e as frustrações da veterinária, profissão esta que nós dois abraçamos com amor, esse trabalho não teria passado de ideias se não fosse por você.

Aos meus colegas/amigos que passaram por mim ao longo dessa caminhada, se doando e levando um pouco de mim para vida. Principalmente aqueles que estiveram comigo desde o início do curso, *Neto Ferreira*, *Lanuza Moraes*, *Aline Livia (Alininha)* e aqueles os quais encontrei ao longo do caminho, *Conceição Gonçalves*, *Dalyana Roberta*, esta que me colocou no dia certo e na hora certa pra acompanhar este caso e hoje poder relatar.

A minha amiga/irmã *Luana Ferreira* que sempre me ofereceu sua amizade, e que também me ajudou muito no meu estágio final, me acolhendo de braços abertos e me apresentando a cidade de Santa Maria e a UFSM, sempre serei grata a você.

A todos os professores que passaram pelo curso de Medicina Veterinária da UFPB, tão prestativos e apaixonados pela profissão mesmo com todas as dificuldades impostas a ela. Todos vocês são exemplo e inspiração. A todos os profissionais do Centro de Ciências Agrárias da UFPB, aos veterinários e demais profissionais do Hospital Veterinário do CCA e ao pessoal do Laboratório de Patologia que me auxiliaram muito nesse trabalho.

A minha orientadora Profa. Dra. *Ivia Carmem Talieri*, exemplo de pessoa e profissional dedicada e que não mede esforços pelo bem estar de seus pacientes. Muito importante para minha formação.

E por fim, a todos que contribuíram de forma direta ou indiretamente para que eu me tornasse veterinária e para confecção desse trabalho, meu muito obrigada.

## LISTA DE FIGURAS

- Figura 1:** Estômago com hemorragia na serosa de um cão, SRD, cinco anos, macho, que apresentou reação idiossincrática à terapia com sulfa e trimetoprim .....17
- Figura 2:** Pulmão edemaciado e hemorrágico de um cão, SRD, cinco anos, macho, que apresentou reação idiossincrática à terapia com sulfa e trimetoprim .....18
- Figura 3:** Áreas de infarto no baço de um cão, SRD, cinco anos, macho, que apresentou reação idiossincrática à terapia com sulfa e trimetoprim .....18
- Figura 4:** Acentuação do padrão centro lobular hepático de um cão, SRD, cinco anos, macho, que apresentou reação idiossincrática à terapia com sulfa e trimetoprim .....19
- Figura 5:** Fotomicrografia de fígado com necrose centro lobular e hemorragia difusa de um cão, SRD, cinco anos, macho, que apresentou reação idiossincrática à terapia com sulfa e trimetoprim. HE. obj. 10X .....19
- Figura 6:** Fotomicrografia de pulmão edematoso e hemorrágico de um cão, SRD, cinco anos, macho, que apresentou reação idiossincrática à terapia com sulfa e trimetoprim. HE. obj. 20X. .... 20
- Figura 7:** Fotomicrografia da medula óssea com áreas de necrose hemorrágica de um cão, SRD, cinco anos, macho, que apresentou reação idiossincrática à terapia com sulfa e trimetoprim. HE. obj. 20X. .... 20

## LISTA DE ABREVIATURAS E SIGLAS

BID: duas vezes ao dia

Bpm: Batimentos por minuto

CCA: Centro de Ciências Agrárias

C°: graus Celsius

FC: frequência cardíaca

FR: frequência respiratória

HE: Hematoxilina e Eosina

Kg: quilo

Mg: miligrama

ML: mililitro

Mg/Kg: miligramas por quilo

Mpm: Movimentos por minuto

PABA: ácido para-aminobenzoico

Ppm: Modulação da Posição de Pulso

SC: via de administração subcutânea

SID: uma vez ao dia

SNC: sistema nervoso central

TPC: Tempo de Perfusão Capilar

UFPB: Universidade Federal da Paraíba

VO: via de administração oral

## RESUMO

CARVALHO, Mayara Gonçalves, Universidade Federal da Paraíba, novembro de 2015.  
**Relato de provável reação idiossincrática à associação de sulfamida e trimetoprim em cão.**  
Orientadora: Prof. Dra. Ivya Carmem Talieri.

As reações idiossincráticas correspondem às respostas quantitativamente anormais a determinadas substâncias químicas, provocados por alterações genéticas. O animal pode ter uma resposta adversa com doses baixas, não tóxicas, ou então ter uma resposta extremamente intensa com doses mais elevadas. As reações adversas estão sendo descritas ocasionalmente em cães e gatos, e são observadas principalmente quando há associações dos quimioterápicos sulfamida e trimetoprim. Este relato tem por objetivo descrever um possível caso de reação idiossincrática a sulfamida potencializada em cão macho, com cinco anos de idade, que foi encaminhado ao Hospital Veterinário do CCA apresentando episódios de tosse com hemoptise e hematêmese abundante. O proprietário relatou, na anamnese, que o animal estava demonstrando sinais de claudicação, hematêmese severa e diarreia aquosa há alguns dias, e que medicou o animal, empiricamente, com a associação de sulfamida e trimetoprim. O cão veio a óbito poucas horas após atendimento e o proprietário autorizou sua necropsia. Foi possível observar hemorragia nas junções mucocutâneas, gengiva, estômago e bexiga. O baço e os rins apresentavam áreas de infarto. O fígado estava aumentado de volume, com áreas de infarto e o pulmão edematoso e hemorrágico. O caso relatado é de grande importância para alertar os médicos veterinários sobre a ocorrência das reações adversas ao uso de antimicrobianos em cães e que se possa abranger o conhecimento sobre reações idiossincráticas em animais, além dos riscos causados pela automedicação por parte dos proprietários na medicina veterinária.

**Palavras-chave:** sulfonamidas; trimetoprim; hemorragia; hipersensibilidade; antibacteriano.

## ABSTRACT

CARVALHO, Mayara Gonçalves, Universidade Federal da Paraíba, november, 2015. **Report likely reaction idiosyncratic the association sulfa and trimethoprim in dog.** Advisor: Ivia Carmem Talieri.

The idiosyncratic reactions correspond to quantitatively abnormal responses to certain chemicals, caused by genetic alterations. The animal may have an adverse response at low doses, non-toxic, or have an extremely strong response at higher doses. Adverse reactions have been described occasionally in dogs and cats, and are mainly observed when there are associations of chemotherapy sulfa and trimethoprim. This report aims to describe a possible case of idiosyncratic reaction to sulfa enhanced in male dog, with five years of age, which was submitted to the CCA Veterinary Hospital presenting episodes of cough with hemoptysis and hematemesis abundant. The owner reported in the anamnesis that the animal was showing signs of lameness, severe hematemesis and watery diarrhea a few days ago, and Medicated animal, empirically, with the combination of sulfa and trimethoprim. The dog came to death within hours service and the owner authorized its autopsy. It was observed bleeding in the mucocutaneous junctions, gums, stomach and bladder. The spleen and kidneys showed infarcted areas. The liver is increased volume, with areas of infarction and edematous lung and bleeding. The case report is of great importance to alert veterinarians on the occurrence of adverse reactions to the use of antimicrobials in dogs and that can encompass knowledge of idiosyncratic reactions in animals and risks caused by self-medication by the owners in veterinary medicine.

Keywords: sulfonamides; trimethoprim; bleeding; hypersensitivity; anti-bacterial.

## SUMÁRIO

1.0 INTRODUÇÃO .....	10
1.1 Sulfa .....	12
1.2 Trimetoprim .....	13
1.3 Inibição do Metabolismo Bacteriano .....	13
1.4 Reações Adversas às Sulfas Potencializadas .....	14
2.0 RELATO DO CASO .....	16
3.0 RESULTADOS E DISCUSSÃO .....	21
4.0 CONCLUSÃO .....	26

## 1.0 INTRODUÇÃO

Os medicamentos apresentam papel relevante na prevenção, manutenção e recuperação da saúde, contribuindo para a melhoria da qualidade e da expectativa de vida. No entanto, apesar dos seus benefícios, a prescrição e a utilização imprópria de medicamentos constituem uma das principais causas de complicações no tratamento das enfermidades (AIZENSTEIN e TOMASSI, 2011).

Para que a farmacoterapia tenha êxito e produza o resultado esperado, é necessário que o medicamento seja utilizado na condição clínica apropriada, prescrito na forma farmacêutica, na dose e período de duração de tratamento adequados, e que o regime terapêutico prescrito seja cumprido (MARIN et al., 2003).

Segundo a Associação Nacional de Vigilância Sanitária (ANVISA), reação adversa ao medicamento é qualquer efeito nocivo, não intencional e indesejado de um fármaco, observado nas doses habituais para fins terapêuticos, profiláticos ou diagnósticos. As reações adversas podem ser divididas em dois grupos, reações adversas previsíveis e as reações adversas não previsíveis. As reações adversas previsíveis podem ocorrer em qualquer indivíduo e são relacionadas à ação farmacológica do medicamento que geralmente é dose dependente, representando aproximadamente 75% de todas as reações adversas. Podem ser citadas quatro variáveis neste tipo de reação. A primeira variável são as toxicidades que estão relacionadas com a quantidade do fármaco e só ocorrem quando o limite de dose desse fármaco é ultrapassado. Além das toxicidades podem ser citadas outras variáveis como, o efeito secundário que está relacionado de forma indireta à ação farmacológica do medicamento, o efeito colateral que é um grupo indesejável mesmo com doses usualmente empregadas, e o grupo da interação entre medicamentos que pode diminuir ou aumentar uma resposta ou até mesmo gerar uma resposta indesejada (BERGWERK, 2014).

As reações imprevisíveis ocorrem em pacientes suscetíveis, não relacionadas com ação farmacológica do medicamento, mas com a resposta individual. Também existem quatro variedades nesse tipo de interação. A primeira variedade é a das intolerâncias medicamentosas, que consistem de um limiar diminuído para a ação farmacológica do medicamento. Além das intolerâncias medicamentosas, podem ser citados outros grupos de reações imprevisíveis como, as reações idiossincráticas que são um estado de reatividade anormal a uma substância química, o grupo relacionado com as reações de hipersensibilidade que são resultantes de resposta do mecanismo imunológico, e as reações anafilactóides que

são um grupo clinicamente semelhante ao grupo das reações de hipersensibilidade (BERGWERK, 2014).

Rozenfeld (1998) afirma que não há substâncias totalmente seguras ou totalmente tóxicas, a dimensão do risco requer a compreensão dos mecanismos de produção dos efeitos tóxicos. A idiosincrasia ocorre quando um indivíduo apresenta intensa sensibilidade a uma determinada substância química, comprovando que nenhuma substância é totalmente segura para nenhum indivíduo. As reações idiosincráticas podem ser atribuídas aos polimorfismos genéticos, que surgem como consequências de mutações. Estes polimorfismos acarretam diferenças individuais tanto na farmacocinética quanto nos fatores farmacodinâmicos como as interações fármaco-receptor e na variabilidade na expressão da atividade enzimática (EVANS e ROLLING, 1999).

O uso de informação genética para esclarecer diferenças interindividuais nas respostas a fármacos ou para individualizar dosagem de fármacos aos pacientes com polimorfismo genético conhecido é referido como farmacogenética. A variação da resposta aos fármacos é considerada um fenótipo determinado por genes e pelo meio ambiente isoladamente ou em conjunto (LAURENCE et al., 2012). A idiosincrasia é considerada uma sensibilidade peculiar a um produto, motivada pela estrutura do sistema enzimático e geralmente de base genética (ROZENFELD, 1998).

Clayton e Stock (2012) enfatizam o conceito de reação idiosincrática, afirmando que é uma resposta não usual ou anormal ao uso de um determinado medicamento. Neste caso, o paciente normalmente apresenta uma resposta exacerbada do efeito que pode ser decorrente da sua constituição genética, por meio da deficiência de determinadas enzimas, o que resulta na incapacidade de metabolizar o agente, resultando na resposta exagerada. O termo idiosincrático é empregado em diversos contextos sempre no sentido de situações incomuns. Na farmacologia, a idiosincrasia significa intolerância de um indivíduo a determinadas substâncias medicamentosas (SPINOSA et al., 2006).

Antibacterianos assim como os analgésicos, antitérmicos e anti-inflamatórios são os principais grupos de medicamentos associados a reações adversas (BRICKS, 1998). As reações adversas aos antimicrobianos estão sendo descritas ocasionalmente em cães e gatos, e são observadas principalmente quando há associações de trimetoprim e sulfonamida (NOLI et al., 1995).

Atualmente vários fatores predisõem o uso simultâneo de dois ou mais antibacterianos, como por exemplo, nos processos infecciosos de etiologia desconhecida,

onde os dados clínicos e exames complementares são inconclusivos. A resistência bacteriana crescente é outro fator que justifica a associação dos antibacterianos. Além disso, há uma tendência da indústria farmacêutica de associar num mesmo preparado comercial, antibacterianos entre si, ou com outras substâncias. Exemplificando estas associações, cita-se a associação de trimetoprim, que apresenta meia vida de doze horas, com a sulfadiazina, cuja meia vida é de seis horas (AUTO et al., 2008).

Trimetoprim e sulfonamidas são agentes bacteriostáticos de amplo espectro e quando combinados desenvolvem uma maior potencialidade. São ligeiramente absorvidos, atingindo as máximas concentrações sanguíneas dentro de 2 horas após sua administração oral, e são difundidos para a maioria dos tecidos, incluindo o SNC e fluidos corporais, sendo segregados como moléculas ativas e metabólitos de filtração glomerular e de secreção tubular ativa (SPINOSA et al., 2006).

Associações de trimetoprim e sulfonamidas são habitualmente utilizados na medicina veterinária para tratamento das mais diversas enfermidades como: endometrites, prostatites, infecções do trato urinário, septicemias, broncopneumonias, mostrando-se eficaz no tratamento de inúmeras infecções (BOTTONNE et al., 1982).

Contudo o consumo das sulfonamidas potencializadas como antimicrobianos de primeira linha é restringido pelo temor da ocorrência relativamente alta das reações adversas (NOLI et al., 1995).

## **1.1 Sulfa**

As sulfas são um grupo de compostos químicos, com ampla capacidade de ação. Os termos sulfonamidas, sulfonamídicos ou sulfas são habitualmente designados como denominações genéricas provenientes de para-aminobenzenossulfonamida (sulfonilamida). Elas foram os primeiros antimicrobianos que apresentaram ação eficaz quando utilizados por via sistêmica, como também na prevenção e cura das infecções bacterianas, no homem e nos animais (SPINOSA et al., 2006).

Durante a década de 40, as sulfonamidas foram consideradas substâncias milagrosas para o tratamento de infecções nos seres humanos e em animais. No entanto, o surgimento de bactérias resistentes, a presença de efeitos colaterais e a disponibilidade de outros antibacterianos, como as penicilinas, fizeram com que as sulfonamidas ocupassem menor destaque entre os agentes antibacterianos. Atualmente, existem cerca de cinco mil

sulfonamidas e, destas, somente 33 foram introduzidas na terapêutica humana e animal (PAULA, 2007).

## **1.2 Trimetoprim**

O trimetoprim é uma diaminopirimidina, que pode ser administrado de forma isolada, entretanto, a associação com as sulfas é muito mais proveitosa, já que, quando são associados, ocorre efeito sinérgico, bactericida, pois ambos atuam em etapas diferentes na formação do ácido tetraidrofólico. A associação destes dois fármacos resulta em amplo espectro de ação, atuando tanto em bactérias gram-positivas como em gram-negativas (SPINOSA et al., 2006).

Normalmente, os medicamentos contendo sulfonamidas, consistem em associações, sendo uma das mais recorrentes aquela entre sulfametoxazol e trimetoprim, numa relação de 5:1, o que resulta em sinergismo do efeito antimicrobiano (BISWAS et al., 2007; CÓRDOVA et al., 2003). Embora não esteja claro o motivo pelo qual algumas pessoas, assim como alguns animais, são intolerantes à terapia com sulfonamidas (REILLY e JU, 2002), metabólitos reativos parecem ter um papel importante. Ligações covalentes entre as proteínas do indivíduo e os metabólitos da sulfonamida como a hidroxilamina e os compostos nitrosos podem induzir respostas imunes específicas adversas (CHOQUET et al., 2002). De acordo com Rieder et al., (1989) as hidroxilaminas de sulfonamidas são úteis no diagnóstico e no estudo da patogênese de reações de hipersensibilidade aos agentes de sulfonamidas. Outra hipótese é a ativação dos linfócitos T durante a bioativação do fármaco, resultando na estimulação da resposta imune (NAISBITT, 2004; TREPANIER, 2004).

## **1.3 Inibição do Metabolismo Bacteriano**

Os antimetabólitos são compostos sintéticos que interferem na síntese bacteriana de ácido fólico. A inibição da síntese de folato cessa o crescimento bacteriano e, em alguns casos, à morte da célula bacteriana. Os principais antimetabólitos antibacterianos são as sulfonamidas (sulfisoxazol, sulfadiazina e sulfametoxazol) e o trimetoprim.

A associação da sulfa com trimetoprim bloqueia duas enzimas que catalisam estágios sucessivos na biossíntese do ácido fólico no microrganismo (PAULA, 2007). O trimetoprim é um análogo estrutural do ácido diidrofólico e tem ação de inibir a enzima diidrofolato redutase, responsável pela transformação do ácido diidrofólico em ácido tetraidrofólico, que é o ácido fólico propriamente dito.

As sulfonamidas são análogos estruturais ao ácido para-aminobenzóico (PABA), competindo pelo sítio ativo da enzima bacteriana diidrofolato redutase, essa enzima catalisa uma etapa fundamental para sintetizar o ácido fólico. A associação do trimetoprim com a sulfonamida inibe a síntese do ácido fólico em diferentes etapas (BRAUNWALD et al., 2013).

#### **1.4 Reações Adversas às Sulfas Potencializadas**

Quando a associação de antimicrobianos é inevitável é importante que se respeite a posologia de cada um dos integrantes dessa combinação. Existem alguns critérios para associação dos antimicrobianos, um deles leva em consideração a ação biológica do antimicrobiano, ou seja, se são bactericidas ou bacteriostáticos. Como já dito, a associação de sulfa (bacteriostático) com trimetoprim (bacteriostático) gera um efeito de sinergismo, ressaltando que o efeito de sinergismo citado faz referência ao efeito final obtido e não aos termos clássicos da farmacologia aplicados à atuação em um receptor específico (SPINOSA et al., 2006).

As alterações idiossincráticas às sulfonamidas podem ser descritas após cinco ou mais dias de tratamento em dose padrão, e podem levar a alterações multissistêmicas graves. A síndrome baseia-se principalmente em: febre, artropatias, discrasias sanguíneas (neutropenia, trombocitopenia, ou anemia hemolítica), hepatopatias, erupções cutâneas, uveíte, ou ceratoconjuntivite seca. Outras alterações incomuns incluem nefropatia, meningite, pancreatite, pneumonia, ou paralisia do nervo facial. (TREPANIER, 2004).

Trapp et al. (2005) relatam que pode ocorrer predisposição genética a reações de hipersensibilidade com o uso de sulfadiazinas em cães da raça Dobermann Pinscher. Twedt et al. (1997) afirmam que esta mesma raça é mais propensa a reações de hipersensibilidade às sulfonamidas potencializadas. Esta raça apresenta uma capacidade diminuída para desintoxicar metabólitos, hidroxilaminas, quando comparados com outros grupos de cães, portanto apresenta uma maior predisposição a este tipo de sensibilidade, embora uma série de outras raças de cães, como também os cães sem raça definida, podem apresentar reações adversas à terapia da sulfonamida associada à trimetoprim.

Em um estudo retrospectivo de hipersensibilidade à sulfonamida potencializada em cães e gatos que ocorreu na Universidade de Utrecht na Holanda, foi possível estimar uma incidência de 0,25% (2,5 casos por 1.000 prescrições), ou seja, a hipersensibilidade ocorreu

de forma não rotineira (NOLI et al., 1995). As reações adversas podem variar entre um a 10 reações por cada 100.000 prescrições, e geralmente, podem ser resolvidas com a suspensão do tratamento (ROBLES et al., 2010).

Não há nenhum teste disponível que confirme a reação de hipersensibilidade às sulfonamidas (TILLES, 2001). A interrupção da administração do fármaco e o desaparecimento dos sinais é o único teste confiável (SCOTT et al., 2001). A readministração do medicamento de forma proposital, embora perigosa, pode determinar se ocorrerá reprodução das lesões indesejáveis (MASON, 1990; SCOTT e MILLER, 1998).

Em algumas situações pode ser necessária a utilização de corticosteróides, sendo importante evitar o uso de drogas quimicamente relacionadas (MORRIS, 2003). Em estudos realizados foi demonstrada eficácia na administração intravenosa de imunoglobulina humana em um cão com erupção medicamentosa secundária ao uso da associação de trimetoprim e sulfadiazina (NUTTALL e MALHAM, 2004).

O prognóstico para cães com hipersensibilidade às sulfonamidas potencializadas está relacionado com a gravidade das lesões e abrangência sistêmica (TREPANIER et al., 2003).

O objetivo deste trabalho é relatar um caso de reação idiossincrática por sulfonamida potencializada em um cão atendido no Hospital Veterinário do Centro de Ciências Agrárias da Universidade Federal da Paraíba. A associação da anamnese, dos sinais clínicos e das alterações observadas no exame *post mortem* sugerem a ocorrência deste tipo de reação e seu relato torna-se importante devido ao fato delas não ocorrerem de forma rotineira. Além disso, o conhecimento de outros casos auxilia o médico veterinário em sua suspeita clínica, pois não existe exame específico para a confirmação do diagnóstico de reação idiossincrática.

## 2.0 RELATO DO CASO

O animal foi atendido no Hospital Veterinário do Centro de Ciências Agrárias da Universidade Federal Paraíba – Campus II, situado no município de Areia-PB.

Um cão macho, de cinco anos de idade, sem raça definida e com peso corporal de 17 Kg, foi apresentado ao atendimento clínico do Hospital Veterinário do CCA/UFPB pelo seu tutor, o qual informou um histórico de inapetência, claudicação e diarreia aquosa que já estavam ocorrendo há quatro dias. O tutor do animal queixou-se ainda de hematêmese, a qual foi observada somente no dia da consulta médica. Relatou também que ele mesmo administrou, durante quatro dias e de forma empírica, os seguintes fármacos: ampicilina 500 mg (Ampicilina®), 1 comprimido, SID, VO; dipirona solução (Anador®), SID, VO (6 gotas); sulfadoxina associada ao trimetoprim 30mg/Kg (Borgal®), BID, SC, nos três primeiros dias a dose administrada foi de 2,5 ml e no quarto dia foi administrado 1 ml. Segundo o tutor a administração da associação de sulfa com trimetoprim foi realizada para reverter os sinais da diarreia aquosa.

O animal era alimentado com comida caseira e ração, convivia com mais cinco cães saudáveis, tinha sido vermifugado há 20 dias e a vacinação antirrábica era a única que estava atualizada.

Ao exame físico, o cão apresentava decúbito lateral, apatia, temperatura retal de 39,4°C, FC de 108 bpm, FR de 92 mpm com presença de crepitações finas durante a auscultação pulmonar, TPC de 2 segundos, pulso fraco com 104 ppm, 6% de desidratação, linfonodos submandibulares e poplíteos reativos, mucosas pálidas e pupilas em midríase. Durante o exame foi observado episódios de tosse com hemoptise e hematêmese abundante.

Foi realizada a coleta de sangue do animal para hemograma, contudo não foram encontradas alterações.

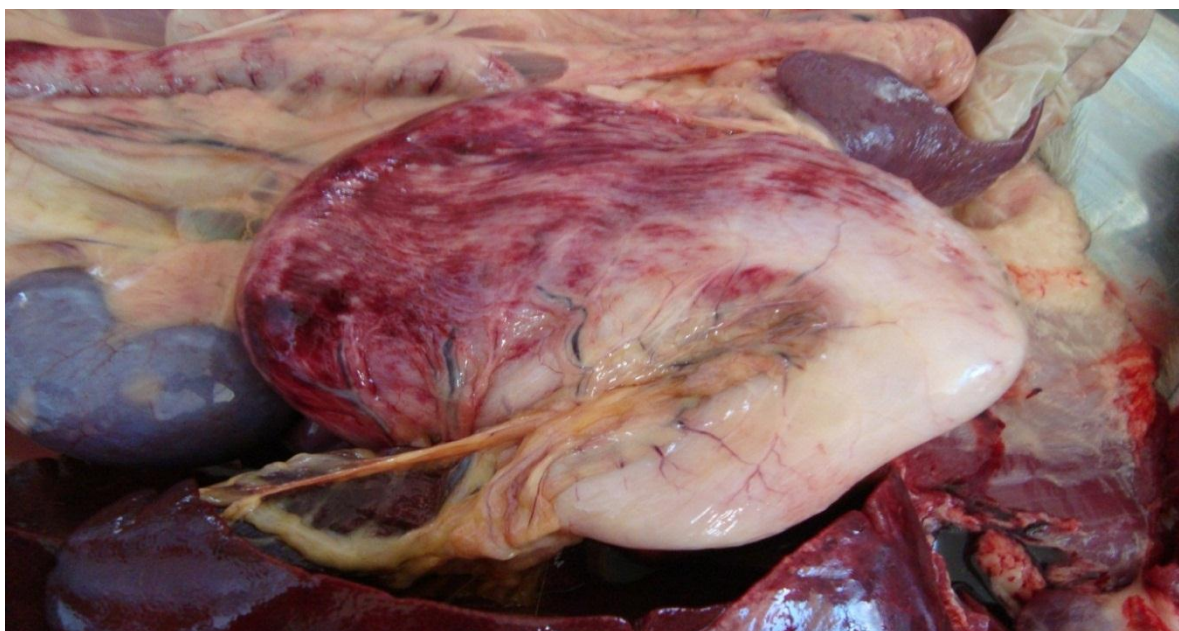Instituiu-se fluidoterapia intravenosa com solução de Ringer com Lactato. Devido à presença do edema pulmonar administrou-se furosemida (Furosemida®), na dose de 4 mg/Kg, por via intravenosa, a qual foi repetida uma hora depois. Empregaram-se também aminofilina (Aminofilina®), na dose de 6 mg/Kg, por via intravenosa, vitamina K1 (Filoquinona®), na dose de 1,2 mg/Kg, por via intramuscular e ácido tranexâmico (Hemoblock®), na dose de 6 mg/Kg, por via intramuscular e 9 mg/Kg por via intravenosa.

Além do tratamento instituído poderiam ser acrescentados outros medicamentos devido aos sinais clínicos que o animal apresentou, como os protetores hepáticos, já que o

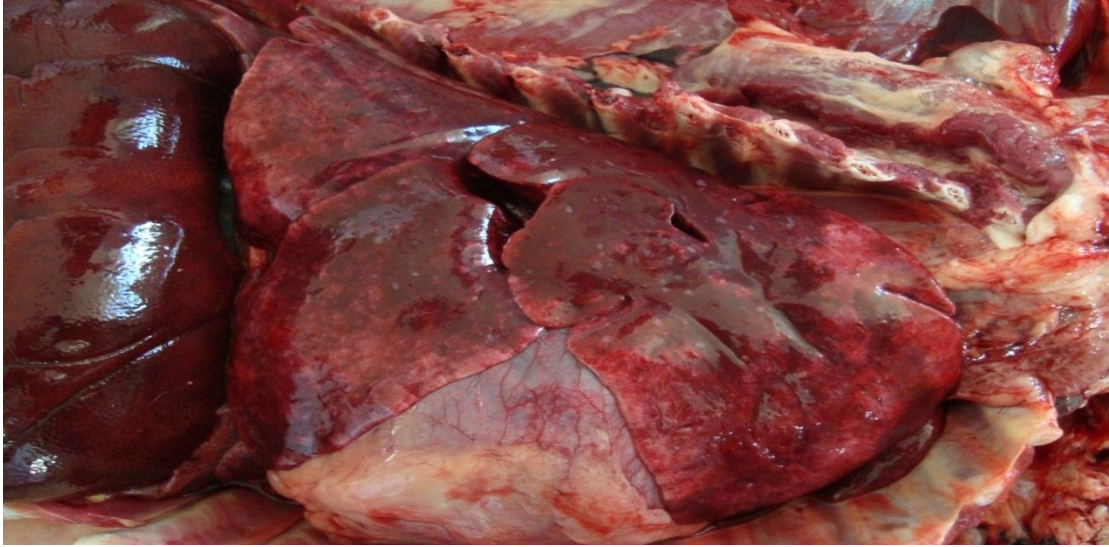fígado é o órgão mais afetado em casos de reações a medicamentos. Os protetores gástricos também poderiam ser utilizados, pois o animal apresentou sinal clínico de hematêmese abundante além de serem administrados diversos medicamentos pelo seu proprietário sem o acompanhamento de um médico veterinário. Os corticosteróides poderiam ser administrados para reverter hipersensibilidades.

O animal veio a óbito algumas horas após seu atendimento. Seu tutor autorizou a realização da necropsia mediante assinatura do termo de autorização que permanece no hospital juntamente com a ficha de atendimento.

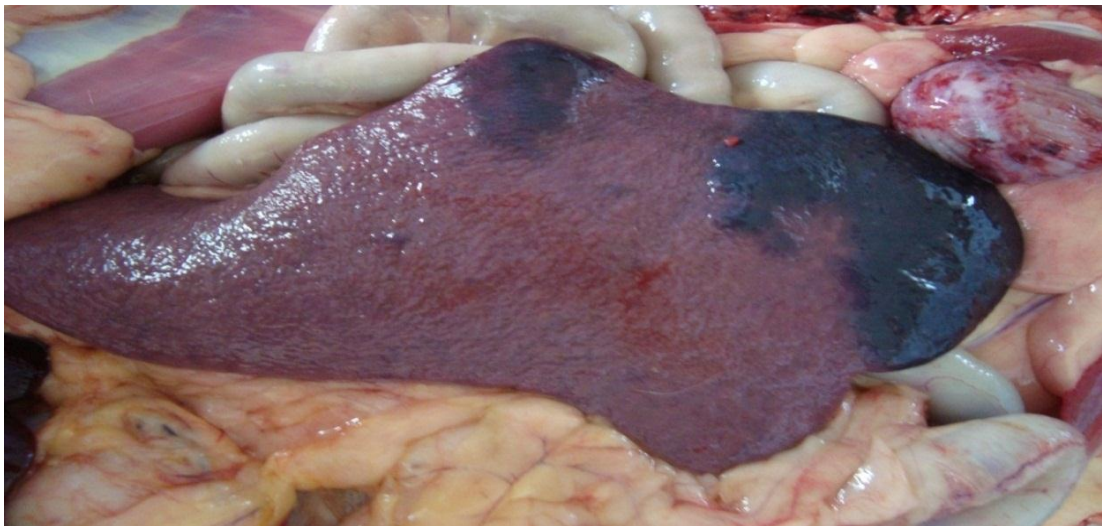
A necropsia foi realizada no Laboratório de Anatomia e os órgãos que apresentaram alterações macroscópicas foram processados e analisados no Laboratório de Histopatologia do Hospital Veterinário. Foram observadas alterações macroscópicas tais como hemorragia nas junções mucocutâneas e gengiva, nas serosas dos intestinos, estômago (Figura 1) e bexiga. O pulmão estava edematoso e hemorrágico (Figura 2), o baço (Figura 3) e os rins com extensas áreas de infarto. O fígado apresentou-se com aumento de volume e observaram-se áreas de infarto e acentuação do padrão lobular (Figura 4).



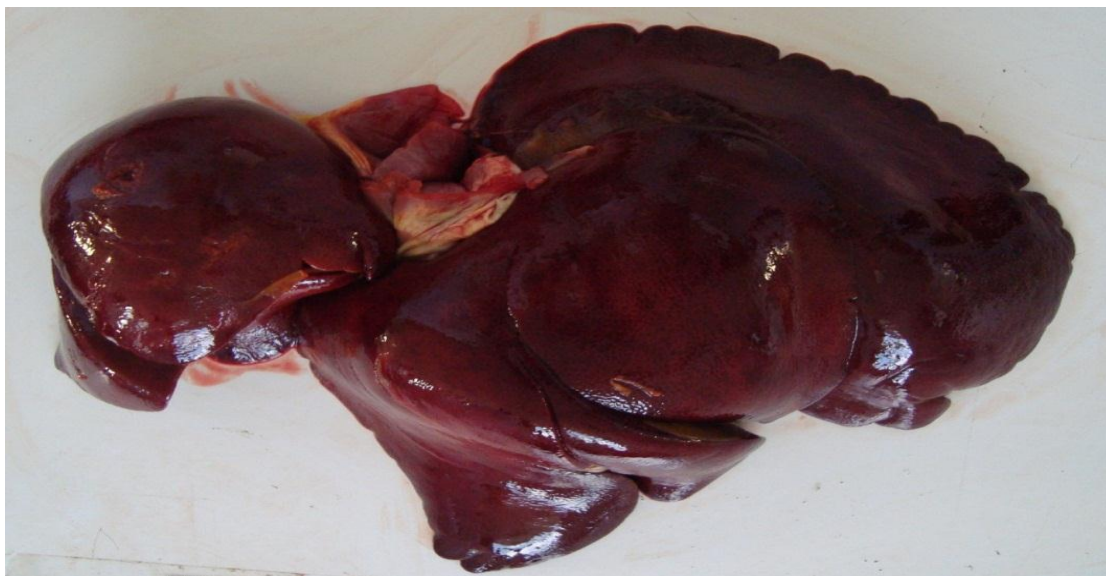**Figura 1:** Estômago com hemorragia na serosa de um cão, SRD, cinco anos, macho, que apresentou reação idiossincrática à terapia com sulfa e trimetoprim. (Imagem gentilmente cedida pelo Professor Dr. Ricardo Barbosa de Lucena - UFPB).



**Figura 2:** Pulmão edemaciado e hemorrágico de um cão, SRD, cinco anos, macho, que apresentou reação idiossincrática à terapia com sulfamida e trimetoprim. (Imagem gentilmente cedida pelo Professor Dr. Ricardo Barbosa de Lucena - UFPB).

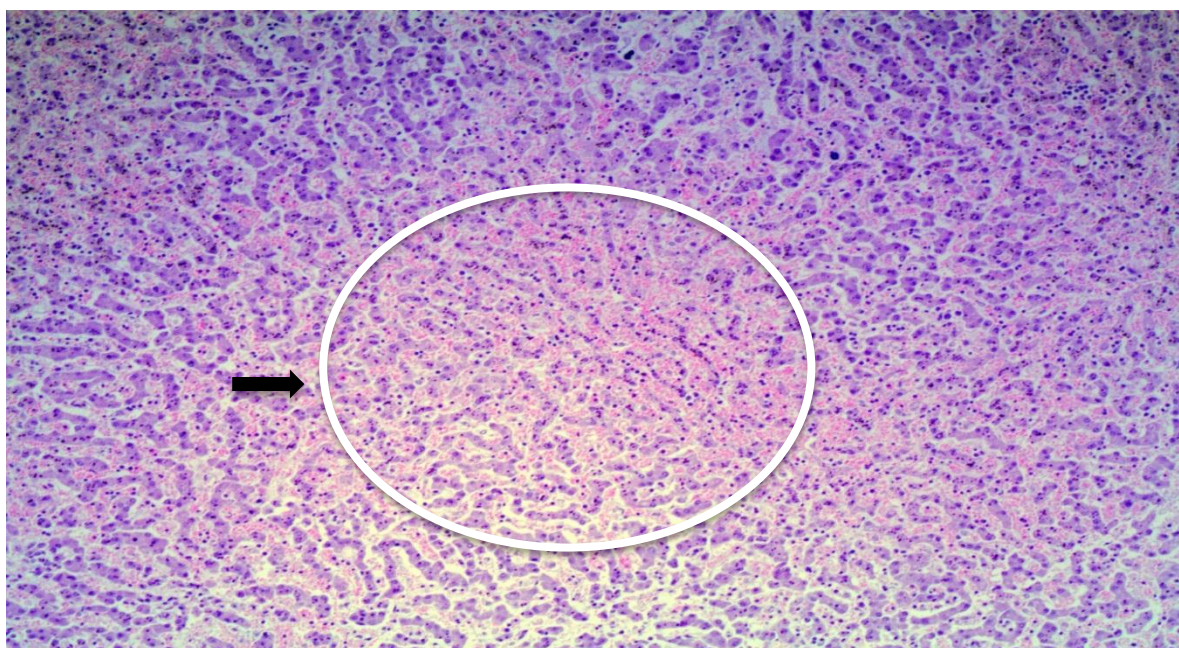


**Figura 3:** Áreas de infarto no baço de um cão, SRD, cinco anos, macho, que apresentou reação idiossincrática à terapia com sulfamida e trimetoprim. (Imagem gentilmente cedida pelo Professor Dr. Ricardo Barbosa de Lucena - UFPB).

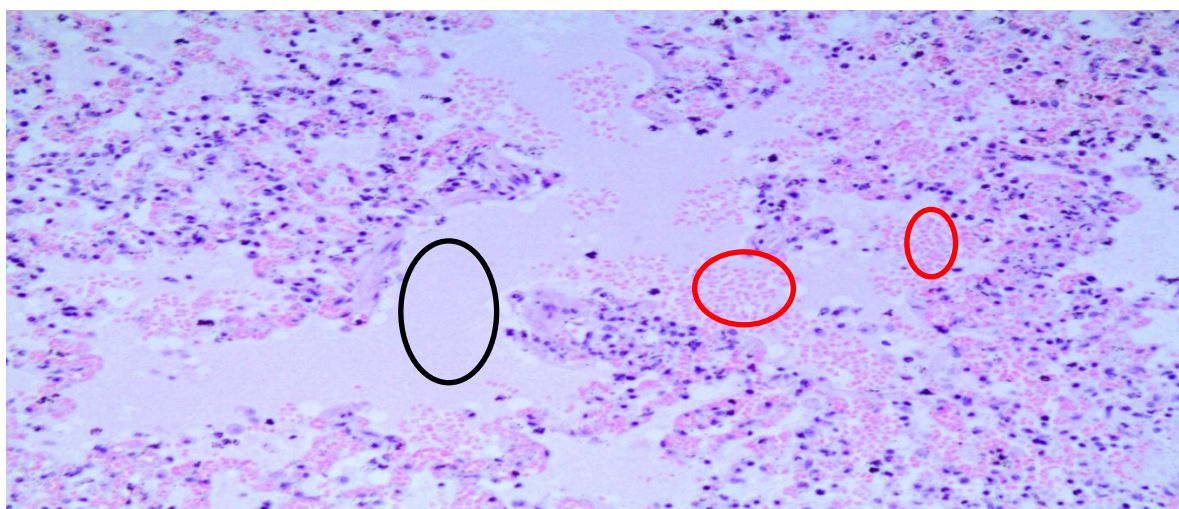


**Figura 4:** Acentuação do padrão centro lobular hepático de um cão, SRD, cinco anos, macho, que apresentou reação idiossincrática à terapia com sulfamonomexol e trimetoprim. (Imagem gentilmente cedida pelo Professor Dr. Ricardo Barbosa de Lucena - UFPB).

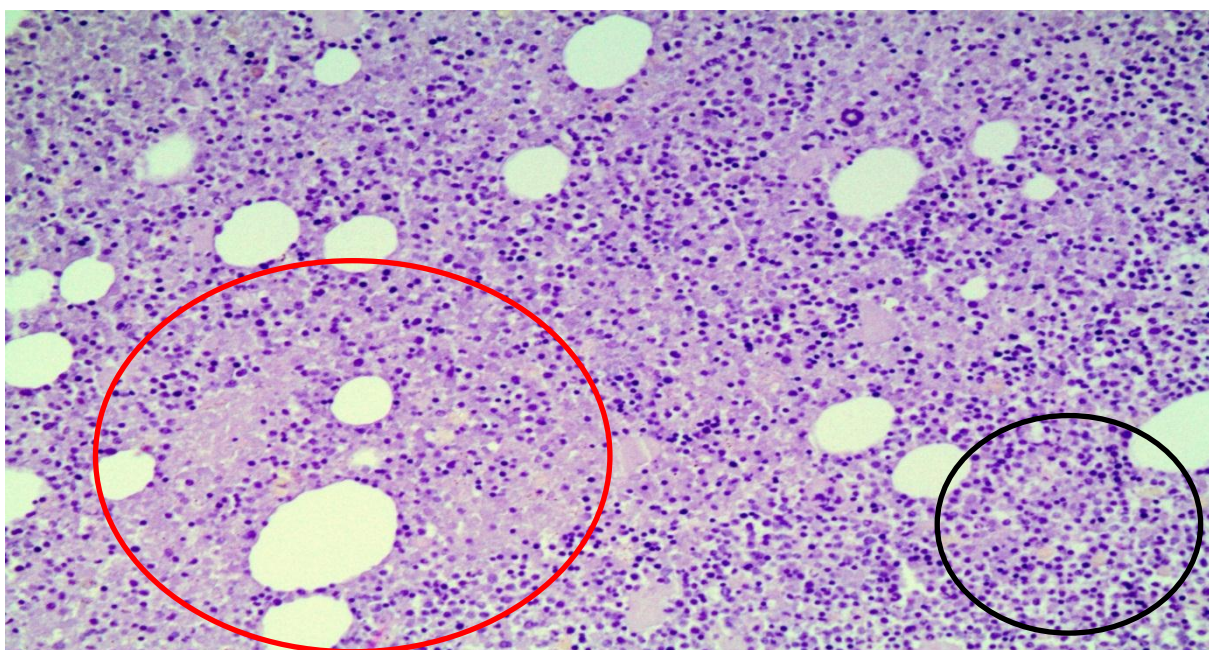
Na avaliação histopatológica, o fígado estava com necrose centro lobular e hemorragia difusa (Figura 5). No pulmão havia extravasamento de hemácias para o interior dos alvéolos (Figura 6) e a medula óssea apresentava-se hemorrágica e com depleção celular (Figura 7).



**Figura 5:** Fotomicrografia de fígado com necrose centro lobular e hemorragia difusa (seta e círculo) de um cão, SRD, cinco anos, macho, que apresentou reação idiossincrática à terapia com sulfamonomexol e trimetoprim. HE. obj.10X. Na necrose ocorre alteração do formato das células que é visível quando comparado o centro com as margens da figura, enquanto que a hemorragia difusa é representada pelos pontos mais claros da figura (coloração rósea). (Imagem gentilmente cedida pelo Professor Dr. Ricardo Barbosa de Lucena - UFPB).



**Figura 6:** Fotomicrografia de pulmão edematoso e hemorrágico de um cão, SRD, cinco anos, macho, que apresentou reação idiossincrática à terapia com sulfamida e trimetoprim. HE. obj. 20X. Na imagem o edema pulmonar é representado pela região sem a presença de pigmento (círculo de cor preta) e a hemorragia pulmonar é apresentada pelos pontos cor de rosa (círculos de coloração vermelha). (Imagem gentilmente cedida pelo Professor Dr. Ricardo Barbosa de Lucena - UFPB).



**Figura 7:** Fotomicrografia da medula óssea com áreas de necrose hemorrágica de um cão, SRD, cinco anos, macho, que apresentou reação idiossincrática à terapia com sulfamida e trimetoprim. HE obj. 20X. As áreas de necrose hemorrágica são aquelas em que ocorre a perda do formato da célula (círculo de cor vermelha), enquanto que o círculo de coloração preta representa a área em que não houve necrose. (Imagem gentilmente cedida pelo Professor Dr. Ricardo Barbosa de Lucena - UFPB)

### 3.0 RESULTADOS E DISCUSSÃO

O caso clínico relatado demonstra uma possível ocorrência de reação idiossincrática à sulfonamida, tendo em vista que estas substâncias farmacológicas têm sido associadas com uma variedade de eventos adversos (CRIBB et al., 1996; NOLI et al., 1995; TWEDT et al., 1997). A suspeita baseou-se na associação dos sinais clínicos, tais como a tendência a sangramento, a diarreia e a apatia associada à administração empírica do fármaco, conforme também descreveram Noli et al. (1995) e Trepanier (1999).

Em todas as espécies, as alterações clínicas correlacionadas com as reações à sulfa potencializada incluem uma grande variedade de sinais clínicos que podem envolver praticamente qualquer órgão ou sistema (NOLI et al., 2005).

TWEDT et al. (1997) relatam o caso de um cão que apresentou a reação adversa a sulfa potencializada, com sinais clínicos de tosse e letargia, sinais clínicos presentes neste caso.

Segundo Trepanier et al. (2003) o achado clínico mais comum nas reações a sulfa potencializada é a febre, mas o autor destaca que uma grande quantidade dos animais de seus estudos desenvolvidos com reação idiossincrática a sulfa potencializada não apresentaram esta alteração. Este sinal clínico também não foi observado no animal deste relato, o mesmo apresentou hipotermia.

Trepanier et al. (2003) afirmam que um dos sinais mais prevalentes são as hepatopatias.

Segundo Noli et al. (2005) a tendência ao sangramento é um sinal clínico que ocorre quando há reação a sulfa potencializada, mas que na grande maioria dos casos o sangramento não está relacionado com a diminuição do número de plaquetas.

Trepanier (2004) afirma que devido à raridade das reações idiossincráticas em cães e o curso da doença habitualmente ser de curta duração, o monitoramento da reação através de hemograma e de enzimas hepáticas não é eficaz, esta afirmação pode ser correlacionada com a escassez de informações do hemograma realizado no cão deste relato, visto que a reação caracterizou-se como aguda.

Confirmando as observações necroscópicas feitas por Twedt et al. (1997), o cão do presente relato apresentou necrose e congestão, associadas à hemorragia, em diversos órgãos. A supressão da medula óssea é certamente o mecanismo mais frequente para as discrasias sanguíneas induzidas por fármacos (STUBNER et al., 2004). Lourenço (2004) também

afirmou que as reações causadas por medicamentos contendo sulfa são caracterizadas por manifestações hemorrágicas.

Na reação à sulfonamida potencializada podem ser encontrados na necropsia, sinais de hemorragia nas serosas dos órgãos como nos intestinos (XVIII SALÃO DE INICIAÇÃO CIENTÍFICA, 2006). Slatore e Tilles (2004) também observaram lesões individuais nas vias respiratória e gastrointestinal como efeitos adversos à ação da sulfonamida, afirmando que as complicações são raras, mas podem ser fatais.

Russman et al. (2009) afirmaram que o fígado pode ser considerado o órgão mais afetado na reação por fármacos, devido ao fato de estar funcionalmente localizado entre o local de absorção e a circulação sistêmica, sendo o principal local de metabolismo e inativação de substâncias, tornando-se assim, um alvo preferencial para a toxicidade induzida por fármacos. Um grande número de agentes terapêuticos produzem reações hepatotóxicas idiossincráticas em uma pequena proporção dos pacientes que os recebem (GOLDMANA et al., 2005).

Trepanier et al. (2003) afirmaram que a apresentação clínica relacionada ao fígado está associada com a redução da sobrevida do paciente e a taxa de recuperação é apenas de 46%, em comparação com reação à sulfonamida sem hepatopatia, onde a taxa de recuperação sobe para 89%. O mecanismo exato da lesão hepática provocada por este fármaco não está claro, pois alguns autores acreditam que a lesão é decorrente da hipersensibilidade, enquanto que outros sugerem uma lesão tóxica direta (THIES e DULL, 1984). Fatores relacionados ao paciente como sexo, fluxo sanguíneo hepático, estado nutricional, maturidade do metabolismo hepático ou mesmo composição genética podem contribuir para o desenvolvimento de lesão no fígado (BUNCH, 1990; MADDISON, 2004).

O tratamento de hepatopatias muitas vezes é abrangente, de acordo com Trepanier (2004) o tratamento para hepatopatias relacionadas com casos de reação idiossincrática incluem, fluidos com baixa concentração de sódio, plasma fresco congelado e protetores gástricos, tais como bloqueadores de H<sub>2</sub>, também é importante realizar o controle das coagulopatias e encefalopatias.

A acentuação do padrão centro lobular encontrada no animal está relacionado com o que Figuera (2007) descreveu. As sulfonamidas induzem frequentemente danos colestáticos ou mistos (hepatocelular e colestático) e também são descritos casos de necrose e hepatite granulomatosa (THIIM e FRIEDMAN, 2003). O padrão centro lobular acentuado pode estar associado com os sinais clínicos de hemólise, sendo a anemia hemolítica um sinal

característico da reação à sulfonamida. Apesar disso, o paciente nem sempre desenvolve anemia, como neste caso relatado, sendo denominada de hemólise compensada (CANÇADO et al., 2004). Fighera (2007) afirmou ainda que os infartos focais nos outros órgãos também podem surgir em decorrência da anemia hemolítica.

A confirmação de que um fármaco é responsável por uma falha medular é relativamente fácil quando a mesma age de maneira dose dependente. Entretanto, reações imunomediadas ou idiossincráticas são de difícil diagnóstico (WEISS e KLAUSNER, 1990; STOKOL et al., 1997). São encontrados diversos relatos de indução de aplasia medular em cães por trimetoprim/sulfadiazina, e os autores supõem que esta síndrome seja resultado de uma vasculite imunomediada associada à diminuição da concentração de folato sérico, determinada por altas doses do princípio ativo (WEISS e KLAUSNER, 1990).

De acordo com Thomson (1990), Bureau of Veterinary Drugs (1992) e Twedt et al. (1997), o achado mais comumente encontrado no exame histopatológico de um cão que apresentou hipersensibilidade à sulfonamida é a necrose hepática, corroborando com o exame histopatológico realizado no cão do presente relato. Twedt et al. (1997) descreveram que necrose e congestão associada à hemorragia, além de hepatócitos com diferentes graus de degeneração, são alterações encontradas no fígado.

As reações adversas aos fármacos podem estar relacionadas com a dose e ação farmacológica do medicamento, ou ainda ser independente destas características. Foi possível constatar que o proprietário do animal administrou uma dose extremamente alta da associação de sulfá e trimetoprim, sugerindo uma possível intoxicação, que ocorre quando o limiar de dose usual é ultrapassado, a intoxicação ao fármaco pode ser considerada um diagnóstico diferencial da reação idiossincrática (NOLI, et al., 2005). De acordo com a fabricante a dose do medicamento é de um ml para cada 15 kg de peso vivo.

Também pode ser citada como diagnóstico diferencial a intoxicação por cumarínicos, que são produtos utilizados no controle de roedores, sendo facilmente obtidos e amplamente utilizados. O envenenamento dos animais pode ocorrer de forma secundária ou pela ingestão dos animais envenenados, embora a ingestão de isca represente o maior percentual de envenenamentos nos animais de companhia (RENNÓ, 2007).

Os cumarínicos inibem a síntese hepática, dependente da vitamina K1 da protrombina (fator II) e dos fatores de coagulação VII, IX e X (AIELLO, 2001). Atuam também deprimindo a capacidade de agregação plaquetária ainda que nas intoxicações não se observe

uma queda no número de plaquetas/cm<sup>3</sup> no sangue. Verifica-se o aparecimento da fragilidade capilar nos animais intoxicados (SAKATE, 2002).

Os principais sinais clínicos causados pela intoxicação por cumarínicos são aqueles que refletem em manifestações de hemorragia, incluindo anemia, hematoma, melena, hemotórax, hifema, epistaxe, hemoptise e hematúria. Também podem ser observados sinais dependentes de hemorragia tais como fraqueza, ataxia e dispnéia. Depressão e anorexia ocorrem mesmo antes de surgir o sangramento (AIELLO, 2001), que estão correlacionados com alterações de hemorragia que o animal do caso relatado apresentou.

A torção de lobo pulmonar, mesmo sendo uma doença rara, também pode ser considerada um diagnóstico diferencial, de acordo com Maxie (2007) os sinais clínicos desta enfermidade são um grau de estresse respiratório que pode estar associado à hemoptise, tosse e hematêmese, além de anorexia e depressão. Segundo Terzo et al. (2008), a torção de lobo pulmonar acomete principalmente cães de meia idade, mas pode atingir cães de qualquer faixa etária.

Desde a década de 1940, já são relatados casos de reação adversa à sulfonamida no homem, onde os principais órgãos atingidos pela sulfonamida potencializada eram fígado e rins (FRENCH et al., 1946). Atualmente, sabemos que as alterações causadas pela reação que ocorrem no corpo humano são bastante semelhantes daquelas que acometem os cães (TREPANIER et al., 2003).

A incidência global de hipersensibilidade a sulfonamida ainda não pode ser determinada com precisão (TREPANIER et al., 2003).

A automedicação na medicina veterinária consiste na administração de fármacos pelos proprietários a seus animais, sem a prescrição do médico veterinário. Esta conduta pode gerar problemas de magnitudes diversas como as intoxicações, reações adversas e a longo prazo, problemas crônicos, isso pela administração do fármaco inadequado e/ou dosagens erradas (SILVA et al., 2005). No caso relatado o tutor do animal utilizou diversos medicamentos de forma empírica, sendo um destes medicamentos os quimioterápicos, que são um grupo de medicamentos bastante utilizados quando se trata de automedicação veterinária.

A associação de sulfa e trimetoprim são um dos medicamentos de uso veterinário mais utilizado na automedicação (FILHO et al., 2013). Assim como ocorre em humanos, a automedicação para animais pode ser um ato extremamente danoso, pois pode mascarar ou impedir o diagnóstico correto de uma doença, podendo afetar negativamente em qualquer

processo patológico, e ainda provocar interações medicamentosas, efeitos secundários e riscos inaceitáveis do ponto de vista terapêutico (SILVA et al., 2005).

Rotineiramente são encontrados animais padecendo em hospitais veterinários ou nas próprias residências não por doenças casuais e sim por medicamentos ministrados por seu proprietário que às vezes utiliza fármacos humanos e remédios caseiros, acarretando efeitos tóxicos que podem levar o animal à morte (Issakowicz et al. 2010).

O histórico detalhado é o passo mais importante no diagnóstico de reação idiossincrática. É de extrema importância incluir a determinação do início e evolução da reação, além da natureza dos sinais clínicos, o histórico de exposição prévia ao agente agressor, e o resultado de eventuais mudanças e desafios com a mesma ou similar medicação.

#### **4.0 CONCLUSÃO**

A detecção precoce da reação idiossincrática ao medicamento juntamente com a sua interrupção imediata, pode reverter os sinais clínicos e levar ao sucesso terapêutico. Portanto, é imprescindível para o médico veterinário estar atento a qualquer alteração clínica que possa acometer o animal durante o tratamento com sulfonamida e seus derivados ou com sua associação ao trimetoprim. Este relato de caso é de extrema importância, pois enfatizar os riscos que estão relacionados com a automedicação veterinária, prática rotineira dos tutores, que pode custar à vida do seu animal de estimação.

## REFERÊNCIAS

AIELLO, S.E. **Manual Merck de Veterinária**. 8. ed. São Paulo: Roca, 2001. 1860 p.

AIZENSTEIN, M. L.; TOMASSI, M. H. Problemas relacionados a medicamentos; reações adversas a medicamentos e erros de medicação: a necessidade de uma padronização nas definições e classificações. **Revista de Ciências Farmacêuticas Básica e Aplicada**. São Paulo, vol. 32, n. 2, p. 169-173, fev. 2011.

AUTO, H. F.; CONSTANT, J. M. C.; CONSTANT, A. B. L. **Antibióticos e quimioterápicos**. 5. ed. Maceió: Edufal, 2008. 373 p.

BERGWERK, R. B. São Paulo: Minha Vida, 2014. Disponível em: <http://www.minhavidacom.br/saude/materias/17693- apenas-de-10-a-20-das-reacoes-adversas-a-medicamentos-sao-consideradas-alergicas>. Acesso em: 15 jul. 2015.

BISWAS, A. K.; RAO, G. S.; KONDAIAH, N.; ANJANEYULU, A. S. R.; MALIK, J. K. Simple multiresidue method for monitoring of trimethoprim and sulfonamide in buffalo meat by high-performance liquid chromatography. **J. Agric. Food. Chem.** Izatnagar, vol. 55, n. 22, p. 8845 – 8850, out. 2007.

BOTTONE, E.; BALDINI, G.; MACCHIA, P.; SOLDATESCHI, M.; FRIDLEVSKI, A. Evaluation of the clinical efficacy of erythromycin, amoxicillin, and co-trimoxazole in treatment of acute respiratory tract infections in paediatric patients. **Current Medical Research and Opinion**. Pisa, vol.8, n. 2, p.67-74, abr.1982.

BRAUNWALD, E. et al. **Medicina Interna de Harrison**. 18° Ed. São Paulo: Amgh, 2013. 4016 p.

BRICKS, L. F. Analgésicos, antitérmicos e antiinflamatórios não hormonais: controvérsias sobre sua utilização em crianças: parte II. **Pediatria (São Paulo)**. São Paulo, vol. 20, n. 3, p. 230-246, jul./set. 1998.

BUNCH, S. E. Hepatotoxicity associated with pharmacologic agents in dogs and cats. **Veterinary Clinics of North America Small Animal Practice**. Raleigh, vol. 23, n. 3, p. 659-670, maio 1990.

BUREAU OF VETERINARY DRUGS. Suspected drug adverse reactions reported to the Bureau of Veterinary Drugs. **Canadian Veterinary Journal**. Ontario, vol. 33, n. 4, p. 246–247, abr. 1992.

CANÇADO, R. D.; JR, D. M. L.; CHIATTONE, C. S. Tratamento da anemia hemolítica auto-imune. **Arquivos Médicos do Hospital da Faculdade de Ciências Médicas da Santa Casa São Paulo**. São Paulo, vol. 50, n. 2, p. 56-60, 2004.

CHOQUET, K. G.; VIAL, T.; DESCOTES, J. Allergic adverse reactions to sulfonamides. **Current allergy and asthma report**. Bethesda, v. 2, n. 1, p. 16-25, jan. 2002.

CLAYTON, B. D.; STOCK, Y. N. **Farmacologia na prática de enfermagem**. 15ª ed. Rio de Janeiro: Elsevier, 2012. 868 p.

CÓRDOVA, M. L. F.; BARRALES, P. O.; TORNÉ, G. R.; DÍAZ, A. M. A flow injection sensor for simultaneous determination of 97 sulphamethoxazole and trimethoprim by using Sephadex SP C- 25 for continuous online separation and solid phase UV transduction. **Journal of Pharmaceutical and Biomedical Analysis**. Jaén, Vol. 31, n. 4, p. 667 – 677, mar 2003.

CRIBB, A. E.; LEE, B. L; TREPANIER, L. A.; SPIELBERG, S. P. Adverse Reactions to sulphonamide and sulphonamide-trimethoprim antimicrobials; clinical syndromes and pathogenesis. **Adverse drug reactions and Toxicological Reviews**. West Point, vol.15, n. 1, p. 9-50, mar. 1996.

EVANS, W. E.; ROLLING, M. V. Pharmacogenomics: translating functional genomics into rational therapeutics. **Genome Review**. Memphis, Vol. 286, n.5439, p.487-491, out. 1999.

FIGHERA, R.A. Anemia hemolítica em cães e gatos. **Acta Scientiae Veterinariae**. Santa Maria, vol. 35, n. 2, p. 264-266. 2007.

FILHO, M. P. S.; COELHO, I. D. S.; LIMA, R. P.; SOUZA, A. E. F. INDICAÇÕES DE MEDICAMENTOS DE USO VETERINÁRIO POR BALCONISTAS DE FARMÁCIAS E ESTABELECIMENTOS VETERINÁRIOS EM DIVERSOS MUNICÍPIOS DO ESTADO DA PARAÍBA. **Revista de Biologia e Farmácia**. Campina Grande, vol. 9, n. 3, p. 1-5. 2013.

FRENCH, A. J. Hypersensitivity in pathogenesis of histopathologic changes associated with sulfonamide therapy. **American Journal Of Pathology**. Michigan, vol.22, n. 4, p. 679-701, jul. 1946.

GOLDMANA, L.; AUSIELLO, D.; KEMPER, A. **Cecil Tratado de Medicina Interna**. 22 ed. Rio de Janeiro: Elsevier, 2005, 1280 p.

ISSAKOWICZ, J. C.; NICOLAO, T. C.; VIEIRA, M. N.; LIMA, E. L.; CAMPOS, F. L. Casuística dos atendimentos de felinos na Clínica Escola Veterinária (CEVET) da Unicentro no triênio 2006-2008. **Revista Científica Eletrônica de Medicina Veterinária**. São Paulo, vol. 14, n. 3, jan. 2010.

LAURENCE, L. L.; BJÖRN, C. K.; BRUCE A. C. **As bases farmacológicas da terapêutica**. 12° Ed. Porto Alegre: AMGH, 2012. 2112 p.

LOURENÇO, D. M. Defeitos da Hemostasia Primária. Defeitos da Hemostasia de Origem Vascular. In: ZAGO, M. A; FALCÃO, R. P; PASQUINI, R. **Hematologia fundamentos e prática**. São Paulo: Atheneu, 2004. cap. 67, p. 759-762.

MADDISON, J. Reações adversas a fármacos. In: ETTINGER, S. J.; FELDMAN, E. C. **Tratado de medicina interna veterinária: doenças do cão e do gato**. 5. ed. Rio de Janeiro: Guanabara Koogan, 2004, p. 336-341.

MARIN, N.; LUIZA, V. L.; OSÓRIO, C. G. S. S.; MACHADO, S. S. **Assistência farmacêutica para gerentes municipais**. 20° ed. Rio de Janeiro: OPAS/OMS, 2003. 373 p.

MASON, K. V. Cutaneous drug eruptions. *Advances clinical dermatology*. **Veterinary clinics of North America: Small Animal Practice**. Queensland, vol. 20, n. 6, p. 1633-1653, nov. 1990.

MAXIE, M. G. **Jubb, Kennedy e Palmer's Pathology of Domestic Animals**. 5° ed. Philadelphia: Elsevier, 2007. 2340 p.

MORRIS, D. O. Erupções cutâneas por drogas. In: TILLEY, L. P.; SMITH JUNIOR, F. W. **K. Consulta veterinária em cinco minutos: espécies canina e felina**. 2. ed. São Paulo: Manole, 2003. p. 239.

NAISBITT, D. J. Drug hypersensitivity reactions in skin: understanding mechanisms and the development of diagnostic and predictive tests. **Toxicology**. Liverpool, v. 194, n. 3, p. 179-196, set. 2004.

NOLI, C.; KOEMAN, J. P.; WILLENSE, T. A retrospective evaluation of adverse reactions to trimethoprim sulphonamide combinations in dogs and cats. **Veterinary quarterly**. Mortimer Street, vol.17, n. 4, p.123-128, dez. 1995.

NUTTALL, T. J.; MALHAM, T. Successful intravenous human immunoglobulin treatment of drug-induced Stevens-Johnson syndrome in a dog. **Journal small animal practice**. Liverpool, vol. 45, n. 7, p. 357-361, jul. 2004.

PAULA, F.C.C.R. **Desenvolvimento de um método para quantificação simultânea de Sulfametoxazol e Trimetoprima em Ovos de galinhas utilizando a cromatografia líquida de alta eficiência bidimensional**. São Carlos. 2007. 115p. . Dissertação (Mestrado em Química), Universidade Federal de São Carlos, São Carlos, 2007.

REILLY, T. P.; JU, C. Mechanistic perspective on sulfonamide-induced cutaneous drug reactions. **Current opinion allergy clinical immunology**. Bethesda, vol. 2, n. 4, p. 307-315, ago. 2002.

RENNÓ, P. P.; SACCO, S. R.; BARBOSA, S. P. Intoxicação por cumarínicos em cães: relato de caso. **Revista Científica Eletrônica de Medicina Veterinária**. São Paulo, vol. 4, n. 8, p. 1-6, jan. 2007.

RIEDER, M. J.; UETRECHT J.; SHEAR, N. H.; CANNON, M.; MILLER, M., SPIELBERG, S. P. Diagnosis of sulfonamide hypersensitivity reactions by in vitro "rechallenge" with hydroxylamine metabolites. **Annals of Internal Medicine**. Philadelphia, vol.110, n. 4, p. 286-289, fev.1989.

ROBLES, M.; TOSCANO, E.; COTTA, J.; LUCENA, M.; ANDRADE, R. Antibiotic-induced liver toxicity: mechanisms, clinical features and causality assessment. **Current Drug Safety**. Geelong, vol.5, n. 3, p. 212-222, jul. 2010.

ROZENFELD, S. Farmacovigilância: elementos para a discussão e perspectivas. **Caderno de Saúde Pública**. Rio de Janeiro, v.14, n.2, p. 237-263, abr./jun. 1998.

RUSSMAN, S.; KULLAK-UBLICK, A. G.; GRATTAGLIANO, I. Current concepts of mechanisms in drug-induced hepatotoxicity. **Current Medicinal Chemistry**. Zurich, vol.16, n. 23, p. 3041-3053, ago. 2009.

SATAKE, M. In: ANDRADE, F. S. **Manual de Terapêutica Veterinária**. 2.ed. São Paulo: Roca, 2002. 720 p.

SCOTT, D. W.; MILLER, H. D. Idiosyncratic cutaneous adverse drug reactions in the cat: literature review and report of 14 cases (1990-1996). **Feline practice**. Ithaca, vol. 26, n. 4, p. 10-18, jul./ago. 1998.

SCOTT, D. W.; MILLER, W. H.; GRIFFIN, C. E. **Muller & Kirk's Small Animal Dermatology**. 6. ed. Philadelphia: Elsevier, 2001. 1528 p.

SILVA, G. M. S.; ALMEIDA, A. C.; MELLO, N. R. S. Análise de automedicação no município de Vassouras – RJ. **Infarma**, vol. 17, n. 516, p. 59-62, mai./jun. 2005.

SLATORE, C. G.; TILLES, S. A. Sulfonamide hypersensitivity. **Immunology And Allergy Clinics of North America**. Seattle, vol 24, n. 3, p. 477-490, ago. 2004.

SPINOSA, H. S.; GÓRNIK, S. L.; BERNARDI, M. M. **Farmacologia Aplicada à Medicina Veterinária**. 4ª Ed. Rio de Janeiro: Guanabara-Koogan, 2006. 918 p.

STOKOL, T.; RANDOLPH, J. F.; NACHBAR, S.; RODI, C.; BARR, S. C. Development of bone marrow toxicosis after albendazole administration in dog and cat. **Journal of the American Veterinary Medical Association**. Lakewood, v.210, p. 1753- 1756, jun. 1997.

STÜBNER, S.; GROHMANN, R.; ENGEL, R.; BANDELOW, B.; LUDWIG, W. D.; WAGNER, G.; MÜLLER-OERLINGHAUSEN, B.; MÖLLER, H. J.; HIPPIUS, H.; RÜTHER, E. Blood dyscrasias induced by psychotropic drugs. **Pharmacopsychiatry**. New York, vol.37, n. 1, p. 70-78, mar. 2004.

TERZO, E.; PINK, J.; PUGGIONI, A.; SHIEL, R.; ANDREONI, V.; MC ALLISTER. Right cranial lung lobe torsion after a diaphragmatic rupture repair in a Jack Russell terrier. **Irish Veterinary Journal**. Cambridge, vol. 61, n. 3, p. 170-174, mar. 2008.

THIES, P. W.; DULL, W. L. Trimethoprim-sulfamethoxazole-induced cholestatic hepatitis. Inadvertent rechallenge. **Archives international medicine**. São Paulo, vol. 144, n. 8, p. 1691-1692, ago. 1984.

THIIM, M.; FRIEDMAN L. S. Hepatotoxicity of antibiotics and antifungals. **Clinical Liver Disease**. Boston, vol. 7, n. 2, p. 381-399, jun. 2003.

THOMSON, G. Possible sulfamethoxazole/trimethoprim-induced hepatic necrosis in a dog. **Canadian Veterinary Journal**. Ontario, vol. 31, n. 7, p. 530, jul. 1990.

TILLES, S. A. Practical issues in the management of hypersensitivity reactions: sulfonamides. **Southern Medical Journal**. Portland, vol. 94, n. 8, p. 817-824, ago. 2001.

TRAPP, S. M.; HADDAD, N. J.; OKANO, W.; JULIANI, L. C.; STURION, D. J. Farmacodermia associada a reações sistêmicas em um cão Pinscher Miniatura medicado com a associação de trimetoprim e sulfadiazina. **Arquivos de Ciências Veterinárias e Zoologia da UNIPAR**. Umuarama, vol. 8, n. 1, p. 79-85, jan./jun. 2005.

TREPANIER, L.A. Delayed hypersensitivity reactions to sulphonamides: syndromes, pathogenesis, and management. **Veterinary Dermatology**. Madison, vol. 10, n. 3, p. 241-248, set. 1999.

TREPANIER, L. A.; DANHOF, R.; TOLL, J.; WATROUS, D. Clinical findings in 40 dogs with hypersensitivity associated with administration of potentiated sulfonamides. **Journal veterinary internal medicine**. Madison, vol. 17, n. 5, p. 647-652, set. 2003.

TREPANIER, L. A. Idiosyncratic toxicity associated with potentiated sulfonamides in the dog. **Journal veterinary pharmacology therapeutic**. Madison, vol. 27, n. 3, p.129-138, abr. 2004.

TWEDT, D. C.; DIEHL, K. J.; LAPPIN, M. R.; GETZY, D. M. Association of hepatic necrosis with trimethoprim sulfonamide administration in 4 dogs. **Journal of Veterinary Internal Medicine**. Fort Collins, vol. 71, n. 1, p. 20-23, jan./fev. 1997.

WEISS, D. J.; KLAUSNER, J. S. Drug associated aplastic anemia in dogs: eight cases (1984-1988). **Journal of the American Veterinary Medical Association**. Saint Paul vol. 196, n. 3, p.472-475, fev. 1990.

XVIII SALÃO DE INICIAÇÃO CIENTÍFICA. 18. 2006. Porto Alegre. Intoxicação por sulfonamida em um *Crysolophus pictus* (faisão dourado). Porto Alegre: UFRGS, 2006, 348 p.