



**UNIVERSIDADE FEDERAL DA PARAÍBA
CAMPUS II – AREIA-PB
CENTRO DE CIÊNCIAS AGRÁRIAS
CURSO DE MEDICINA VETERINÁRIA**

KATHRYN NÓBREGA ARCOVERDE

ANESTESIA EM RÉPTEIS COM DISTOCIA: RELATO DE DOIS CASOS

**AREIA
2018**

KATHRYN NÓBREGA ARCOVERDE

ANESTESIA EM RÉPTEIS COM DISTOCIA: RELATO DE DOIS CASOS

Trabalho de Conclusão de Curso apresentado como requisito parcial à obtenção do título de Bacharel em Medicina Veterinária pela Universidade Federal da Paraíba.

Orientador: Profa. Dra. Simone Bopp.

**AREIA
2018**

Catálogo na publicação
Seção de Catalogação e Classificação

A675a Arcoverde, Kathryn Nobrega.
ANESTESIA EM RÉPTEIS COM DISTOCIA: RELATO DE DOIS CASOS
/ Kathryn Nobrega Arcoverde. - João Pessoa, 2018.
38 f. : il.

Orientação: Simone Bopp.
Monografia (Graduação) - UFPB/CCA.

1. Jabuti. 2. Iguana. 3. Anestésicos. 4. Reprodução. I.
Bopp, Simone. II. Título.

UFPB/CCA-AREIA

KATHRYN NÓBREGA ARCOVERDE

ANESTESIA EM RÉPTEIS COM DISTOCIA: RELATO DE DOIS CASOS

Trabalho de Conclusão de Curso apresentado como requisito parcial à obtenção do título de Bacharel em Medicina Veterinária pela Universidade Federal da Paraíba.

Aprovado em: ___/___/_____.

BANCA EXAMINADORA

Profa. Dra. Simone Bopp (Orientadora)
Universidade Federal da Paraíba (UFPB)

Médica Veterinária Thaís Ribeiro Félix

Médico Veterinário Roberto Citelli de Farias

A todos os pacientes que por minhas mãos passaram, em especial aos do Setor de Silvestres, e à minha filha de quatro patas, Maggie; honro-me em saber que meus esforços em buscar cada vez mais conhecimento para atendê-los não foram em vão, DEDICO.

AGRADECIMENTOS

A Deus, pelo dom da vida e pelo discernimento na área a ser seguida dentro de um curso tão vasto.

Aos meus pais, Abdallah Salomão Arcoverde e Klívia Nóbrega Arcoverde, por todo apoio na distância, compreensão e investimento em mim depositados, já que “filho é um investimento a fundo perdido”. Espero haver correspondido a pelo menos um terço do que esperaram de mim.

Às minhas estrelas que me iluminam sem ao menos eu ter tido a chance de conhecê-las: vovô Salomão, vovó Iracema e meu irmão Marcos.

Aos meus avós Inocêncio, Marinalva, Hetilety e Alvino (*in memoriam*), agradeço imensamente por participarem da construção do que sou hoje e peço desculpas pelas ausências em almoços, jantares, reuniões em família e telefonemas de dia dos avós.

A minhas irmãs, Kathlen e Karollayne que, mesmo com tantas brigas, continuemos nos unindo e nos apoiando sempre que necessário.

Aos cunhados Álister e Anderson, tios, primos, em especial Matheus (*in memoriam*), com quem divido a alegria de terminar a graduação; demais familiares e agregados, por todo apoio e carinho nos breves encontros ao longo dos anos.

Às amigas formadas ao longo da vida - mesmo distante de muitos, saibam que os carrego em meus pensamentos, em especial minha “mãedrinha” Monique.

Aos amigos de graduação e futuros colegas de profissão, Elidiane dos Santos, Rubeilson dos Santos, Daniel Augusto, Jéssica Nunes, Davi de Oliveira, Ilda Mayara, Nailson de Andrade, Fábio Júnior, José de Jesus, Cely Raquel, Lis de Sousa, Alysson Gurjão, Jonas dos Santos, Silmara Andrade, Yasmim Costa, José Paulo, Edivaldo Pereira, representando os demais dos períodos 2012.2 e 2013.1, os quais foram fundamentais na caminhada durante a graduação.

A Rafael Lima de Oliveira e a Maurílio Kennedy Feitoza Soares, aos quais literalmente devo minha vida. Muito obrigada por tamanha agilidade e insistência para me atenderem, quando eu não tinha a dimensão da gravidade do ocorrido.

Aos professores do Curso de Medicina Veterinária da UFPB, que contribuíram ao longo desses semestres, por meio das disciplinas e debates, para o desenvolvimento desta pesquisa, representados pela professora Simone Bopp, que não mede esforços em

compartilhar seus conhecimentos com os alunos, seja em sala de aula ou em reuniões com os estagiários da Anestesiologia, chamando atenção quando necessário.

Aos técnicos do Hospital Veterinário Daniela Lafetá, Rafael Lima, Karla Malta, Ruy Brayner, por tantas conversas, conselhos, ensinamentos, jogos, jantares. Agradeço ainda a Daniela, por ter sido a “residente” do Setor de Esterilização e ter aprendido como é a rotina do setor, ajudando-a sempre que possível.

Aos integrantes da “família Anestésio”, representados por professora Simone Bopp, Maurílio Kennedy, Thaís Ribeiro, Roberta Ferreira, Ricardo Nilton, Evaldo Mamedes pela convivência em estágios, cursos, palestras, organização de minicursos, por podermos partilhar os conhecimentos uns com os outros.

A Rafael Lima, por partilhar tamanha admiração e conhecimento pelo seu trabalho e por não deixar morrer o projeto de atendimento a animais silvestres, que tanto nos ensinou e que me permitiu escrever o tema do meu TCC. Obrigada ainda por haver acreditado em mim em todas as anestésias desafiadoras que me propus a fazer para salvar os animais - mesmo quando eu não acreditei que daria certo, você sempre me motivou a pelo menos tentar.

A Maurílio Kennedy, por haver embarcado comigo no estágio de Anestesiologia Veterinária, mesmo não tendo inicialmente tanto interesse, mas que, assim como eu, aprendeu a amar a área e adotou como sua. Obrigada por estar sempre ao meu lado nos momentos bons e ruins. Obrigada por cada vez que me chamou para continuar a escrever o TCC; mesmo que você se virasse para assistir TV ou dormisse enquanto eu escrevia só, muito tenho a lhe agradecer, mas agradeço principalmente a sua família, que tão bem me acolheu e tanto torceu para que este TCC finalmente saísse.

À Nayadjala Távita, que transformou 30 dias de convivência em uma bela amizade, agregando ainda Rômulo, Telma, Mônica e Charles, aos churrascos, lanches, jogos e conversas.

À Amanda Ângelo, Sabrina Figueiredo e Luana Ribeiro, por tanta ajuda durante a graduação, conhecimentos repassados, confiança em estágios e permitirem que eu mesma anestesiasse os meus animais.

Obrigada a Glenison Dias, Fabi Zermiani e Roberto Citelli, por tantas dúvidas tiradas sobre silvestres durante o curso ministrado na BICA e minicursos, e por sempre aceitarem os convites de partilhar seus conhecimentos em nossa Universidade.

Não poderia deixar de agradecer a Dona Gilma e à Tia do Lanche, por tanto carinho, atenção, cuidado, conversas nas horas vagas, que diminuía o estresse do dia a dia.

Peço desculpas aos que não foram citados, mas sobram agradecimentos para poucas páginas.

Muito obrigada a todos!

Por vezes sentimos que aquilo que fazemos
não é senão uma gota de água no mar. Mas o
mar seria menor se lhe faltasse uma gota.

Madre Tereza de Calcutá

RESUMO

No ano de 2017 foram realizadas duas anestésias em répteis com distocia no Hospital Veterinário da Universidade Federal da Paraíba, Campus Areia, sendo uma em Jabuti-piranga (*Chelonoidis carbonaria*) e outra em Iguana-verde (*Iguana iguana*). A retenção de ovos ou distocia trata-se de uma afecção comumente relatada em répteis criados em cativeiro, estando geralmente associada a erros de manejo como temperatura inadequada, substrato errado, alimentação deficiente, entre outros. Adotou-se como protocolo anestésico na jabuti medicação pré-anestésica com 0,1mg/kg de dexmedetomidina, 5mg/kg de cetamina e 0,4mg/kg de butorfanol, pela via IM; manutenção com isoflurano em sistema de Baraka após intubação com sonda orotraqueal nº2 de Cole; anestesia epidural com 0,1ml de lidocaína para cada 5cm de carapaça, via intercoccígea no terço médio dorsal da cauda e administração de 20mg/kg de cefalotina IV como antibiótico profilaxia. Após a retirada dos dois ovos retidos na cloaca antagonizou-se o efeito da dexmedetomidina com 0,5mg/kg de atipamezole IV e em função de não haver alteração no quadro da paciente após a administração do atipamezole, administrou-se ainda 5mg/kg de doxapram IV. Por fim, com o início da recuperação da paciente, foi aplicado 10mg/kg de tramadol SC. Para a iguana utilizou-se 20mg/kg de cetamina, 0,1mg/kg de midazolam e 0,3mg/kg de morfina na MPA todos na mesma seringa por via IM; antibiótico profilaxia com 30mg/kg de ceftriaxona IM; intubação com sonda orotraqueal nº3 de Cole, manutenção anestésica com sistema de Baraka, utilizando um fluxo diluente de 100ml/kg/min de oxigênio e concentração de isoflurano em 2V% no vaporizador calibrado; analgesia transoperatória com 0,01mg/kg de fentanil SC no início da manipulação de vísceras e no fechamento da musculatura, com intervalo de uma hora entre as doses. Administrou-se ainda 0,1mg/kg de meloxicam como anti-inflamatório. A FC foi monitorada por meio de doppler ultrassônico e/ou monitor multiparamétrico e a FR por observação na movimentação do balão anestésico e/ou do gradil costal. O aquecimento dos animais se deu por fluidoterapia aquecida, aquecedor e colchão térmico. Notou-se a necessidade de adequação nas doses e novos protocolos a fim de conferir maior segurança e estabilidade hemodinâmica aos pacientes, bem como buscar aparelhos mais precisos para monitoração. Apesar das alterações em FC e FR nos dois protocolos, não houve despertar durante os procedimentos e obteve-se redução no tempo de recuperação anestésica, que se deu sem agitação, tendo como tempo de recuperação para a jabuti e a iguana de 1 hora e 3 horas, respectivamente.

Palavras-Chave: Jabuti. Iguana. Anestésicos. Reprodução.

ABSTRACT

In the year 2017, two anesthetics were performed on reptiles with dystocia at the Veterinary Hospital of the Federal University of Paraíba, Areia Campus, one in a Jabuti-piranga (*Chelonoidis carbonaria*) and another in an Iguana-verde (*Iguana iguana*). Egg retention or dystocia is a commonly reported condition in captive-bred reptiles, and it is generally associated with management errors such as inadequate temperature, misplaced substrate, poor feeding, among others. As an anesthetic protocol in the jabuti pre-anesthetic medication with 0.1mg / kg of dexmedetomidine, 5mg / kg of ketamine and 0.4mg / kg of butorphanol, via the IM route; maintenance with isoflurane in Baraka's system after intubation with Cole's orotracheal catheter No. 2; epidural anesthesia with 0.1ml of lidocaine for each 5cm of carapace, intercoccygeal route in the dorsal middle third of the tail and administration of 20mg / kg of cefalotin IV as antibiotic prophylaxis. As an anesthetic protocol in the jabuti pre-anesthetic medication it was used 0.1mg / kg of dexmedetomidine, 5mg / kg of ketamine and 0.4mg / kg of butorphanol, via the IM route; for maintenance it was used isoflurane in Baraka's system after intubation with Cole's orotracheal catheter No. 2; epidural anesthesia with 0.1ml of lidocaine for each 5cm of carapace, intercoccygeal route in the dorsal middle third of the tail and administration of 20mg / kg of cefalotin IV as antibiotic prophylaxis. After the removal of the two eggs retained in the cloaca, the effect of dexmedetomidine with 0.5mg / kg of atipamezole IV was antagonized, and because there was no change in the patient's condition after administration of atipamezole, 5mg / kg of doxapram IV. Finally, with the recovery of the patient, 10mg / kg tramadol SC was administered. For the iguana, 20mg / kg of ketamine, 0.1mg / kg of midazolam and 0.3mg / kg of morphine were used in the MPA all in the same syringe IM route; antibiotic prophylaxis with 30mg / kg ceftriaxone IM; intubation with Cole's orotracheal probe No. 3, anesthetic maintenance with Baraka system, using a diluent flow of 100 ml / kg / min of oxygen and concentration of isoflurane in 2V% in the calibrated vaporizer; intraoperative analgesia with 0.01 mg / kg SC fentanyl at the beginning of the visceral manipulation and at the closing of the musculature, with an interval of one hour between doses. 0.1 mg / kg of meloxicam was administered as an anti-inflammatory. HR was monitored by ultrasound Doppler and / or multiparametric monitor and RR by observation on the movement of the anesthetic balloon and / or the costal gradient. The heating of the animals was due to heated fluid therapy, heater and thermal mattress. The need for dose adequacy and new protocols was observed in order to confer greater safety and hemodynamic stability to the patients, as well as to obtain more accurate devices for monitoring. Despite the changes in HR and RR in both protocols, there was no awakening during the procedures and a reduction in the anesthetic recovery time was obtained, which occurred without agitation, having as recovery time for the jabuti and the iguana of 1 hour and 3 hours, respectively.

Keywords: Jabuti. Iguana. Anesthetics. Reproduction.

LISTA DE ILUSTRAÇÕES

| | |
|--|----|
| Figura 1 – Esquemática do fluxo sanguíneo no coração de répteis | 15 |
| Figura 2 – Cateterização da veia jugular direita em Jabuti-piranga (<i>Chelonoidis carbonaria</i>) | 21 |
| Figura 3 – Intubação orotraqueal em Jabuti-piranga (<i>Chelonoidis carbonaria</i>) | 21 |
| Figura 4 – Anestesia epidural em Jabuti-piranga (<i>Chelonoidis carbonaria</i>) | 22 |
| Figura 5 – Administração de tramadol por via subcutânea em Jabuti-piranga (<i>Chelonoidis carbonaria</i>) | 23 |
| Figura 6 – Cateterização da veia abdominal ventral em Iguana-verde (<i>Iguana iguana</i>) | 26 |
| Figura 7 – Posicionamento dos eletrodos durante monitoração eletrocardiográfica em Iguana-verde (<i>Iguana iguana</i>) | 26 |

LISTA DE ABREVIATURAS, SIGLAS E SÍMBOLOS

| | |
|-----------|---|
| α | alfa |
| \pm | mais-menos |
| % | porcentagem |
| ® | marca registrada |
| μ | mi ou mu |
| bpm | batimentos por minuto |
| cm | centímetros |
| D-E | direita para esquerda |
| FC | frequência cardíaca |
| FR | frequência respiratória |
| HV | Hospital Veterinário |
| ICMBio | Instituto Chico Mendes de Conservação da Biodiversidade |
| IM | intramuscular |
| IV | intravenosa |
| kg | quilograma |
| mg/kg | miligrama por quilograma |
| ml | mililitros |
| ml/kg/hr | mililitros por quilograma por hora |
| ml/kg/min | mililitros por quilograma por minuto |
| mm | milímetros |
| MPA | medicação pré-anestésica |
| mpm | movimentos por minuto |
| NMDA | N-metil-D-aspartato |
| n° | número |
| PB | Paraíba |
| SC | subcutânea |
| SID | a cada 24 horas |
| UFPB | Universidade Federal da Paraíba |
| UI/kg | unidade internacional por quilograma |
| V% | volume por cento |
| VO | via oral |

SUMÁRIO

| | | |
|----------|---|-----------|
| 1 | INTRODUÇÃO | 13 |
| 2 | REVISÃO DE LITERATURA | 14 |
| 3 | CASOS CLÍNICOS | 20 |
| 3.1 | ANESTESIA EM JABUTI-PIRANGA (<i>CHELONOIDIS CARBONARIA</i>) COM DISTOCIA | 20 |
| 3.2 | DISTOCIA EM IGUANA-VERDE (<i>IGUANA IGUANA</i>) | 24 |
| 4 | CONCLUSÃO | 29 |
| 5 | FÁRMACOS UTILIZADOS | 30 |
| | REFERÊNCIAS | 31 |

1 INTRODUÇÃO

Atualmente os répteis são representados pela ordem Testudines e superordens Archosauria (Crocodylia + Aves) e Lepidosauria (Sphenodontia + Squamata). Como o grupo das aves é tão particular, em geral ele é caracterizado à parte dos outros répteis (ROCHA-BARBOSA et al., 2017).

Segundo o Instituto Chico Mendes de Conservação da Biodiversidade-ICMBio (2016), o Brasil possui mais de 120 mil espécies de invertebrados e aproximadamente 8930 espécies de vertebrados; destes, 732 répteis, sendo o país responsável pela gestão do maior patrimônio de biodiversidade do mundo.

Animais da ordem Testudines (tartarugas, cágados e jabutis) são comumente chamados de Quelônios e diferem dos animais de outras ordens de répteis por terem a coluna vertebral fixada à carapaça. Além disso, são os únicos répteis cuja escápula está localizada ventralmente às costelas (DUTRA, 2014).

A ordem Squamata é a mais diversificada da classe Reptilia possuindo três subordens: Lacertílios ou Saurios, Amphisbaenídeos e Serpentes ou Ofídios. A subordem Sauria compreende os lagartos em geral, como as iguanas, camaleões e lagartixas. Algumas espécies de lagartos habitam áreas de clima temperado e frio, porém a maior parte das espécies encontra-se nas regiões tropicais e desérticas do globo (BAUER; BAUER, 2014).

A conduta anestésica em répteis está associada a muitos desafios. Os répteis diferem dos mamíferos tanto fisiologicamente quanto anatomicamente, portanto, é difícil extrapolar diretamente os métodos usados em anestesia de mamíferos. Independentemente do procedimento cirúrgico, o pré-requisito para determinar um protocolo anestésico seguro é um bom conhecimento não só da anatomia e fisiologia, mas também das diferenças específicas da espécie em resposta a fármacos anestésicos e dosagens (MOSLEY; MOSLEY, 2017; VIGANI, 2014; SLADKY; MANS, 2012).

A retenção de ovos ou distocia trata-se de uma afecção comumente relatada em répteis criados em cativeiro, geralmente associada a erros de manejo como temperatura inadequada, substrato errado, alimentação deficiente, entre outros (RIVA et al., 2014).

O presente estudo visou relatar duas anestésias realizadas em répteis com distocia no Hospital Veterinário (HV) da Universidade Federal da Paraíba, no município de Areia/PB, sendo elas em Jabuti-piranga (*Chelonoidis carbonaria*) e Iguana-verde (*Iguana iguana*).

2 REVISÃO DE LITERATURA

A natureza ectotérmica dos répteis e suas taxas metabólicas geralmente menores, são provavelmente as duas diferenças mais marcantes entre mamíferos e répteis, que impedem a extrapolação dos princípios e das práticas anestésicas entre estes dois grupos. A temperatura é o principal determinante da taxa metabólica em répteis em repouso. Quando a temperatura diminui ocorre também diminuição na taxa metabólica, influenciando na capacidade de células e órgãos. Sendo assim, répteis submetidos a anestesia devem ser mantidos na média ou acima da sua temperatura corporal preferida, para garantir função metabólica ótima (MOSLEY, 2006; MOSLEY; MOSLEY, 2017).

Segundo Michel (2003), os répteis geralmente não possuem diafragma, tendo a cavidade pleuroperitoneal não segmentada e chamada de cavidade celomática. A respiração em lagartos se dá pelas contrações dos músculos intercostais e abdominais que causam uma depressão na cavidade celomática, já os quelônios possuem um pseudo diafragma membranoso que não possui função respiratória, sendo esta desempenhada pela compressão da massa visceral, exercida pelos músculos parietais, podendo ser facilitada pelos movimentos da cabeça e dos membros.

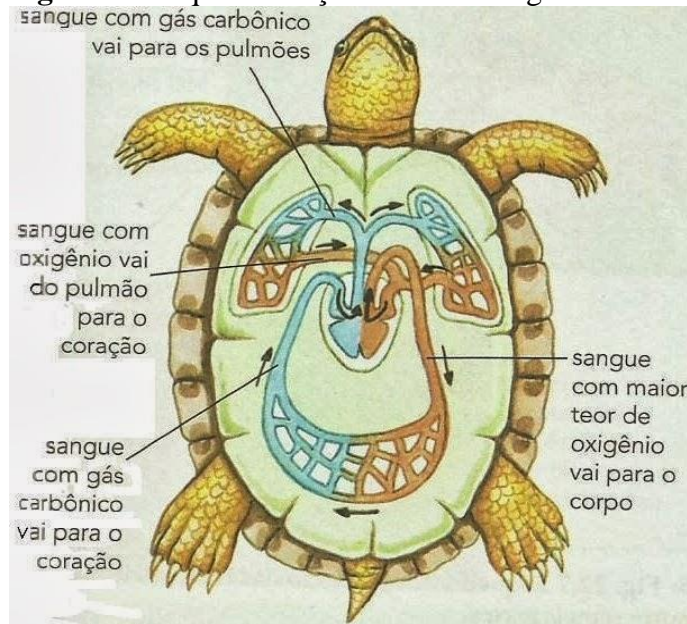
Os répteis são animais capazes de permanecer por tempo prolongado em apneia, podendo fazer respiração anaeróbia (PARRA et al., 2009); a volta à respiração normal diminui a resistência pulmonar, aumentando a frequência cardíaca e reduzindo o desvio do fluxo cardíaco da direita para a esquerda (D-E) (MUIR, 2017).

Segundo Schumacher; Yelen (2006), as serpentes e os lagartos possuem os anéis traqueais incompletos e a traqueia bifurca ao nível do coração, já os quelônios possuem anéis traqueais completos, com bifurcação da traqueia na entrada da cavidade torácica.

Segundo Muir (2017), o coração de muitos répteis, inclusive tartarugas, cobras e lagartos, consiste em dois átrios e um único ventrículo, com uma crista muscular distintiva ainda incompleta, que age dividindo o ventrículo em duas câmaras principais e minimiza a mistura do sangue oxigenado com o desoxigenado. A artéria pulmonar dos répteis é equipada com um esfíncter muscular, que quando se contrai desvia o fluxo sanguíneo através do septo ventricular incompleto para o ventrículo esquerdo e para fora da aorta, causando um desvio D-E, denominado *shunt*, que se estima ser de 60 a 70% do retorno venoso.

Os *shunts* são importantes para estabilizar a concentração de oxigênio sanguíneo durante as pausas respiratórias, facilitar o aumento da temperatura corporal; pois o shunt D-E é parcialmente responsável pelo aumento da circulação sistêmica, e direcionar o sangue para longe dos pulmões durante os períodos de apneia. Durante a anestesia, estes shunts podem afetar a oxigenação do sangue na circulação sistêmica, bem como a metabolização e eliminação dos anestésicos voláteis (MOSLEY, 2006; FERNANDES, 2010) (Figura 1).

Figura 1 - Esquemática do fluxo sanguíneo no coração de répteis



Fonte: NUNES (2017).

Muitos répteis têm um sistema porta renal, o qual faz com que o sangue dos membros posteriores e da cauda passe pelos rins antes de retornar ao coração. O efeito deste sistema sobre a farmacocinética dos fármacos parece ter pequena significância clínica em animais saudáveis (MOSLEY; MOSLEY, 2017).

Segundo Mosley (2005), o fígado dos répteis tem uma capacidade metabólica menor em comparação com o de mamíferos, sendo a taxa metabólica muito sensível às mudanças de temperatura. A capacidade metabólica pode ser responsável por levar a recuperações anestésicas prolongadas, comumente observadas com fármacos que requerem extenso metabolismo hepático para o término de seu efeito clínico.

A contenção física de quelônios não demanda grandes dificuldades, pelo fraco potencial de lesões que podem causar, já as iguanas são seguradas firmemente na cabeça e com os membros pélvicos para trás, mantidos juntos à cauda (CRUZ; NUNES, 2017).

Embora a anestesia em répteis seja usada desde o início do século XIX, ainda faltam profissionais capacitados, aparelhos de monitorização e suporte específicos para estas espécies, que possuem muita variabilidade entre si (FERNANDES, 2010).

Como em todas as espécies não domésticas, a utilização de técnicas anestésicas seguras e eficientes em répteis é essencial durante o manejo clínico-cirúrgico. O emprego de anestésicos adequados facilita a realização de exames físicos completos, coleta de amostras e diagnóstico de alta qualidade, bem como a realização de procedimentos cirúrgicos bem-sucedidos (SLADKY; MANS, 2012).

Os agentes bloqueadores neuromusculares e o frio (*cold narcosis*) são utilizados para imobilização de répteis, porém não produzem qualquer efeito analgésico ou anestésico, não sendo aceitável o seu uso para estes fins (REDROBE, 2004).

Vale ressaltar que condições consideradas dolorosas para seres humanos e outros mamíferos devem ser consideradas dolorosas em todas as espécies de vertebrados (SLADKY; KINNEY; JOHNSON, 2008), mesmo os animais não expressando nenhuma reação durante a realização de procedimentos dolorosos (HEARD, 2001).

A cateterização das veias coccígeas ou abdominais é realizada mais frequentemente sem a visualização direta dos vasos. Em algumas espécies de tartarugas e jabutis, a veia jugular pode ser visualizada, porém esta técnica geralmente requer incisão de pele e dissecação roma (MOSLEY; MOSLEY, 2017).

As medicações anestésicas utilizadas em répteis seguem as mesmas utilizadas em mamíferos, podendo haver alterações em doses e efeitos. Vários anestésicos demonstraram induzir alterações cardiovasculares em répteis, semelhantes às observadas em mamíferos (MOSLEY, 2006).

Embora alguns autores afirmem que os benzodiazepínicos como o midazolam apresentem efeitos variáveis, eles demonstram pouco efeito sedativo em répteis. Promovem extensão da cabeça, reduzem a resistência em abrir a boca e não têm alterações na frequência cardíaca e frequência respiratória (FERNANDES, 2010).

A dexmedetomidina é o enantiômero dextrógiro da medetomidina, possui maior seletividade, especificidade e potência do que outros fármacos agonistas alfa-2 adrenérgicos, como a xilazina, a romifidina, a detomidina e a medetomidina. Sua relação de seletividade para receptores $\alpha_2:\alpha_1$ é de 1600:1, sendo um fármaco agonista de receptores α_2 adrenérgicos super seletivo. Promovem analgesia, relaxamento muscular e sedação com menor depressão respiratória do que os outros fármacos do grupo (VILELA et al., 2003; SOUZA, 2006;

BRAGA, 2012). Se tratando de répteis é indicado antagonizar a dexmedetomidina a fim de diminuir o tempo de recuperação anestésica, utilizando o atipamezole numa dose 10 vezes maior que a utilizada de dexmedetomidina (KLAPHAKE et al., 2018).

Os anestésicos dissociativos são derivados da fenciclidina que atuam sobre os receptores N-metil-D-aspartato (NMDA), opióides, monoaminérgicos e muscarínicos, sendo representados pela cetamina e tiletamina que são antagonistas não competitivos no receptor NMDA (BERRY, 2017). A cetamina é um agente dissociativo comumente utilizado como parte do protocolo anestésico em répteis, com o objetivo de produzir imobilização e induzir a anestesia (SCHUMACHER; YELEN, 2006). Sua dose efetiva depende da temperatura corporal, as baixas temperaturas corporais requererem baixas doses, mas maiores tempos de indução e de recuperação. (FERNANDES, 2010).

Os opióides, quando usados isoladamente, não parecem produzir sedação ou anestesia geral em répteis, mas as suas propriedades analgésicas e poupadoras de anestésico fazem com que seu uso em combinação com outros agentes seja recomendado, potencializando a anestesia geral (REDROBE, 2004). Embora o butorfanol seja o mais usado, a morfina pode ser uma escolha mais apropriada, possivelmente devido à predominância de receptores μ em répteis (BERTELSEN, 2007). O butorfanol ou a buprenorfina são comumente usados na sedação de répteis, antes da indução com agentes inalatórios por máscara (LONGLEY, 2008).

O fentanil é um agonista opióide μ completo, muito mais potente do que a morfina e possui curta duração do efeito quando administrado de forma SC, IM ou em bólus intravenoso (KUKANICH; WIESE, 2017), sendo mais utilizado como analgésico transanestésico.

Segundo Massone (2017), o tramadol é um hipnoanalgésico derivado do metoxifenilcicloexanol, analgésico agonista tipo opióide de ação central que atua nos receptores μ , kappa e delta, especialmente no tálamo, hipotálamo e sistema límbico. Também exerce efeito sobre a inibição da recaptção de serotonina e norepinefrina (KUKANICH; WIESE, 2017). Em répteis pode ser utilizado por via subcutânea (SC), intramuscular (IM) ou oral (VO), com doses variando entre 5 e 11 miligramas por quilograma (mg/kg) (KLAPHAKE et al., 2018).

Steffey; Mama; Brosman (2017) relatam que a eficácia dos anestésicos inalatórios não se limita aos seres humanos e mamíferos domésticos, estes anestésicos imobilizam reversivelmente todos os animais vertebrados e invertebrados nos quais foram estudados, incluindo helmintos, peixes, anfíbios, répteis e aves. O isoflurano é o mais utilizado em répteis. Segundo Hernandez-Divers et al. (2005), é seguro para indução e manutenção

anestésica e apresentou tempo de recuperação de $(35 \pm 27 \text{ min})$ em iguanas pré-medicadas com butorfanol.

As doses tóxicas dos anestésicos locais, como a lidocaína, ainda não foram determinadas em répteis, porém não se deve exceder as dosagens utilizadas em mamíferos, a fim de se evitar efeitos colaterais sistêmicos (SLADKY; MANS, 2012).

A anestesia epidural é uma técnica muito utilizada na medicina humana e veterinária por proporcionar menor grau de efeitos indesejáveis quando empregada adequadamente (CARVALHO, 2004), já relatada em iguanas (SANCHES, 2014) e jabutis (CARVALHO, 2004).

Em jabutis é possível utilizar lidocaína na dose de 0,2 mililitros (ml) para cada 10 centímetros (cm) de carapaça, em um dos espaços articulares entre a décima quinta e vigésima segunda vértebras coccígeas (CARVALHO, 2004). Cruz; Nunes (2017) recomendam a dose de 0,2ml para cada 5cm de carapaça quando se deseja promover analgesia da cauda e membros posteriores.

O doxapram é um analéptico que age estimulando o centro respiratório, podendo ser utilizado para fazer o diagnóstico diferencial entre bloqueio central ou periférico por meio de sua administração via intravenosa (MASSONE, 2017). Em répteis também é indicado para possível reversão de efeitos dos dissociativos de forma parcial e redução do tempo de recuperação (FERNANDES, 2010; KLAPHAKE et al., 2018)

Assim como nas demais espécies, os répteis também necessitam de monitoração quando anestesiados, principalmente por realizarem apneia facilmente devido o relaxamento muscular. Devem estar presentes durante uma anestesia os reflexos respiratórios; corneal e de língua (mais comum em serpentes); tônus cloacal. Em espécies que possuem escamas como serpentes e alguns lagartos não é possível verificar os reflexos corneal e palpebral, sendo o segundo perdido nos quelônios em plano anestésico cirúrgico (CRUZ; NUNES, 2017; FERNANDES, 2010).

Chinnadurai et al. (2009) realizaram um estudo em serpentes utilizando a técnica de obtenção da pressão arterial indireta ou não-invasiva por oscilometria, e observaram que a leitura das oscilações de pressão assinalava valores de pressão arterial diastólica e pressão arterial média inferiores aos reais, já a pressão arterial sistólica assinalava pressões superiores aos reais quando comparados com a técnica direta ou invasiva. Porém a realização da técnica invasiva na maioria das espécies é inviável pelo acesso limitado a artérias periféricas,

necessitando comumente de incisões de pele para facilitar o acesso a artéria femoral ou carótida (HEARD, 2001, MOSLEY, 2006; SCHUMACHER; YELEN, 2006).

3 CASOS CLÍNICOS

3.1 ANESTESIA EM JABUTI-PIRANGA (*CHELONOIDIS CARBONARIA*) COM DISTOCIA

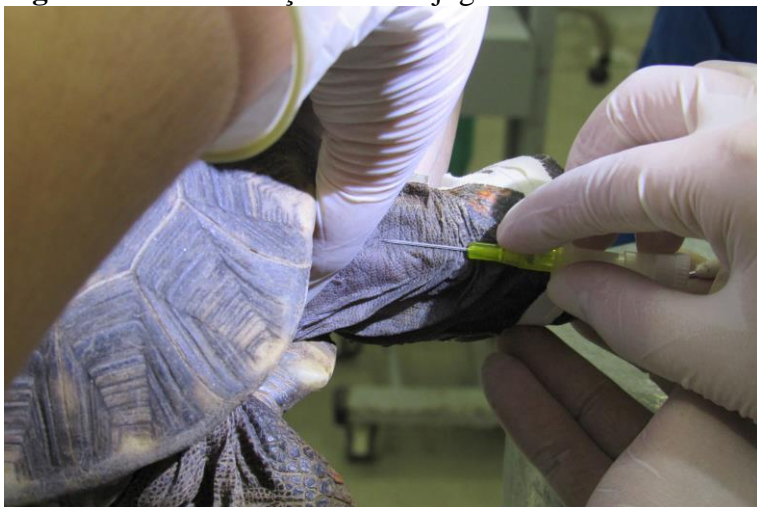Foi atendida no ano de 2017 uma Jabuti-piranga (*Chelonoidis carbonaria*) de aproximadamente 20 anos, pesando 3,8 quilogramas (kg), apresentando apatia, hiporexia e ovos retidos na cloaca há 15 dias. Confirmou-se que se tratava de uma distocia por meio de exame radiográfico, nas projeções latero-lateral e dorsoventral, onde observaram-se nove imagens radiopacas, com aproximadamente 5cm de diâmetro, em cavidade celomática e cloaca.

Após avaliação clínica e radiográfica, foi iniciado o tratamento com 25mg/kg de borogluconato de cálcio¹ e 5mg/kg de enrofloxaciná², ambos por via IM e 20ml de ringer com lactato aquecido por via SC; agendou-se uma cloacoscopia para o dia seguinte, procedimento que permitiu perfurar os ovos retidos na cloaca, com o auxílio de uma micro retífica Dremel[®] modelo 7300, com broca do tipo fresada e sua posterior remoção com pinça anatômica.

Para a realização da cloacoscopia optou-se por uma anestesia geral associada a uma técnica de anestesia regional, que permitiu destruir e remover um ovo retido na cloaca, liberando-se espaço para passagem do endoscópio.

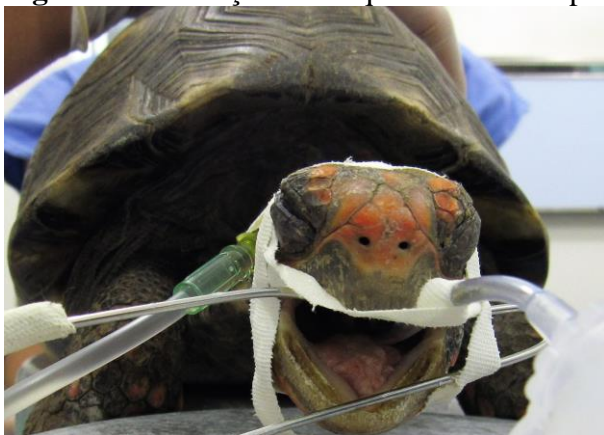Utilizou-se como medicação pré-anestésica (MPA) 0,1mg/kg de dexmedetomidina³, 5mg/kg de cetamina⁴ e 0,4mg/kg de butorfanol⁵, todos na mesma seringa, por via IM no membro torácico esquerdo, promovendo uma sedação moderada, com pouca resistência, o que permitiu proceder acesso venoso na veia jugular direita com catéter de calibre 24G (Figura 2), que foi mantido com ringer lactato aquecido numa velocidade de 5 mililitros por quilograma por hora (ml/kg/hr) e intubação de via aérea com sonda orotraqueal nº2 tipo Cole (Figura 3), não necessitando de indução anestésica para sua realização. A manutenção se deu por anestesia inalatória com isoflurano⁶, em sistema não reinalatório de Baraka, com fluxo diluente de oxigênio de 100 mililitros por quilo por minuto (ml/kg/min).

Figura 2 – Cateterização da veia jugular direita em Jabuti-piranga (*Chelonoidis carbonaria*)



Fonte: A própria autora (2017).

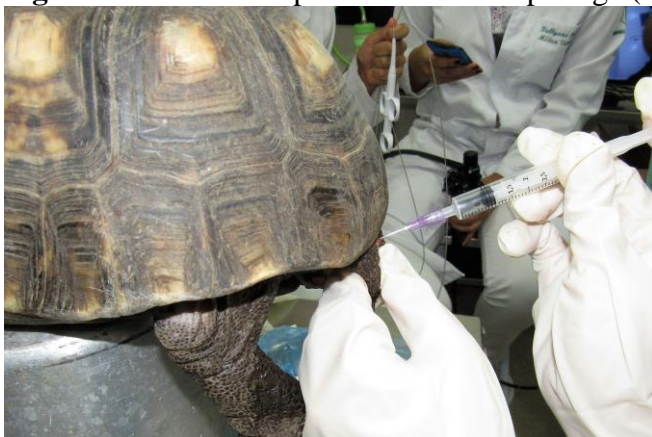Figura 3 - Intubação orotraqueal em Jabuti-piranga (*Chelonoidis carbonaria*)



Fonte: A própria autora (2017).

Para auxiliar no relaxamento da cauda e melhorar a analgesia, optou-se pela técnica epidural, com acesso intercoccígeo (Figura 4). O animal foi mantido em decúbito ventral sobre um apoio, elevando-o em relação à mesa. Após antissepsia com clorexidina degermante⁷ de toda a cauda, uma agulha hipodérmica 20x0,55 milímetros (mm) foi inserida de forma estéril no terço médio dorsal da cauda e realizado o teste de perda da resistência injetando-se ar, sendo posteriormente administrado 0,1ml de lidocaína sem vasoconstritor⁸ para cada 5cm de carapaça e aguardados 5 minutos para início do procedimento. Foi possível constatar êxito na técnica por meio da completa exposição da cauda e diminuição do tônus muscular nos membros pélvicos.

Figura 4 - Anestesia epidural em Jabuti-piranga (*Chelonoidis carbonaria*)

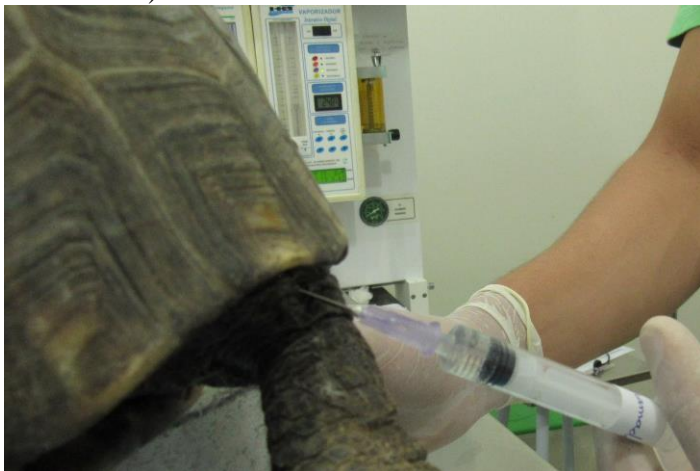

Fonte: A própria autora (2017).

Na avaliação pré-anestésica o animal apresentou como parâmetros basais frequência cardíaca (FC): 40 batimentos por minuto (bpm) e frequência respiratória (FR): 6 movimentos por minuto (mpm). Durante o procedimento permaneceu com FC de 25bpm até realização da anestesia epidural, e após sua realização a FC estabilizou-se em 16bpm; já a FR iniciou em 4mpm, diminuindo após os 10 primeiros minutos, levando a produção de apneia e acarretando em ventilação manual com 2mpm, até o término do procedimento. A FC foi monitorada com doppler ultrassônico MedMega®, posicionado a nível de carótida e a FR por meio de observação de movimentos no balão anestésico.

A paciente também recebeu 20mg/kg de cefalotina⁹, por via intravenosa (IV), como antibiótico profilaxia. Após a retirada dos dois ovos retidos na cloaca administrou-se 0,5mg/kg de atipamezole¹⁰ IV, para antagonizar o efeito da dexmedetomidina e diminuir o tempo de recuperação anestésica. Em função de não haver alteração no quadro da paciente, após a administração do atipamezole, administrou-se ainda 5mg/kg de doxapram¹¹ IV. Por fim, com o início da recuperação da paciente, foram aplicados 10mg/kg de tramadol¹² SC no tecido do membro pélvico direito (Figura 5).

Figura 5 - Administração de tramadol por via subcutânea em Jabuti-piranga (*Chelonoidis carbonaria*)



Fonte: A própria autora (2017).

O controle térmico durante o procedimento se deu por fluidoterapia aquecida e aquecedor Cadence®, direcionado para o suporte de apoio onde estava a paciente. Terminado o procedimento, o animal foi aquecido com colchão térmico e liberado uma hora após, apresentando movimentos respiratórios voluntários e movimentação de patas coordenada.

A escolha do protocolo anestésico se deu na tentativa de promover uma boa analgesia, sedação e contenção química para a realização do procedimento de cloacoscopia, além de incluir um novo protocolo na rotina anestésica de silvestres e exóticos, seguindo as doses mínimas recomendadas por Carpenter (2010).

A MPA promoveu uma boa sedação como esperado, por meio da utilização do butorfanol como citado por Longley (2008), porém, não houve relaxamento suficiente para expor por completo a cauda, complementado por sua vez com a técnica epidural.

No momento da escolha do protocolo anestésico não se obteve acesso à dose de dexmedetomidina para a espécie e optou-se, então, por extrapolar a dose mínima de medetomidina recomendada por Carpenter (2010).

A depressão respiratória acentuada pode ser explicada pela superdosagem de dexmedetomidina administrada à paciente, uma vez que Klaphake et al. (2018) recomendam a associação de 0.03mg/kg de dexmedetomidina com 6mg/kg de cetamina, sendo uma dose cerca de 3 vezes mais baixa que a administrada.

Segundo Mosley; Mosley (2017), alterações fisiológicas devem ser esperadas quando utilizados anestésicos dissociativos (cetamina, tiletamina), agonistas do receptor adrenérgico α_2 (medetomidina, dexmedetomidina) ou propofol. A ventilação com pressão positiva pode

ajudar a minimizar o desvio do fluxo sanguíneo da D-E e manter a oxigenação tecidual adequada, corroborando com o que foi visto no caso, onde a ventilação foi garantida de forma manual.

O fato do atipamezole não ter surtido efeito no caso em questão pode ser explicado pela não indicação de utilização quando combinados medetomidina e butorfanol ou dexmedetomidina e cetamina, trazidas em bula para cães, ou ainda pela sua capacidade de desenvolver hipotermia, o que em répteis gera diminuição da taxa metabólica, implicando em recuperação prolongada. Por se tratar de um uso extra bula a dose e via de administração utilizadas foram as sugeridas por Carpenter (2010), o qual indica administrá-lo por via IV ou IM, sendo a IV eleita no intuito de otimizar o tempo de recuperação da paciente. Porém, Klaphake et al. (2018) não recomendam a via IV para quelônios e sim as vias IM ou SC.

O doxapram é utilizado como estimulante do centro respiratório, indicado para bradicardias severas e paradas respiratórias, possível reversão de efeitos dos dissociativos de forma parcial e redução do tempo de recuperação (FERNANDES, 2010; KLAPHAKE et al., 2018). Notou-se o efeito de estimulação respiratória, como citado pelos autores, pois o animal voltou a respirar de forma espontânea após a administração.

Segundo Cruz; Nunes (2017), o tempo de recuperação da cetamina para réptil é de 24 a 96 horas, a depender da dose e temperatura envolvidas, mas quando antagoniza-se a associação de 5mg/kg de cetamina e 0,5mg/kg de medetomidina com atipamezole, a recuperação se dá em 60 minutos. Sendo assim, não se pode afirmar que a redução no tempo de recuperação anestésica foi proveniente da administração do atipamezole ou do doxapram, mas provavelmente do sinergismo promovido pela associação de ambos.

3.2 DISTOCIA EM IGUANA-VERDE (*IGUANA IGUANA*)

Deu entrada no Hospital Veterinário (HV) da Universidade Federal da Paraíba (UFPB), na cidade de Areia - PB, uma Iguana-verde (*Iguana iguana*), de vida livre, adulta, pesando 3,5kg, com histórico de dificuldade em oviposição e possível atropelamento, apresentando-se apática, hipotérmica e com mucosas pálidas. Nas projeções lateral direita e ventrodorsal do exame radiográfico detectou-se a presença de imagens radiopacas circulares no abdômen em topografia de útero, além de compactação fecal.

Instituiu-se, inicialmente, tratamento conservador, com 0,06mg/kg de metoclopramida¹³ por VO, a cada 24 horas (SID), por 7 dias; 15mg/kg de borogluconato de cálcio¹ IM, SID, por 5 dias; 3 unidades internacionais por quilo (UI/kg) de ocitocina¹⁴, IM, 1h após a administração de cálcio, repetindo a cada hora, até 3 aplicações ao dia, durante 4 dias; 20ml de ringer com lactato aquecido, por via SC e banho de sol diário.

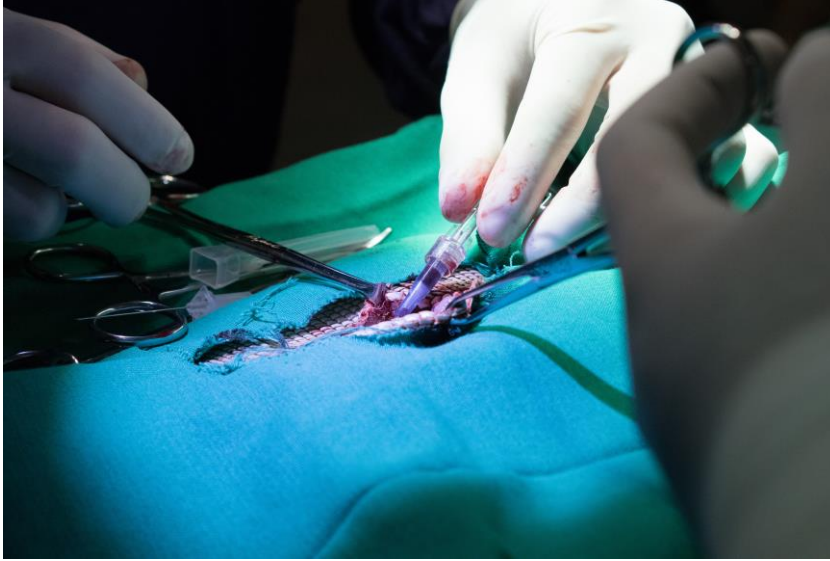Além dos fármacos, introduziu-se uma alimentação adequada para a espécie e foi adaptado um ambiente no internamento, para mantê-la em observação, o que perdurou por 37 dias. Durante esse tempo o animal ainda passou por duas sessões de acupuntura com intervalo de 14 dias entre as mesmas como tratamento alternativo. Foram utilizados os acupontos BP6, B22, B23, B60, B67, E36, R6 e IG4. No intervalo entre as sessões o animal apresentou-se mais ativo, alimentando-se melhor, além de ter urinado e defecado, porém não fez nenhuma postura de ovos. Passados os 37 dias, com uma melhora clínica do animal e algumas oviposições decorrentes do tratamento, viabilizou-se o procedimento cirúrgico para retirada dos ovos remanescentes.

No momento da avaliação pré-anestésica o animal apresentava-se com 3,56kg, FC: 60bpm, FR: 10mpm e bem mais ativo do que em tempos anteriores. Como MPA foram utilizados 20mg/kg de cetamina⁴, 0,1mg/kg de midazolam¹⁵ e 0,3mg/kg de morfina¹⁶, todos na mesma seringa, por via IM no membro torácico direito, resultando em uma sedação moderada, sem resistência alguma. Fez-se antibiótico profilaxia com 30mg/kg de ceftriaxona¹⁷ IM no membro torácico direito e não foi necessário induzir o animal para intubação, que se deu com sonda orotraqueal nº3 tipo Cole.

A manutenção anestésica foi em sistema não reinalatório de Baraka, utilizando-se um fluxo diluente de 100ml/kg/min de oxigênio, com uma concentração de isoflurano⁶ em 2 volume por cento (V%) no vaporizador calibrado. Para melhorar a analgesia foi administrado na região da prega axilar 0,01mg/kg de fentanil¹⁸ SC no início da manipulação de vísceras e no fechamento da musculatura, com intervalo de uma hora entre as doses.

Não se obteve êxito na cateterização venosa da veia coccígea ventral, sendo então realizada pelo cirurgião, de forma estéril, na veia abdominal ventral, com catéter de calibre 22G, após incisão de pele, entretanto, o acesso foi perdido tempos depois, devido a manipulação dos ovos (Figura 6).

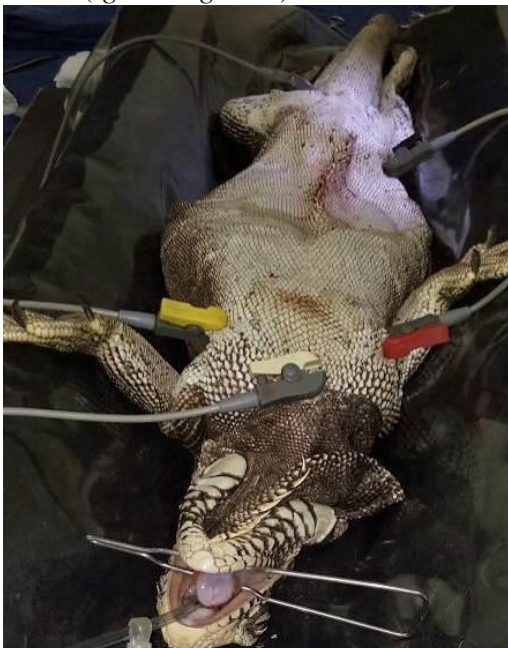Figura 6 - Cateterização da veia abdominal ventral em Iguana-verde (*Iguana iguana*)



Fonte: A própria autora (2017).

O animal foi mantido em colchão térmico e monitorado durante todo o procedimento cirúrgico, com doppler ultrassônico em altura de carótida e monitor multiparamétrico Dixtal® modelo 2022, fornecendo FC e traçado eletrocardiográfico por meio da colocação dos eletrodos amarelo e vermelho nas dobras de pele das axilas esquerda e direita, respectivamente e os eletrodos verde e preto nas dobras de pele da região das coxas esquerda e direita, respectivamente e o branco na região peitoral (Figura 7); a FR foi monitorada por meio de observação dos movimentos no gradil costal e balão anestésico.

Figura 7 – Posicionamento dos eletrodos durante monitoração eletrocardiográfica em Iguana-verde (*Iguana iguana*)



Fonte: A própria autora (2017).

No momento do posicionamento para intubação a FC já se encontrava em 90bpm, superior à FC na avaliação pré-anestésica; tal aumento possivelmente ocorreu por ação da cetamina, pois segundo Berry (2017) e Valadão (2017) a cetamina estimula o sistema nervoso simpático periférico, que inibe a recaptação de catecolaminas, ou ainda em resposta ao estímulo estressante da manipulação, desde a contenção física para avaliação pré-anestésica até o efeito da MPA.

Sanches (2014) verificou FC acima dos valores de repouso após realização de anestesia espinal em *Iguana iguana* e durante os pinçamentos testes, provavelmente em resposta aos diferentes estímulos estressantes e dolorosos. O fato corrobora com o que foi visto no procedimento relatado, onde a FC voltou a aumentar durante a manipulação do útero, momento em que foi aplicada a primeira dose de fentanil, mantendo-se em 100bpm, com FR de 4mpm. Após a remoção de todos os ovos a FR permaneceu 4mpm e a FC reduziu para 80bpm.

Devido ao aspecto de anestesia profunda, caracterizado pela ausência completa de reflexos, optou-se por reduzir a concentração do isoflurano gradualmente, como Bertelsen (2007) recomenda que seja feito em anestésias prolongadas. Manteve-se então a concentração de 1V% e a superficialização da paciente serviu ainda para reduzir o tempo da recuperação. Após a redução da concentração de isoflurano, no momento do fechamento da musculatura, aplicou-se a segunda dose de fentanil, pois a FC havia chegado a 110bpm com 16mpm de FR, que perdurou por 50 minutos, passando posteriormente para 100bpm e 12mpm, frequências que foram mantidas até a alta anestésica.

Apesar de alguns autores como Sladky; Mans (2012), afirmarem que o fentanil não adiciona analgesia em répteis, sua utilização não permitiu que houvesse aumento na FC após a administração, mesmo frente a estímulo doloroso, corroborando com o que foi visto por Kaminishi (2013) na utilização de 0,05mg/kg SC em *Trachemys dorbigni* e em *Trachemys scripta elegans* e por Simone; Santos (2011) no uso de 0,01mg/kg IM em *Boa constrictor*.

Hernandez-Divers et al. (2005) citam redução de aproximadamente 25% na FC e severa redução na FR de serpentes e iguanas quando utilizado isoflurano, em comparação com a contenção física, lembrando que os valores de animais contidos fisicamente são significativamente mais altos do que nos não perturbados (BERTELSEN et al., 2005). Não foram observadas reduções na FC no animal em questão, mesmo com a concentração dentro do recomendado por Carpenter (2010), de 1-3V%.

Ao final do procedimento foram removidos 53 ovos. Passadas três horas do término da cirurgia o animal recebeu alta anestésica, quando já se mantinha em decúbito esternal, com movimentação de patas e cauda, administrou-se, ainda, 0,1mg/kg de meloxicam¹⁹ como anti-inflamatório. Contudo ainda permaneceu internado por 26 dias até sua reintrodução na natureza, sendo solta numa área de mata no Setor de Fitotecnia na própria Instituição de ensino, próximo ao local onde havia sido encontrada.

4 CONCLUSÃO

Com base nos parâmetros apresentados pelos animais durante a anestesia, notou-se a necessidade de adequação nas doses e novos protocolos, a fim de conferir maior segurança, analgesia e estabilidade hemodinâmica aos pacientes, bem como ser primordial a busca por aparelhos mais precisos para sua monitoração.

Apesar das alterações vistas em FC e FR nos dois protocolos, não houve despertar durante os procedimentos e obteve-se redução no tempo de recuperação anestésica, que se deu sem agitação.

5 FÁRMACOS UTILIZADOS

- ¹ - Calcifós 20%, Ceva: Saúde Animal Ltda: Paulínia, São Paulo, Brasil;
- ² - Chemitril 2,5%, Chemitec: Ipiranga, São Paulo, Brasil;
- ³ - Dexdomitor 0,5mg/ml, Zoetis Inc: Parsippany, New Jersey, USA;
- ⁴ - Cetamin 10%, Syntec do Brasil Ltda: Cotia, São Paulo, Brasil;
- ⁵ - Torbugesic 10mg/ml, Fort Dodge: Madison, New Jersey, USA;
- ⁶ - Isoflurano, BioChimico Indústria Farmacêutica Ltda: Itatiaia, Rio de Janeiro, Brasil;
- ⁷ - Riohex 2%, Rioquímica: São José do Rio Preto, São Paulo, Brasil;
- ⁸ - Lidocaína 20mg/ml, Novafarma Indústria Farmacêutica Ltda: Anápolis, Goiás, Brasil;
- ⁹ - Kefalomax 1g, BioChimico Indústria Farmacêutica Ltda: Itatiaia, Rio de Janeiro, Brasil;
- ¹⁰ - Antisedan 5mg/ml, Zoetis Inc: Parsippany-New Jersey, USA;
- ¹¹ - Viviram-V 2g/100ml, HOLLIDAY-SCOTT S.A: Beccar-Buenos Aires, Argentina;
- ¹² - Cloridrato de Tramadol 50mg/ml, Hipolabor: Belo Horizonte, Minas Gerais, Brasil;
- ¹³ - Metoclopramida 4mg/ml, Laboratório Teuto-Brasileiro S/A: Anápolis, Goiás, Brasil;
- ¹⁴ - Ocitocina Forte U.C.B 10UI/ml, UCBVet: Campo Grande, Mato Grosso do Sul, Brasil;
- ¹⁵ - Midazolam 5mg/ml, Hipolabor: Belo Horizonte, Minas Gerais, Brasil;
- ¹⁶ - Dimorf 10mg/ml, Cristália: Itapira, São Paulo, Brasil;
- ¹⁷ - Triaxton 1000mg, Blau Farmacêutica S.A: Cotia, São Paulo, Brasil;
- ¹⁸ - Fentanest 0,05mg/ml, Cristália: Itapira, São Paulo, Brasil;
- ¹⁹ - Maxicam 0,2%, Ouro Fino: Osasco, São Paulo, Brasil.

REFERÊNCIAS

BAUER, Adriano; BAUER, Gustavo. Squamata - Sauria (Iguana e Lagartos). In: CUBAS, Zalmir Silvino; SILVA, Jean Carlos Ramos; CATÃO-DIAS, José Luiz. **Tratado de Animais Selvagens: Medicina Veterinária**. 2. ed. São Paulo: Roca, 2014. Cap. 14. p. 170-185.

BERRY, Stephanie H. Anestésicos Injetáveis. In: GRIMM, Kurt A. et al. (Ed.). **Lumb & Jones: Anestesiologia e Analgesia em Veterinária**. 5. ed. Rio de Janeiro: Roca, 2017. Cap. 15. p. 271-290.

BERTELSEN, Mads F. et al. Inhalation anesthesia in Dumeril's monitor (*Varanus dumerili*) with isoflurane, sevoflurane and nitrous oxide: effects of inspired gasses in induction and recovery. **Journal of Zoo and Wildlife Medicine**, 2005.

BERTELSEN, Mads F. Squamates (Snakes and Lizards) In: WEST et al. (Ed.) **Zoo Animal & Wildlife Immobilization and Anesthesia**, 1. ed, Blackwell Publishing, 2007. p. 233-243.

BRAGA, Sandro de M. Novas utilizações da dexmedetomidina. Universidade Federal de Goiás. Goiânia, 2012.

CARPENTER, James W. **Formulário de Animais Exóticos**. 3. ed. São Paulo: MedVet, 2010. 578p.

CARVALHO, R. C. **Topografia vértebro-medular e anestesia espinal em jabuti das "patas vermelhas" *Geochelone carbonaria* (SPIX, 1824)**. 2004. 126 f. Dissertação (Mestrado) – Departamento de cirurgia, Faculdade de Medicina Veterinária e Zootecnia da Universidade de São Paulo, São Paulo, 2004.

CHINNADURAI, S. K et al. Evaluation of Noninvasive Oscillometric Blood Pressure Monitoring in Anesthetized Boid snakes. **Journal of the American Veterinary Medical Association**, v. 234, n. 5, p. 625-630, 2009.

CRUZ, Mariângela L.; NUNES, Aduino Luis V. Contenção Física e Anestesia em Animais Silvestres. In: MASSONE, Flávio. **Anestesiologia Veterinária: Farmacologia e Técnicas**. 6. ed. Rio de Janeiro: Guanabara Koogan, 2017. Cap. 19. p. 183-203. Reimpressão.

DUTRA, Gustavo Henrique Pereira. Testudines (Tigre d'água, Cágado e Jabuti). In: CUBAS, Zalmir Silvino; SILVA, Jean Carlos Ramos; CATÃO-DIAS, José Luiz. **Tratado de Animais Selvagens: Medicina Veterinária**. 2. ed. São Paulo: Roca, 2014. Cap. 16. p. 219-258.

FERNANDES, Andreia Figueiredo. **Anestesia em Répteis**. 2010. 44 f. Dissertação (Mestrado) - Curso de Medicina Veterinária, Instituto de Ciências Biomédicas Abel Salazar, Universidade do Porto, Porto, 2010.

HEARD, Darryl J. Reptile Anesthesia. In: **Veterinary Clinics Of North America: Exotic Animal Practice Analgesia and Anesthesia**. Elsevier Saunders, v. 4, n. 1, p. 83-116, 2001.

HERNANDEZ-DIVERS, Sonia M. et al. Comparison of isoflurane and sevoflurane anesthesia after premedication with butorphanol in the green iguana (*Iguana iguana*). **Journal of zoo and wildlife Medicine**, v. 36, n. 2, p. 169-175, 2005.

INSTITUTO CHICO MENDES DE CONSERVAÇÃO DA BIODIVERSIDADE-ICMBio (Brasil). Ministério do Meio Ambiente. **Planos de Ação protegem espécies ameaçadas**. 2016. Elaborado por Luciene de Assis. Disponível em: <<http://www.icmbio.gov.br/portal/ultimas-noticias/4-destaques/7737-planos-de-acao-protegem-especies-ameacadas>>. Acesso em: 04 mar. 2016.

KAMINISHI, Ártur Paulino Sanzo. **Efeitos do citrato de fentanila em *Trachemys dorbigni* (Duméril e Bibron, 1835) e *Trachemys scripta elegans* (Wied, 1839)**. 2013. 46 f.

Dissertação (Mestrado) - Curso de Ciências Veterinárias (saúde Animal), Programa de Pós-graduação em Ciências Veterinárias, Universidade Federal de Uberlândia, Uberlândia, 2013.

KLAPHAKE, Eric et al. Reptiles. In: CARPENTER, James W.; MARION, Christopher J. **Exotic Animal Formulary**. 5. ed. St. Louis, Missouri: Elsevier, 2018. Cap. 4. p. 81-166.

KUKANICH, B; WIESE, Ashley J. Opióides. In: GRIMM, Kurt A. et al. (Ed.). **Lumb & Jones: Anestesiologia e Analgesia em Veterinária**. 5. ed. Rio de Janeiro: Roca, 2017. Cap. 11. p. 413-465.

LONGLEY, Lesa A. Reptile anaesthesia. In: LONGLEY, Lesa A. (Ed.) **Anaesthesia of Exotic Pets**, Elsevier Saunders, 2008. p. 185-219.

MASSONE, Flávio. **Anestesiologia Veterinária: Farmacologia e Técnicas**. 6. ed. Rio de Janeiro: Guanabara Koogan, 2017. 467 p. Reimpressão.

MICHEL, Sébastien. **L'anesthésie générale des reptiles**. 2003. 99 f. Tese (Doutorado) - Curso de Veterinária, Ecole Nationale Vétérinaire de Toulouse - EnvT, Université de Toulouse, France, 2003.

MOSLEY, Cornelia I.; MOSLEY, Craig A. Anestesia e Analgesia Comparada de Répteis, Anfíbios e Peixes. In: GRIMM, Kurt A. et al. (Ed.). **Lumb & Jones: Anestesiologia e Analgesia em Veterinária**. 5. ed. Rio de Janeiro: Roca, 2017. Cap. 42. p. 779-794.

MOSLEY, Craig A. E. Anatomic and Physiologic Considerations for Reptile Anesthesia. In: **Proceedings of the North American Veterinary Conference**. Small Animal Edition. Orlando, v. 20, 2006.

MOSLEY, Craig A. E. Anesthesia and analgesia in reptiles. In: **Seminars in Avian and Exotic Pet Medicine**. WB Saunders, 2005. p. 243-262.

MUIR, William W. Fisiologia Cardiovascular. In: GRIMM, Kurt A. et al. (Ed.). **Lumb & Jones: Anestesiologia e Analgesia em Veterinária**. 5. ed. Rio de Janeiro: Roca, 2017. Cap. 22. p. 413-465.

NUNES, Teresa. 7 fatos sobre as tartarugas marinhas e de água doce. **Pontobiologia**, 2016. Disponível em: < <http://pontobiologia.com.br/7-fatos-sobre-as-tartarugas/>>. Acesso em: 01 jul. 2018.

PARRA, Brenda Silvia et al. Sedativos e anestésicos em répteis e aves ornamentais. **Revista Científica Eletrônica de Medicina Veterinária**, São Paulo, ano VII, n. 12, jan. 2009. ISSN: 1679-7353.

REDROBE, S. Anaesthesia and analgesia. In: GIRLING, S. et al. (Ed.) **BSAVA Manual of Reptiles**. 2. ed. BSAVA, 2004. p. 131-146.

RIVA, Henrique Guimarães et al. Retenção de ovos em jabuti piranga (*Chelonoidis carbonaria*) – relato de caso. In: **Anais do XVII Congresso e XXIII Encontro da Associação Brasileira de Veterinários de Animais Selvagens**. São Paulo, 2014. Disponível em: <https://www.researchgate.net/publication/269986532_Retencao_de_ovos_em_jabuti_piranga_a_Chelonoidis_carbonaria_-_relato_de_caso>. Acesso em: 01 jul. 2018.

ROCHA-BARBOSA, Oscar et al. Reptilia. In: BENEDITO, Evanilde (Org.). **Biologia e Ecologia dos Vertebrados**. Rio de Janeiro: Roca, 2017. Cap. 7. p. 141-172. Reimpressão.

SANCHES, Leonardo. **Anestesia espinhal no lagarto *Iguana iguana* (Linnaeus, 1758)**. 2014. 71 f. Dissertação (Mestrado) - Curso de Biologia Animal, Instituto de Biociências, Letras e Ciências Exatas, Universidade Estadual Paulista “Júlio de Mesquita Filho”, São José do Rio Preto, 2014.

SIMONE, S. B. S.; SANTOS, A. L. Efeitos da associação maleato de midazolam, citrato de fentanila e cloridrato de cetamina em jibóias *Boa constrictor* Linnaeus, 1758 (SQUAMATA: BOIDAE). PUBVET, Londrina, v. 5, n. 21, Ed. 168, art. 1132, 2011.

SCHUMACHER J, YELEN T. Anesthesia and Analgesia. In: Mader, D (Ed.). **Reptile Medicine and Surgery**. 2. ed, Elsevier Saunders, 2006. p. 442-452.

SLADKY, Kurt K.; MANS, Christoph. Clinical anesthesia in reptiles. **Journal of exotic pet medicine**. Elsevier, 2012. v. 21, n. 1, p. 17-31.

SLADKY, K. K.; KINNEY, M. E.; JOHNSON, S. M. Analgesic efficacy of butorphanol and morphine in bearded dragons and corn snakes. **Journal of the American Veterinary Medical Association**, v. 233, n. 2, p. 267-273, 2008.

SOUZA, S. S. **Efeitos da dexmedetomidina, por via epidural ou infusão contínua intravenosa, em gatas anestesiadas com propofol e isoflurano e submetidas a ovariossalpingohisterectomia**. 2006. 141 f. Dissertação (Mestrado) - Curso de Medicina Veterinária, Faculdade de Medicina Veterinária e Zootecnia da Universidade de São Paulo, São Paulo, 2006.

STEFFEY, Eugene P.; MAMA, Khursheed R.; BROSNAN, Robert J. Anestésicos Inalatórios. In: GRIMM, Kurt A. et al. (Ed.). **Lumb & Jones: Anestesiologia e Analgesia em Veterinária**. 5. ed. Rio de Janeiro: Roca, 2017. Cap. 16. p. 291-326.

VALADÃO, Carlos Augusto Araújo. Anestesia Dissociativa. In: MASSONE, Flávio. **Anestesiologia Veterinária: Farmacologia e Técnicas**. 6. ed. Rio de Janeiro: Guanabara Koogan, 2017. Cap. 8. p. 73-84. Reimpressão.

VIGANI, Alessio. Chelonia (Tortoises, Turtles, and Terrapins). In: WEST, Gary; HEARD, Darryl; CAULKETT, Nigel (Ed.). **Zoo animal and wildlife immobilization and anesthesia**. 2. ed. Iowa: Wiley Blackwell, 2014. Cap. 22. p. 365-390.

VILELA, N. R. et al. Efeitos cardiovasculares de duas doses de dexmedetomidina. Estudo experimental em cães. **Revista Brasileira de Anestesiologia**, Rio de Janeiro, 2003. v.53, n.6, p.784-796.